



## Artigo original

# Emprego do enxerto do nervo fibular superficial para tratamento de lesões de nervos periféricos<sup>☆</sup>



Samuel Ribak<sup>a,b,\*</sup>, Paulo Roberto Ferreira da Silva Filho<sup>a,b</sup>, Alexandre Tietzmann<sup>a</sup>, Helton Hiroshi Hirata<sup>a,b</sup>, Carlos Augusto de Mattos<sup>a</sup> e Sérgio Augusto Machado da Gama<sup>a</sup>

<sup>a</sup> Pontifícia Universidade Católica de Campinas, Campinas, SP, Brasil

<sup>b</sup> Hospital Nossa Senhora do Pari, São Paulo, SP, Brasil

### INFORMAÇÕES SOBRE O ARTIGO

Histórico do artigo:

Recebido em 1 de março de 2015

Aceito em 6 de abril de 2015

On-line em 12 de outubro de 2015

Palavras-chave:

Nervos periféricos

Nervo/transplante

Neuropatias fibulares

### R E S U M O

**Objetivo:** Avaliar resultados clínicos do tratamento das lesões crônicas de nervos periféricos com o nervo fibular superficial como fonte doadora de enxerto.

**Métodos:** Estudo de 11 pacientes com lesões de nervos periféricos nos membros superiores tratados com enxerto do ramo sensitivo do nervo fibular superficial, com intervalo médio de 93 dias entre a data de registro da lesão e a cirurgia. Foram observadas lesões do nervo ulnar em oito pacientes e do nervo mediano em seis. Em três ambos os nervos foram lesados. Na cirurgia faz-se incisão longitudinal na face anterolateral no tornozelo, visualiza-se o nervo fibular superficial, situado anteriormente ao músculo extensor longo dos artelhos. Proximalmente diseca-se a fáscia profunda entre os músculos extensor longo dos artelhos e o fibular longo. A seguir, identifica-se o ramo motor do músculo fibular curto, um dos ramos do nervo fibular superficial. O limite proximal do ramo sensitivo encontra-se nesse ponto.

**Resultados:** A média do espaço entre os cotos nervosos foi de 3,8 cm, comprimento médio dos enxertos de 16,44 cm, número de segmentos usados de dois a quatro cabos. Na avaliação da recuperação da sensibilidade, 27,2% evoluíram para S2+, 54,5% para S3 e 18,1% para S3+. Quanto à recuperação motora, 72,7% apresentavam grau 4 e 27,2%, grau 3. Não houve déficit motor da área doadora, observou-se déficit sensitivo na região dorso lateral do tornozelo e dorsal do pé. Nenhum paciente apresentou queixas à deambulação.

**Conclusões:** O uso do nervo fibular superficial no tratamento das lesões de nervos periféricos como fonte de enxerto é seguro e proporciona resultados clínicos semelhantes a outras fontes de enxerto de nervos.

© 2015 Sociedade Brasileira de Ortopedia e Traumatologia. Publicado por Elsevier Editora Ltda. Todos os direitos reservados.

<sup>☆</sup> Trabalho desenvolvido no Grupo de Cirurgia da Mão e Microcirurgia, Pontifícia Universidade Católica de Campinas, Campinas, SP, Brasil e Hospital Nossa Senhora do Pari, São Paulo, SP, Brasil.

\* Autor para correspondência.

E-mail: [ribaksamuel@yahoo.com.br](mailto:ribaksamuel@yahoo.com.br) (S. Ribak).

<http://dx.doi.org/10.1016/j.rbo.2015.04.029>

0102-3616/© 2015 Sociedade Brasileira de Ortopedia e Traumatologia. Publicado por Elsevier Editora Ltda. Todos os direitos reservados.

## Use of superficial peroneal nerve graft for treating peripheral nerve injuries

### A B S T R A C T

#### Keywords:

Peripheral nerve  
Nerve/transplantation  
Peroneal neuropathies

**Objective:** To evaluate the clinical results from treating chronic peripheral nerve injuries using the superficial peroneal nerve as a graft donor source.

**Methods:** This was a study on eleven patients with peripheral nerve injuries in the upper limbs that were treated with grafts from the sensitive branch of the superficial peroneal nerve. The mean time interval between the dates of the injury and surgery was 93 days. The ulnar nerve was injured in eight cases and the median nerve in six. There were three cases of injury to both nerves. In the surgery, a longitudinal incision was made on the anterolateral face of the ankle, thus viewing the superficial peroneal nerve, which was located anteriorly to the extensor digitorum longus muscle. Proximally, the deep fascia between the extensor digitorum longus and the peroneal longus muscles was dissected. Next, the motor branch of the short peroneal muscle (one of the branches of the superficial peroneal nerve) was identified. The proximal limit of the sensitive branch was found at this point.

**Results:** The average space between the nerve stumps was 3.8 cm. The average length of the grafts was 16.44 cm. The number of segments used was two to four cables. In evaluating the recovery of sensitivity, 27.2% evolved to S2+, 54.5% to S3 and 18.1% to S3+. Regarding motor recovery, 72.7% presented grade 4 and 27.2% grade 3. There was no motor deficit in the donor area. A sensitive deficit in the lateral dorsal region of the ankle and the dorsal region of the foot was observed. None of the patients presented complaints in relation to walking.

**Conclusions:** Use of the superficial peroneal nerve as a graft source for treating peripheral nerve injuries is safe and provides good clinical results similar to those from other nerve graft sources.

© 2015 Sociedade Brasileira de Ortopedia e Traumatologia. Published by Elsevier Editora Ltda. All rights reserved.

## Introdução

Em lesões de nervos periféricos o objetivo é o reparo primário sem tensão da sutura. Em situações nas quais não há possibilidade da sutura ou em casos de perda segmentar do nervo, tais como lesões tardias ou em casos complexos, o tratamento a reconstrução do nervo.<sup>1</sup>

Ao longo das últimas décadas, vários trabalhos experimentais têm sido desenvolvidos para determinar os melhores métodos para preencher a falha entre os cotos dos nervos lesados.<sup>2</sup>

Embora as pesquisas com tubos autógenos (musculares ou vasculares)<sup>3,4</sup> e tubos sintéticos (não autógenos)<sup>5</sup> tenham se desenvolvido, os enxertos de nervos autógenos são ainda os mais indicados e usados.<sup>1,2</sup>

Alguns aspectos devem ser considerados na escolha do enxerto de nervo: comprimento suficiente para garantir uma anastomose livre de tensão; número de fascículos coincidentes com os do nervo receptor e mínima sequela na área doadora.<sup>6</sup>

Diante de tais características, os nervos doadores são geralmente limitados aos nervos cutâneos das extremidades.

No membro superior, os nervos mais usados são o nervo cutâneo medial do antebraço e o cutâneo lateral do antebraço.<sup>1,2,6</sup> Esses nervos têm como vantagem sua localização (no mesmo membro a ser operado) e como

desvantagem seu pequeno diâmetro e a limitação do comprimento, muitas vezes insuficiente para o preenchimento adequado.<sup>6</sup>

O nervo sural, no membro inferior, é considerado padrão de enxerto de nervo,<sup>7,8</sup> é o mais usado pelos diâmetros e comprimentos mais adequados (até 30 cm de comprimento). Apesar das características acima, nem sempre é suficiente para preencher falhas maiores ou casos de lesões múltiplas e tem como inconveniente a perda sensitiva na face lateral do pé e outras complicações inerentes ao procedimento cirúrgico.

Ao buscarem-se opções, o nervo fibular superficial surge como uma opção interessante. É um ramo lateral do nervo fibular comum que inerva os músculos fibular longo e fibular curto. Supre a sensibilidade da pele da face lateral e inferior da perna e do dorso do pé.<sup>9</sup> No terço inferior da perna, perfura a fáscia profunda e penetra no tecido celular subcutâneo na junção do terço médio com o inferior, onde, no nível do maléolo do tornozelo, se divide em dois ramos, cutâneo dorsal medial e cutâneo dorsal intermédio, ambos responsáveis pela sensibilidade da superfície dorsal do pé.<sup>10</sup> Esse é o padrão de ramificação mais comum descrito. Em um tipo menos comum, ocorre a passagem independente desses ramos pela fáscia profunda, o que indica início da ramificação mais proximal,<sup>2</sup> porém apresenta a mesma área de sensibilidade no pé.

Reverendo as limitações do número de fonte de enxertos de nervos, Buntic et al.<sup>6</sup> e Agthong et al.<sup>11</sup> publicaram seus estudos, o que aprofundou o conhecimento sobre o uso do nervo

**Tabela 1 – Dados dos 11 pacientes: número do paciente, sexo, idade, tempo entre a lesão inicial e o tratamento cirúrgico e nervo acometido**

Paciente	Sexo	Idade (anos)	Tempo lesão inicial (meses)	Nervo acometido
1	Masculino	19	09	Mediano e ulnar
2	Masculino	58	02	Ulnar
3	Masculino	39	07	Ulnar
4	Masculino	35	01	Mediano e ulnar
5	Masculino	36	04	Ulnar
6	Masculino	35	01	Mediano
7	Masculino	41	01	Mediano
8	Masculino	31	01	Ulnar
9	Masculino	35	01	Ulnar
10	Masculino	23	02	Mediano e ulnar
11	Masculino	30	03	Mediano

fibular superficial como possível fonte opcional e eficiente de enxerto, embora a literatura ainda seja escassa.

O objetivo deste estudo é avaliar os resultados do uso clínico do nervo fibular superficial como fonte de enxerto no tratamento das lesões de nervos periféricos.

## Materiais e métodos

Neste estudo retrospectivo feito entre junho de 2011 e janeiro de 2013 foram operados 11 pacientes com diagnóstico de lesões de nervos periféricos, cuja reparação direta não foi possível no intraoperatório. Em todos os casos foi usado como fonte doadora de enxerto o ramo sensitivo do nervo fibular superficial.

Todos os pacientes foram esclarecidos e assinaram o termo de responsabilidade legal para feitura da pesquisa, que obteve aprovação prévia do Comitê de Ética e Pesquisa com Seres Humanos.

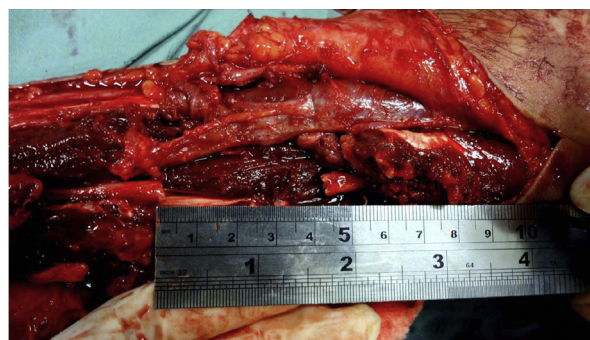Todos os pacientes eram do sexo masculino, com média de 4,7 anos (19 a 58), e o intervalo de tempo entre a lesão inicial e o tratamento cirúrgico variou de um a nove meses (média de 2,9). Todos os membros acometidos eram superiores, com ferimentos na região volar do antebraço, sete do lado esquerdo, quatro do lado direito e em cinco o lado dominante foi o acometido. O nervo ulnar foi lesado em oito casos e o mediano em seis. Em três casos (tabela 1) havia uma lesão concomitante de ambos.

### Técnica cirúrgica

Foi usada anestesia geral em todos os casos. Com o paciente em decúbito supino, mesa de mão e exsanguinação com manguito pneumático, o cotovelo e o antebraço foram mantidos em extensão para demarcação da incisão.

Após identificação da lesão nervosa, a técnica consistiu em ressecar o tecido inadequado de nervo até encontrar o tecido sadio e identificar seus fascículos. Nesse ponto, fez-se a medida do espaço entre os cotos e do tamanho de enxerto a ser retirado (fig. 1).

Com o membro em posição pode-se visualizar o nervo fibular superficial em seu trajeto subcutâneo anterior ao maléolo lateral (fig. 2). O nervo fibular superficial pôde ser visualizado em seu trajeto subcutâneo em nove pacientes, durante o pré-operatório.

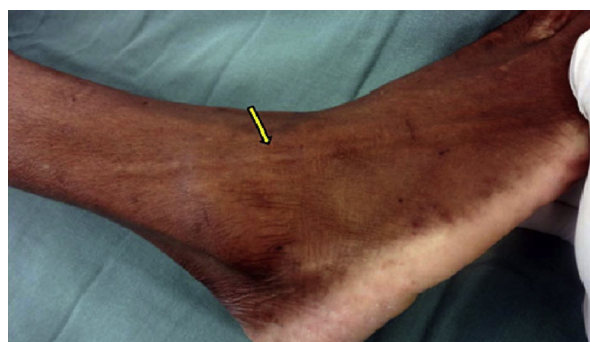

**Figura 1 – Medida em cm do espaço entre os cotos em lesão do nervo ulnar.**

Com o paciente no mesmo decúbito e com torniquete no membro inferior a ser operado, faz-se incisão longitudinal na face lateral do tornozelo, 4 cm anterior à linha média do maléolo lateral.

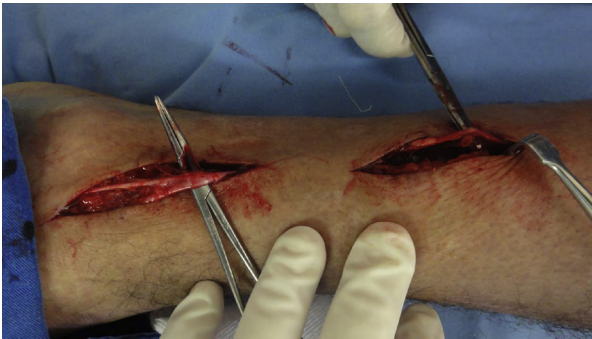Após abertura da tela subcutânea pode-se visualizar o nervo fibular superficial, situado anterior ao músculo extensor longo dos dedos. Nessa localização, a dissecação proximal é feita por incisões longitudinais ou contínuas, que seguem o trajeto subcutâneo do nervo até o terço inferior da perna onde perfura a fáscia profunda (fig. 3).

A depender do tamanho necessário de enxerto, prossegue-se a dissecação em direção proximal em um plano mais

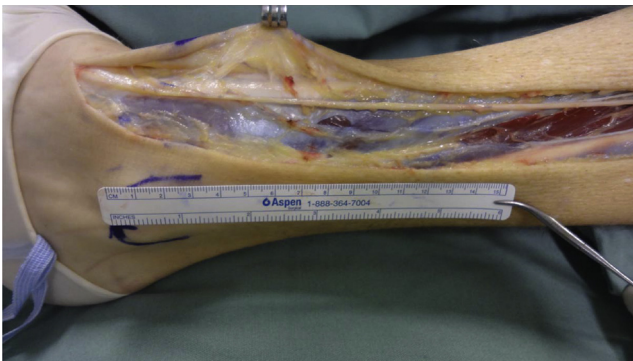


**Figura 2 – Identificação do trajeto do nervo fibular superficial, sob a pele, anteriormente ao maléolo lateral do tornozelo (seta amarela).**





**Figura 3 – Visualização do nervo fibular e suas referências anatômicas: 4 cm anterior ao maléolo lateral e dissecação mais proximal em seu trajeto subcutâneo.**

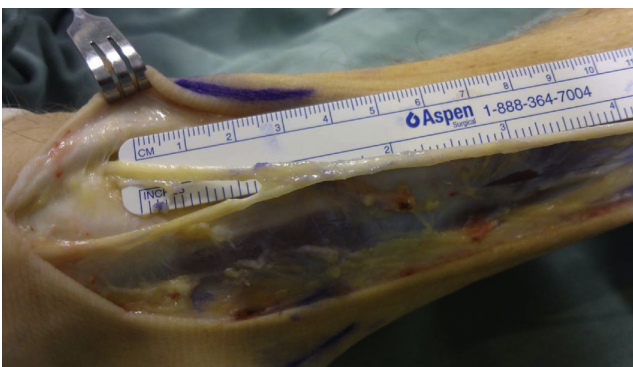


**Figura 4 – Identificação do nervo fibular superficial em dissecação mais proximal pela abertura da fáscia.**

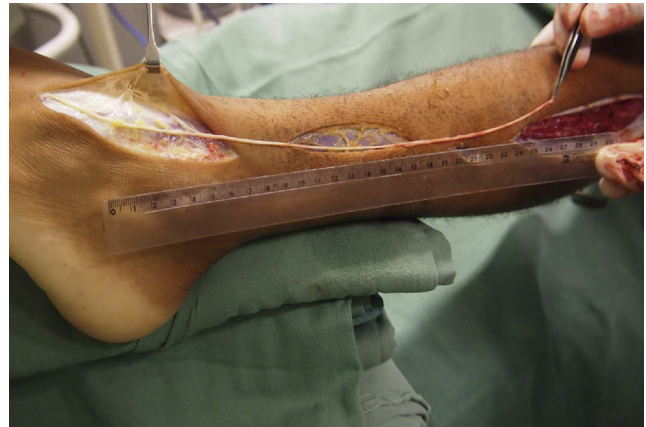
profundo, onde se secciona a fáscia profunda no longo eixo da incisão e divulsiona-se o plano entre os músculos extensor longo dos artelhos e fibular longo lateralmente (fig. 4).

A seguir identifica-se o ramo para o músculo fibular curto. O limite proximal do ramo sensitivo é feito até esse ponto. Já na dissecação distal, no nível do maléolo lateral, essa acompanha os seus ramos cutâneo dorsal medial e cutâneo dorsal intermédio (fig. 5).

Para a retirada do nervo preferiu-se fazer a secção da porção proximal do enxerto. Em seguida, elevar o nervo proximalmente e em toda a sua extensão, incluindo as duas ramificações distais (fig. 6).



**Figura 5 – Identificação dos ramos cutâneo dorsal medial e cutâneo dorsal intermédio após a dissecação distal.**



**Figura 6 – Visualização da retirada proximal do nervo e sua elevação ao longo de todo seu trajeto.**

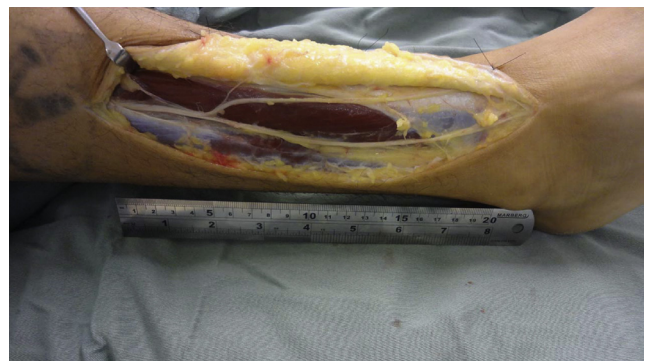
Independentemente do padrão de ramificação observado, se ocorreu a penetração na fáscia profunda do tronco principal do nervo fibular superficial ou a penetração separada dos ramos cutâneo dorsal medial e cutâneo dorsal intermédio, a dissecação foi semelhante à descrita acima, pois ao identificar os ramos segue-se até o início da sua ramificação mais proximal pela fáscia profunda (fig. 7).

Verifica-se, na área receptora, o comprimento e o diâmetro de enxertos interfasciculares necessários para que se possa preencher tanto o espaço entre os cotos como cobrir toda a área seccional transversa do nervo lesado. Na preparação do enxerto final, os cabos de tamanho adequado são colocados em disposição paralela e unidos por cola de fibrina (fig. 8).

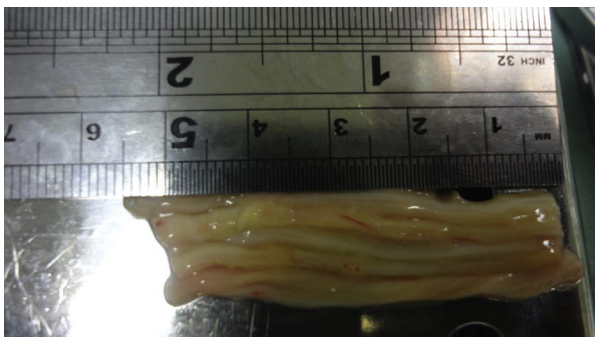
A seguir procede-se tanto à sutura proximal como à distal do enxerto (fig. 9) com cola de fibrina associada à sutura (fio de nylon 8 ou 9-0 - Ethilon). Nos casos em que havia associação de lesão tendinosa fez-se previamente a sutura dos tendões.

#### **Crítérios de avaliação dos resultados**

- Distância do espaçamento entre os cotos dos nervos após a excisão do neuroma, medida com régua em escala milimétrica e com posição neutra das articulações adjacentes à lesão;
- Identificação do padrão anatômico de ramificação do nervo fibular em Tipo 1, com penetração do tronco principal do



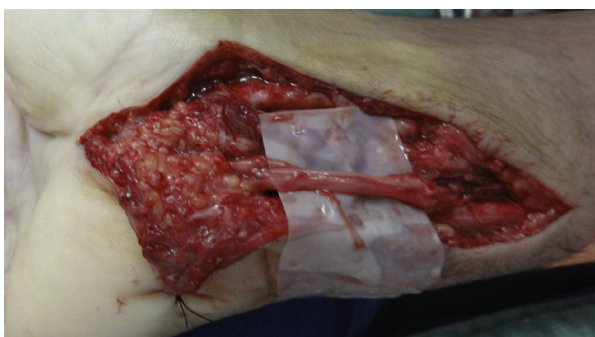**Figura 7 – Identificação de ramificação mais proximal do nervo fibular sensitivo.**



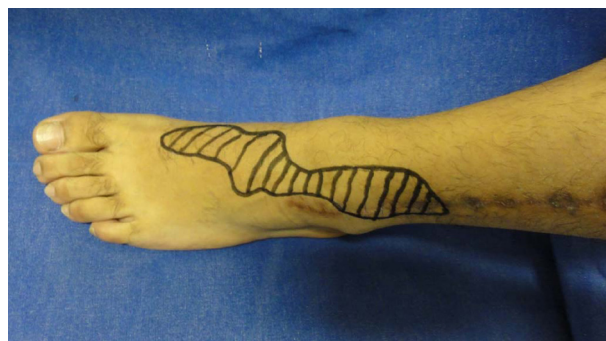**Figura 8 – Cabos de enxertos de tamanho adequado para preencher o espaço dos cotos nervosos e diâmetro do nervo lesado.**

nervo fibular superficial na fáscia profunda, ou Tipo 2, com penetração separada dos ramos cutâneo dorsal medial e cutâneo dorsal intermédio na fáscia profunda,<sup>11</sup>

- Comprimento de nervo fibular superficial retirado;
- Número de cabos necessários para se conseguir a espessura adequada da área seccional transversa do nervo lesado;
- Avaliação da recuperação da sensibilidade (medida pela escala do British Medical Council System of Assessment), em que S0 - não há recuperação sensorial, S1 - recuperação à dor profunda cutânea, S2 - recuperação à dor superficial cutânea, S2+ - exacerbação da resposta, S3 - recuperação à dor e toque sem exacerbação e discriminação de 2 pontos > 15 mm, S3+ - boa localização do estímulo e discriminação de 2 pontos de 7-12 mm e S4 - recuperação completa e discriminação 2 de pontos de 2-6 mm;
- Avaliação da recuperação motora, pela escala British Medical Council System of Assessment, na qual Grau 5: força normal contra a resistência total, Grau 4: a força muscular é reduzida, mas há contração muscular contra a resistência, Grau 3: obtido o movimento da articulação apenas contra gravidade e sem resistência do examinador, Grau 2: há força muscular e movimentação articular somente sem a resistência da gravidade, Grau 1: contração muscular sem movimento é vista ou sentida ou fasciculações são observadas no músculo e Grau 0: nenhum movimento é observado;
- Déficit sensitivo e motor da área doadora;
- Queixas sobre alterações da deambulação.
- Queixas sobre a cicatriz na área doadora.



**Figura 9 – Enxerto do nervo situado entre os cotos nervosos em posição adequada com sutura sem tensão.**



**Figura 10 – Área de anestesia residual após seis meses de pós-operatório.**

## Resultados

O tempo médio de seguimento pós-operatório foi de 11,18 meses (seis a 18).

Em relação à distância do espaçamento entre os cotos dos nervos após a excisão do neuroma, a média foi de 3,8 cm (3 a 5,5 cm). Nos casos de lesões apenas do nervo ulnar, 3,57 cm; e nervo mediano, 4,08 cm. Quando houve associação das lesões dos dois nervos, o tamanho do enxerto necessário foi em média de 4,13 cm.

Em relação ao padrão anatômico de ramificação do nervo fibular, 90,9% (dez casos) apresentavam padrão do tipo 1 e apenas um caso mostrou ser do tipo 2 (9,09%). O comprimento máximo de enxerto retirado foi de 26 cm e o mínimo de 9 cm (média de 16,9 cm).

O número de cabos usados para se conseguir a espessura adequada da área seccional transversa foi, em média, três a quatro cabos para o nervo mediano e dois a três para o ulnar.

Na avaliação da recuperação da sensibilidade, 27,2% apresentaram S2+ (três casos), 54,5% S3 (seis) e 18,1% S3+ (dois). Na recuperação motora, 72,7% (oito) apresentavam grau 4 e 27,2% (três), grau 3.

Em nenhum caso foi observada perda motora no membro doador.

Déficit sensitivo da área doadora foi observado na região dorsolateral do tornozelo e dorsal do pé (fig. 10). Não houve déficit de sensibilidade em região plantar. Nenhum paciente apresentou queixas para deambulação. Quando à área doadora, em nenhum caso houve queixa relativa à cicatriz, mesmo nos casos em que havia a necessidade de grande quantidade de enxerto e um número maior de incisões para a sua retirada.

Apenas um caso apresentou como complicação infecção superficial de pele na área doadora após uma semana da cirurgia. Tratado com antibiótico oral, teve boa evolução.

## Discussão

A despeito dos avanços de décadas de pesquisa em nervos,<sup>12</sup> o tratamento de lesões nervosas periféricas ainda permanece um importante desafio.

No espaço localizado entre os cotos, o enxerto de nervo autógeno é ainda o padrão ouro em reconstrução de nervo,



pois oferece uma arquitetura de suporte, guia de crescimento neural, fatores neurotróficos e células de Schwann.<sup>13</sup>

As fontes de doadores de enxerto de nervo são consideradas limitadas. No membro superior, apesar da vantagem de sua localização, os nervos cutâneo medial do antebraço e lateral do antebraço têm limitações de espessura e comprimento.<sup>6</sup>

O nervo sural é o mais usado e considerado padrão como fonte doadora de enxerto.<sup>7,8</sup> Apresenta, porém, alguns inconvenientes quanto ao posicionamento para retirada, necessidade de mudança de decúbito, área de perda de sensibilidade em região lateral e limitações quando grande quantidade de enxerto é necessária.

O ideal seria ter uma fonte de enxerto opcional quando necessário ou até mesmo como primeira escolha a ser usada. O nervo fibular superficial mostrou-se uma boa opção como fonte doadora, pois forneceu um enxerto longo, de bom calibre e com previsibilidade anatômica. Pode ser retirado em decúbito dorsal, com fácil acesso, sem necessidade de mudança de decúbito.

A partir de seu estudo anatômico, Buntic et al.<sup>6</sup> relataram em sua casuística retirada média de 14,7 cm de comprimento (3 a 25 cm), que pode chegar a 40 cm. No nosso trabalho conseguiu-se média semelhante, 16,44 cm (9 a 26 cm), comparável aos tamanhos usados quando do uso do nervo sural.<sup>7,13</sup>

A perda da sensibilidade na região suprida pelo nervo doador é morbidade comum a qualquer fonte de enxerto. O que pode diferenciar são a extensão da área e sua localização, que podem ser próximas a uma região incômoda. Podemos citar o nervo cutâneo lateral, que tem perda de sensibilidade ao longo da face lateral do antebraço e pode se estender sobre a região tenar, o que é indesejável em lesões do nervo mediano ou de nervos digitais.

No caso do nervo sensitivo radial, compromete-se a região dorso lateral da mão também indesejável.

No membro inferior, a preservação da sensibilidade lateral e plantar é de extrema importância para prevenir úlceras e outros ferimentos. Nesse aspecto, o uso do enxerto fibular superficial assegura vantagem pela área apenas de anestesia dorsal.

Em relação a possíveis complicações na área doadora, a formação de neuroma doloroso seria uma delas. Buntic et al.<sup>6</sup> observaram presença de um caso de neuroma doloroso do nervo fibular superficial, o qual teve que ser operado. Não foi observada a presença de neuromas em nossa série. A formação de neuroma na retirada do nervo sural é relatada na literatura em 22% a 42% dos casos.<sup>14,15</sup>

Em nossa série, em nenhum caso foi detectada lesão dos ramos motores para os músculos fibulares.

A importância do conhecimento da variação anatômica da ramificação do nervo fibular é primordial para aqueles que desejam usá-lo como fonte de enxerto a fim de se evitarem lesões durante a elevação de seus ramos distais. Neste estudo houve a prevalência do tipo I do padrão anatômico de ramificação com penetração do tronco principal do nervo fibular superficial na fáscia profunda, os mesmos resultados de outras fontes da literatura, o que ratifica a facilidade de retirada desse nervo, porém deve-se observar a possibilidade de ocorrência do tipo II.

A possibilidade de visualização subcutânea do nervo fibular na maioria dos pacientes constitui uma facilidade na sua

identificação inicial e na dissecação. Na literatura são descritos alguns métodos para sua visualização, como a flexão plantar do tornozelo combinado com inversão. Pode-se fazer se a marcação de seu curso no segmento distal da perna ainda no pré-operatório, mesmo que sua localização possa mudar com as diferentes posições do pé e do tornozelo.<sup>16</sup> Essa é uma vantagem para sua dissecação.

Uma avaliação acurada e reprodutível da evolução do tratamento de lesões nervosas é difícil, visto existirem muitas variáveis envolvidas, tanto em relação às comorbidades do paciente como da técnica cirúrgica, do tipo de lesão e dos protocolos de reabilitação pós-operatório.

Os resultados deste estudo sobre uso clínico do enxerto do nervo fibular superficial foram comparáveis aos da literatura. Seu uso ainda é pequeno, mas os resultados, no total, foram semelhantes aos de séries que usaram outros nervos como fonte doadora de enxerto.<sup>6,7</sup>

O nervo fibular superficial surge, então, como uma fonte de nervo doador segura e valiosa, particularmente em casos com necessidade de longos enxertos. Caracteriza-se, além de fonte opcional, como uma possibilidade de primeira escolha a ser usada como enxertia autóloga nervosa, por suas vantagens.

## Conclusões

O uso do nervo fibular superficial no tratamento das lesões de nervos periféricos, como fonte de enxerto de nervo, é seguro e proporciona bons resultados clínicos.

## Conflitos de interesse

Os autores declaram não haver conflitos de interesse.

## REFERÊNCIAS

1. Birch R. Nerve repair. In: Wolfe SW, Hotchkiss RN, Pederson WC, Kozin SH, editors. *Green's operative hand surgery*. 6th ed. Philadelphia: Elsevier/Churchill Livingstone; 2011. p. 1035-74.
2. Mafi P, Hindocha S, Dhital M. Advances of peripheral nerve repair techniques to improve hand function: a systematic review of literature. *Open Orthop J*. 2012;6 Suppl 1:M7:60-8.
3. Chiu DT, Strauch B. A prospective clinical evaluation of autogenous vein grafts used as a nerve conduit for distal sensory nerve defects of 3 cm or less. *Plast Reconstr Surg*. 1990;86(5):928-34.
4. Norris RW, Glasby MA, Gattuso JM, Bowden RE. Peripheral nerve repair in humans using muscle autografts. A new technique. *J Bone Joint Surg Br*. 1988;70(4):530-3.
5. Mackinnon SE, Dellon AL, Hudson AR, Hunter DA. Nerve regeneration through a pseudosynovial sheath in a primate model. *Plast Reconstr Surg*. 1985;75(6):833-41.
6. Buntic RF, Buncke HJ, Kind GM, Chin BT, Ruebeck D, Buncke GM. The harvest and clinical application of the superficial peroneal sensory nerve for grafting motor and sensory nerve defects. *Plast Reconstr Surg*. 2002;109(1):145-51.
7. Lee YH, Chung MS, Gong HS, Chung JY, Park JH, Baek GH. Sural nerve autografts for high radial nerve injury with nine centimeter or greater defects. *J Hand Surg Am*. 2008;33(1):83-6.

8. Ortigüela ME, Wood MB, Cahill DR. Anatomy of the sural nerve complex. *J Hand Surg Am.* 1987;12(6):1119-23.
9. Narendiran K, Rao Mohandas KG, Somayaji SN, Koshy S, Rodrigues V. Clinically important anatomical variation of cutaneous branches of superficial peroneal nerve in the foot. *Open Anat J.* 2010;2:1-4.
10. Pacha D, Carrera A, Llusa M. Clinical anatomy of the superficial peroneal nerve in the distal leg. *Eur J Anat.* 2003;7(1):15-20.
11. Agthong S, Huanmanop T, Sasivongsbhakdi T, Ruenkhwan K, Piyawacharapun A, Chentanez V. Anatomy of the superficial peroneal nerve related to the harvesting for nerve graft. *Surg Radiol Anat.* 2008;30(2):145-8.
12. Fornazari AA, de Rezende MR, Mattar Júnior R, Taira RI, Dos Santos GB, Paulos RG. Effect of neuro-trophic factor MDP on rats' nerve regeneration. *Braz J Med Biol Res.* 2011;44(4):327-31.
13. Payne SH Jr. Nerve repair and grafting in the upper extremity. *J South Orthop Assoc.* 2001;10(3):173-89.
14. Staniforth P, Fisher TR. The effects of sural nerve excision in autogenous nerve grafting. *Hand.* 1978;10(2):187-90.
15. Oberle J, Richter HP. Painful paresthesia after removal of the sural nerve for autologous nerve transplantation. *Zentralbl Neurochir.* 1998;59(1):1-3.
16. de Leeuw PA, Golanó P, Sierevelt IN, van Dijk CN. The course of the superficial peroneal nerve in relation to the ankle position: anatomical study with ankle arthroscopic implications. *Knee Surg Sports Traumatol Arthrosc.* 2010;18(5):612-7.