



## Relato de caso

# Anômala contribuição bilateral do extensor longo do polegar e fusão dos músculos do primeiro compartimento dorsal do punho



Rodrigo César Rosa<sup>a,\*</sup>, Kennedy Martinez de Oliveira<sup>b</sup>, Jorge Alfredo Léo<sup>c</sup>, Bruno Adriano Borges Elias<sup>c</sup>, Paulo Ricardo dos Santos<sup>a</sup> e Hildemberg Agostinho Rocha de Santiago<sup>d</sup>

<sup>a</sup> Departamento de Biologia Estrutural, Universidade Federal do Triângulo Mineiro, Uberaba, MG, Brasil

<sup>b</sup> Departamento de Anatomia, Universidade Federal de Juiz de Fora, Governador Valadares, MG, Brasil

<sup>c</sup> Faculdade de Medicina, Universidade de Uberaba, Uberaba, MG, Brasil

<sup>d</sup> Departamento de Biomecânica, Medicina e Reabilitação do Aparelho Locomotor, Faculdade de Medicina de Ribeirão Preto, Universidade de São Paulo, Ribeirão Preto, SP, Brasil

## INFORMAÇÕES SOBRE O ARTIGO

Histórico do artigo:

Recebido em 5 de abril de 2015

Aceito em 30 de abril de 2015

On-line em 12 de outubro de 2015

Palavras-chave:

Punho

Tendões

Músculo

## R E S U M O

O conhecimento das variações anatômicas dos músculos do primeiro compartimento dorsal do punho é clinicamente relevante na tenossinovite de De Quervain e nas cirurgias reconstrutivas. Na literatura encontram-se inúmeros relatos da presença de múltiplos tendões de inserção no primeiro compartimento dorsal do punho, mas são poucos os relatos que descrevem a ocorrência de fusão e de contribuições musculares. Este relato de caso descreve uma contribuição anômala bilateral do extensor longo do polegar. A anômala contribuição foi encontrada por um tendão auxiliar delgado que cruzou lateralmente sob o retináculo dos extensores, entrou no primeiro compartimento dorsal do punho e fundiu-se com o tendão do músculo extensor curto do polegar. No mesmo cadáver foi encontrada a presença dessa contribuição e uma fusão muscular atípica do músculo abductor longo do polegar (APL) com o extensor curto do polegar (EPB). Em conclusão, a anômala contribuição bilateral do músculo extensor longo do polegar e a fusão muscular atípica, concomitante com um padrão de inserção variante, é o destaque deste relato de caso. Ainda, conclui que os tendões adicionais podem ser efetivamente usados nas cirurgias reconstrutivas e alerta sobre a necessidade de conhecimento das possíveis variações numéricas e posicionais desses tendões, com vistas a planejamentos cirúrgicos mais eficazes.

© 2015 Sociedade Brasileira de Ortopedia e Traumatologia. Publicado por Elsevier Editora Ltda. Todos os direitos reservados.

\* Autor para correspondência.

E-mail: [rodrigocesarosa@gmail.com](mailto:rodrigocesarosa@gmail.com) (R.C. Rosa).

<http://dx.doi.org/10.1016/j.rbo.2015.04.030>

0102-3616/© 2015 Sociedade Brasileira de Ortopedia e Traumatologia. Publicado por Elsevier Editora Ltda. Todos os direitos reservados.

## Anomalous bilateral contribution of extensor pollicis longus and muscle fusion of the first compartment of the wrist

### A B S T R A C T

**Keywords:**  
Wrist  
Tendons  
Muscle

Knowledge of the anatomical variations of the muscles of the first dorsal compartments of the wrist is clinically relevant to De Quervain's tenosynovitis and to reconstructive surgeries. In the literature, there are many reports of the presence of multiple insertion tendons in the first dorsal compartment of the wrist, but few reports describe occurrences of fusion and muscle contributions. This case report describes an anomalous bilateral contribution of the extensor pollicis longus. This anomalous contribution was found through a slender auxiliary tendon that crossed laterally under the extensor retinaculum, entered the first dorsal compartment of the wrist and merged with the tendon of the extensor pollicis brevis muscle. In the same cadaver in which this contribution was present, there was atypical muscle fusion of the abductor pollicis longus muscle and extensor pollicis brevis muscle. In conclusion, anomalous bilateral contribution of the extensor pollicis longus muscle and atypical muscle fusion, concomitant with a variant insertion pattern, are the highlight of this case report. Furthermore, it is concluded that additional tendons may be effectively used in reconstructive surgeries, but that there is a need for knowledge of the possible numerical and positional variations of these tendons, with a view to making more effective surgical plans.

© 2015 Sociedade Brasileira de Ortopedia e Traumatologia. Published by Elsevier Editora Ltda. All rights reserved.

## Introdução

Os tendões do músculo abductor longo do polegar (APL) e do extensor curto do polegar (EPB) estão localizados no primeiro compartimento dorsal do punho. O APL origina-se na região proximal da superfície dorsal do rádio, da ulna e da membrana interóssea, segue trajeto inferolateral, torna-se superficial na região distal do antebraço e divide-se em duas porções, que se inserem na base do primeiro metacarpo e do trapézio. O EPB tem origem na região distal da superfície dorsal do rádio e da membrana interóssea adjacente e se insere na base da falange proximal do polegar.<sup>1</sup>

A síndrome de De Quervain é caracterizada por dor na região do processo estilóide do rádio proveniente de uma tenossinovite estenosante dos tendões do APL e EPB, na região do primeiro compartimento dorsal do punho. As variações no número de tendões, comprimento, na espessura e no padrão de inserção estão bem descritas na literatura e têm um papel importante na compreensão da etiologia da tenossinovite estenosante de De Quervain.<sup>2</sup> Portanto, o conhecimento das variações anatômicas dos músculos dessa região é importante para os cirurgiões durante a cirurgia reconstrutiva.<sup>3</sup> Este relato de caso tem o objetivo de apresentar o ventre muscular fundido do primeiro compartimento dorsal do punho e a presença de anômala contribuição do músculo extensor longo do polegar com o músculo extensor curto do polegar.

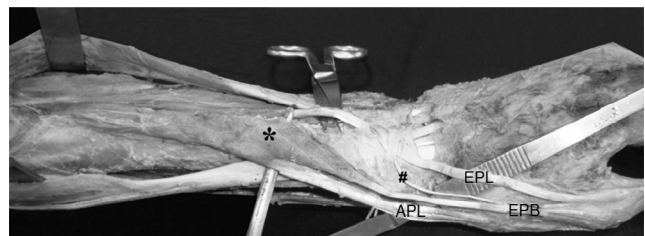
## Relato de caso

Durante a investigação da ocorrência de fusões musculares anormais do primeiro compartimento dorsal do punho foi encontrada uma contribuição anômala bilateral do músculo

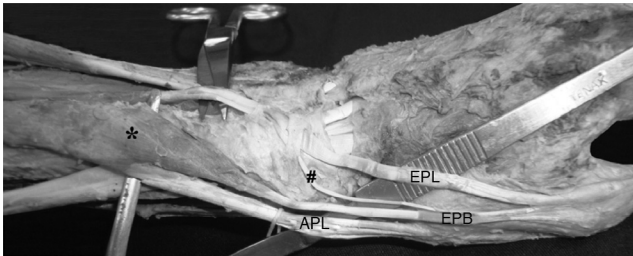
extensor longo do polegar (fig. 1). A incomum contribuição bilateral foi encontrada por um tendão auxiliar delgado que cruzou lateralmente sob o retináculo extensor, entrou no primeiro compartimento dorsal do punho e fundiu-se com o tendão do músculo extensor curto do polegar. No mesmo cadáver foi encontrada a presença dessa contribuição e da fusão muscular anômala do APL e EPB (figs. 1 e 2).

As descrições das características morfológicas, como comprimento e largura, foram feitas com a adoção, como referência, da origem e da inserção muscular padrão. As medidas antropométricas foram tomadas com o posicionamento de um cordão passivamente sobre os tendões e ventres musculares, com a confirmação das dimensões por meio de paquímetro universal (Mitutoyo®), com precisão de 0,05 mm. A técnica de mensuração foi executada pelo mesmo avaliador, que coletou três medidas consecutivas, e foi adotada a média dos valores obtidos.

O APL direito (ALP.D) tem 11,5 cm de comprimento e 2,7 cm de largura, enquanto a origem ulnar (cabeça ulnar) está



**Figura 1** – A fotografia mostra o antebraço esquerdo em pronação. \* denota ventre muscular fundido do abductor longo do polegar e extensor curto do polegar; EPL: extensor longo do polegar; EPB: extensor curto; #: Tendão auxiliar; APL: abductor longo do polegar.

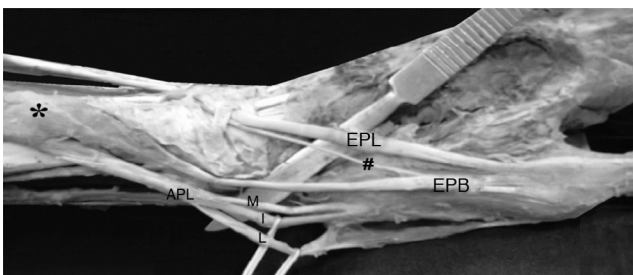


**Figura 2 – A fotografia mostra os detalhes dos músculos anômalos do primeiro compartimento dorsal do punho e do tendão auxiliar do músculo extensor longo do polegar. \* denota ventre muscular fundido do abdutor longo do polegar e extensor curto do polegar; EPL: extensor longo do polegar; EPB: extensor curto do polegar; #: Tendão auxiliar; APL: abdutor longo do polegar.**

localizada a 20,5 cm da inserção (base do primeiro metacarpo). No entanto, a distância entre a origem radial (cabeça radial) e a sua inserção (base do primeiro metacarpo) é de 18,2 cm. Porém, o ALP\_D tem um único tendão com aproximadamente 9 cm de comprimento, tem dois fascículos de inserção, um para o músculo abdutor curto do polegar (APB) e o outro para o músculo oponente do polegar (PO).

O APL esquerdo (ALP\_E) tem 15,7 cm de comprimento e 2,5 cm de largura, enquanto a origem ulnar (cabeça ulnar) está localizada a 20 cm da inserção (base do primeiro metacarpo). Porém, a distância entre a origem radial (cabeça radial) e a inserção (base do primeiro metacarpo) é de 17,5 cm. O tendão do ALP\_E trifurcado em tendão intermediário (I), tendão lateral (L) e do tendão medial (M) (fig. 3).

O tendão I tem 7,5 cm de comprimento, enquanto que os tendões M e L têm 7 cm. Os tendões M e I inserem na base do primeiro metacarpo, enquanto o tendão M apresenta três fascículos de inserção: APB, OP e região anteromedial da base do primeiro metacarpo. Ambos os músculos extensores curtos do polegar receberam anômala doação do EPL, por um delgado tendão auxiliar, com comprimento médio de 9,2 cm, o qual cruza obliquamente e lateralmente sob o retináculo dos



**Figura 3 – A fotografia mostra os detalhes dos tendões de inserção do abdutor longo do polegar do membro superior esquerdo. \* denota ventre muscular fundido do abdutor longo do polegar e extensor curto do polegar; EPL: extensor longo do polegar; EPB: extensor curto do polegar; #: Tendão auxiliar; APL: abdutor longo do polegar, M: tendão medial; I: tendão intermediário, L: tendão lateral do ventre muscular fundido.**

extensores, entra no primeiro compartimento dorsal do punho e se funde com o tendão do EPB.

O EPB direito (EPB\_D) tem 7,2 centímetros de comprimento e 1,2 cm de largura, enquanto que a origem radial está localizada a 14,5 centímetros da inserção; insere-se no nível da aponeurose extensor da articulação metacarpofalângica do polegar. No entanto, o EPB esquerdo (EPB\_E) tem 8,5 cm de comprimento e 1,1 cm de largura, enquanto que a origem radial está localizada a 17 cm de inserção.

A inervação dos ventres fundidos foi, como habitual, pelo nervo interósseo posterior, não foi observada variação neurovascular na região do punho e da mão.

## Discussão

Vários relatos de múltiplos tendões de inserção do ALP são encontrados na literatura. São apresentados com um atavismo,<sup>4,5</sup> é relatada a presença de três,<sup>2</sup> quatro,<sup>6</sup> cinco,<sup>7</sup> sete e nove tendões de inserção.<sup>8,9</sup>

A presença de tendões supranumerários do ALP é de grande relevância clínica, principalmente durante cirurgias reconstrutivas.<sup>9</sup> Os tendões acessórios do ALP podem ser usado para transferência de tendão, translocação tendínea e artroplastia de interposição.<sup>9-12</sup>

O prévio conhecimento da existência e da importância desses tendões acessórios pode ser útil em procedimentos cirúrgicos,<sup>13</sup> tendo em vista seu uso na substituição do extensor longo do polegar (ELP) e nas reconstruções do primeiro compartimento dorsal do punho.<sup>14,15</sup> No entanto, a possibilidade de o tendão extensor auxiliar contribuir na ação de músculo extensor curto do polegar é extremamente interessante e inesperada, não tem relatos na literatura.

De acordo com a literatura, a presença de dois ou mais tendões do APL é encontrada em 94% dos casos. A presença de dois tendões do extensor longo do polegar representa 3% desses casos.<sup>16</sup> A presença de múltiplos tendões representa um tipo de atavismo, é geralmente relatada em primatas, como em chimpanzés, gorilas e gibões. Esses tendões anômalos em humanos são de importância antropológica e filogenética, tendo em vista que a sua presença representa uma reminiscência das formas antepassadas de inserção muscular.<sup>2,3,6,8,17</sup>

Do ponto de vista filogenético, o APL e EPB são conhecidos por diferenciar de uma massa muscular comum. A separação completa do EPB é observada apenas em humanos. Relatos da sua ausência ou da fusão com o EPL são escassamente descritos na literatura.<sup>5</sup> No entanto, são necessários novos estudos para elucidar os fatores relacionados com a fusão do APL e EPB. A incidência de duplicidade do EPB tem sido inconclusiva em vários estudos que relataram como 1%, 2% e 8,3%,<sup>4</sup> embora a multiplicidade de tendão possa ser uma reminiscência do padrão de desenvolvimento tendíneo fetal.<sup>6</sup>

O quadro clínico mais importante das anomalias do APL e EPB é a síndrome de De Quervain. Essa condição surge devido ao espessamento e à inflamação dos tendões do APL e EPB, resulta em dor e edema no primeiro compartimento dorsal do punho, durante os movimentos do polegar ocorre exacerbação da dor, torna os tendões mais propícios a processos degenerativos e lesões.<sup>16</sup> A liberação cirúrgica dos tendões dentro do

compartimento dorsal do punho é uma medida curativa para síndrome de De Quervain.<sup>18</sup> Assim, o conhecimento aprofundado das possibilidades de anomalias tendíneas é necessário antes de qualquer reconstrução ou planejamento da correção cirúrgica das tendinopatias.

Em conclusão, a anômala contribuição bilateral do músculo extensor longo do polegar e a atípica fusão do APL e EPB, concomitante com um padrão de inserção variante, é o destaque deste relato de caso. Ainda, conclui-se que os tendões adicionais podem ser efetivamente usados nas cirurgias reconstrutivas, alerta-se sobre a necessidade de conhecimento das possíveis variações numéricas e posicionais desses tendões, com vistas a planejamentos cirúrgicos mais eficazes.

---

### Conflitos de interesse

Os autores declaram não haver conflitos de interesse.

---

### Agradecimentos

Agradecemos o apoio dos técnicos do Laboratório de Anatomia Romes, Marcelo, Neuza e Wanderson (Thon).

---

### REFERÊNCIAS

1. Standing S, Ellis H, Healy JC, Johnson D, William A. *Gray's anatomy: the anatomical basis of medicine and surgery*. 39 ed. New York: Churchill Livingstone; 2005.
2. Bergman RA, Thompson SA, Affifi AK, Saadeh FA. *Compendium of human anatomic variation: catalog, atlas and world literature*. Baltimore and Munich: Urban & Schwarzenberg; 1988.
3. Lacey T 2nd, Goldstein LA, Tobin CE. Anatomical and clinical study of the variations in the insertions of the abductor pollicis longus tendon, associated with stenosing tendovaginitis. *J Bone Joint Surg Am*. 1951;33(2):347-50.
4. Joshi SS, Joshi SD. Applied significance of variations of first extensor compartment of wrist. *J Anat Soc India*. 2002;51(2):159-61.
5. Dhuria R, Mehta V, Suri RK, Rath G. Anomalous composition of musculature of the first dorsal fibro-osseous compartment of the wrist. *Singapore Med J*. 2012;53(6):e133-5.
6. Mehta V, Arora J, Suri RK, Rath G. A rare quadruplicate arrangement of abductor pollicis longus tendons: anatomical and clinical relevance. *Clinics (Sao Paulo)*. 2009;64(2):153-5.
7. Schmidt HM, Lahl J. Studies on the tendinous compartments of the extensor muscles on the back of the human hand and their tendon sheaths. I. *Gegenbaurs Morphol Jahrb*. 1988;134(2):155-73.
8. Melling M, Wilde J, Schnallinger M, Schweighart W, Panholzer M. Supernumerary tendons of the abductor pollicis. *Acta Anat (Basel)*. 1996;155(4):291-4.
9. Mansur DI, Krishnamurthy A, Nayak SR, Kumar GC, Rajalakshmi R, D'costa S, et al. Multiple tendons of abductor pollicis longus. *Int J Anat Var*. 2010;3(1):25-6.
10. Akan M, Giderogu K, Cakir B. Multiple tendons of the abductor pollicis longus muscle. *Hand Surg*. 2002;7(2):289-91.
11. Nayak SR, Krishnamurthy A, Pai MM, Prabhu LV, Ramanathan LA, Ganesh Kumar C, et al. Multiple variations of the extensor tendons of the forearm. *Rom J Morphol Embryol*. 2008;49(1):97-100.
12. Cerqueira PC, Silveira D, Silva AT, Franco AG, Gama HVP, Sales MC, et al. Anomalous origin of the Abductor Pollicis Longus (APL): clinical and surgical applications. *J Morphol Sci*. 2013;30(3):152-5.
13. Dos Remédios C, Chapnikoff D, Wavreille G, Chantelot C, Migaud H, Fontaine C. The abductor pollicis longus: relation between innervation, muscle bellies and number of tendinous slips. *Surg Radiol Anat*. 2005;27(3):243-8.
14. Sehrlirli US, Cavdar S, Yüksel M. Bilateral variations of the abductor pollicis longus. *Ann Plast Surg*. 2001;47(5):582-3.
15. Sarikcioglu L, Yildirim FB. Bilateral abductor pollicis longus muscle variation. Case report and review of the literature. *Morphologie*. 2004;88(282):160-3.
16. Minamikawa Y, Peimer CA, Cox WL, De Sherwin FS. Quervain's syndrome: surgical and anatomical studies of the fibroosseous canal. *Orthopedics*. 1991;14(5):545-9.
17. Paul S, Das S. Variant abductor pollicis longus muscle: a case report. *Acta Med. (Hradec Kralove)*. 2007;50(3):213-5.
18. Chambriard C, Couto P, Osório L, Rehsfeldt LCL, Menegassi Z. A reoperação na tenossinovite de De Quervain. *Rev Bras Ortop*. 1998;33(2):128-30.