



## Relato de caso

# Fratura da cabeça do rádio associada a lesão do nervo interósseo posterior<sup>☆</sup>



Bernardo Barcellos Terra\*, Tannus Jorge Sassine, Guilherme de Freitas Lima, Leandro Marano Rodrigues, David Victoria Hoffmann Padua e Anderson de Nadai

Santa Casa de Misericórdia de Vitória, Departamento de Ortopedia e Traumatologia, Vitória, ES, Brasil

### INFORMAÇÕES SOBRE O ARTIGO

Histórico do artigo:

Recebido em 4 de novembro de 2015

Aceito em 1 de dezembro de 2015

On-line em 4 de junho de 2016

Palavras-chave:

Fraturas do rádio

Nervo radial

Hematoma

### R E S U M O

As fraturas da cabeça e do colo do rádio correspondem a 1,7% a 5,4% de todas as fraturas e 30% podem apresentar lesões associadas. Na literatura existem poucos casos descritos de fratura da cabeça do rádio com lesão do nervo interósseo posterior. O objetivo deste trabalho é relatar um caso de fratura da cabeça do rádio associada a lesão do nervo interósseo posterior (NIP).

Relato de caso: Paciente masculino, 42 anos, procurou atendimento médico após queda de skate. Relatava dor e limitação de movimento do cotovelo direito, bem como dificuldade de estender os dedos da mão ipsilateral. Durante o exame físico, evidenciou-se déficit de extensão do polegar e dos dedos da mão. A extensão do punho apresentava um leve desvio radial. Após exames de imagem, ficou evidenciado que o paciente apresentava uma fratura da cabeça do rádio tipo grau III de Mason. O paciente foi submetido à fixação da fratura; no primeiro dia do pós-operatório notou-se o retorno da extensão do polegar e dos dedos da mão. Apesar de rara, a lesão do ramo interósseo posterior pode estar associada a fraturas da cabeça do rádio. No presente caso, acredita-se que a neuropraxia se deu em decorrência do hematoma e do edema fraturário.

© 2016 Sociedade Brasileira de Ortopedia e Traumatologia. Publicado por Elsevier Editora Ltda. Este é um artigo Open Access sob uma licença CC BY-NC-ND (<http://creativecommons.org/licenses/by-nc-nd/4.0/>).

### Radial head fracture associated with posterior interosseous nerve injury

#### A B S T R A C T

Fractures of the radial head and radial neck correspond to 1.7 to 5.4% of all fractures and approximately 30% may present associated injuries. In the literature, there are few reports of radial head fracture with posterior interosseous nerve injury. This study aimed to report a case of radial head fracture associated with posterior interosseous nerve injury.

Keywords:

Radial head fractures

Radial nerve

Hematoma

<sup>☆</sup> Trabalho desenvolvido na Santa Casa de Misericórdia de Vitória, Departamento de Ortopedia e Traumatologia, Vitória, ES, Brasil.

\* Autor para correspondência.

E-mail: [bernardomed@hotmail.com](mailto:bernardomed@hotmail.com) (B.B. Terra).

<http://dx.doi.org/10.1016/j.rbo.2015.12.005>

0102-3616/© 2016 Sociedade Brasileira de Ortopedia e Traumatologia. Publicado por Elsevier Editora Ltda. Este é um artigo Open Access sob uma licença CC BY-NC-ND (<http://creativecommons.org/licenses/by-nc-nd/4.0/>).

*Case report:* A male patient, aged 42 years, sought medical care after falling from a skateboard. The patient related pain and limitation of movement in the right elbow and difficulty to extend the fingers of the right hand. During physical examination, thumb and fingers extension deficit was observed. The wrist extension showed a slight radial deviation. After imaging, it became evident that the patient had a fracture of the radial head that was classified as grade III in the Mason classification. The patient underwent fracture fixation; at the first postoperative day, thumb and fingers extension was observed. Although rare, posterior interosseous nerve branch injury may be associated with radial head fractures. In the present case, the authors believe that neuropraxia occurred as a result of the fracture hematoma and edema.

© 2016 Sociedade Brasileira de Ortopedia e Traumatologia. Published by Elsevier Editora Ltda. This is an open access article under the CC BY-NC-ND license (<http://creativecommons.org/licenses/by-nc-nd/4.0/>).

## Introdução

As fraturas da cabeça e do colo do rádio correspondem a 1,7% a 5,4% de todas as fraturas, quase 33% das fraturas de cotovelo e praticamente 30% apresentam lesões associadas.<sup>1</sup>

A incidência de lesões associadas aumenta conforme a gravidade da fratura, varia de 20% nos casos de fraturas sem desvios até 80% em fraturas multifragmentares.<sup>1,2</sup>

A associação com lesão neurológica é rara e pode ocorrer principalmente em fraturas com desvio anterior, fraturas luxação de Monteggia e fraturas expostas por arma de fogo. Na literatura existem poucos casos descritos de fratura da cabeça do rádio com lesão do nervo interósseo posterior.<sup>2-4</sup>

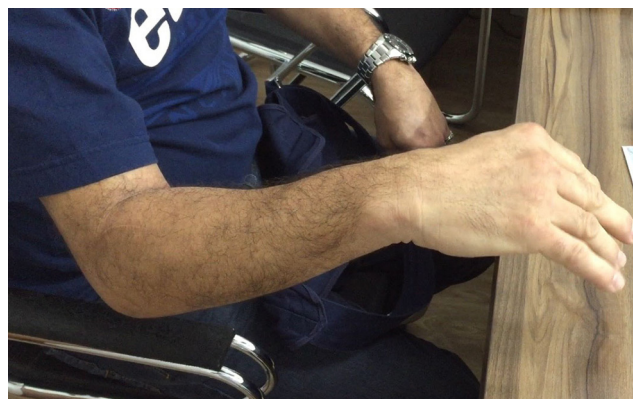O objetivo deste trabalho é relatar um caso de fratura da cabeça do rádio associada a lesão do nervo interósseo posterior (NIP).

## Relato do caso

Paciente masculino, com 42 anos, sem comorbidades, procurou atendimento médico após queda de skate. Relatava dor e limitação de movimento no cotovelo direito, bem como dificuldade de estender os dedos da mão ipsilateral.

No exame físico, durante a inspeção apresentava edema na região lateral do cotovelo, sem dor ou equimose na região medial, limitação no arco de movimento (ADM) tanto para flexoextensão quanto para pronossupinação. No exame neurovascular, apresentava déficit de extensão dos dedos no nível das metacarpofalanges, déficit de abdução e extensão do polegar (fig. 1). Apresentava extensão do punho com desvio radial. Não apresentava alterações sensitivas e o exame neurológico dos nervos mediano e ulnar era normal. Os pulsos periféricos e a perfusão não apresentavam alterações.

Para exames complementares, foram solicitados inicialmente radiografias do cotovelo, nas quais foi evidenciada uma fratura da cabeça do rádio tipo III de Mason com fragmento de 40% da área da cabeça do rádio desviado anteriormente (fig. 2). Para melhor avaliação e visualização da fratura, foi solicitada uma tomografia computadorizada do cotovelo, na qual não foram observadas fraturas associadas (figs. 3 e 4). Pelo padrão de fratura e do déficit neurológico, optou-se pelo tratamento cirúrgico.



**Figura 1 – Fotografia do paciente que mostra a incapacidade de extensão dos dedos no nível das metacarpofalanges.**

## Técnica cirúrgica

Foi feita a via de acesso lateral de Kocher, através da qual a articulação do cotovelo é abordada entre o músculo ancônio e o extensor ulnar do carpo.<sup>5</sup> Procedeu-se à abertura da cápsula articular com o antebraço em pronação, através da qual foi visualizada drenagem de grande quantidade de hematoma. Não havia lesão do complexo ligamentar lateral nem sinais de instabilidade. Após a limpeza da articulação, foi observado que não havia avulsão da cápsula anterior, mas havia lesão condral no capítulo, e que o fragmento da cabeça do rádio se encontrava anterior. Feita a redução anatômica da fratura da cabeça do rádio, fixação temporária com fios de Kirschner para auxílio da redução e a fixação permanente com dois parafusos 2,7 mm com a técnica de compressão interfragmentária. Feita sutura da cápsula articular e do intervalo muscular. Optou-se por não explorar o nervo, pois a literatura relata que a lesão do nervo interósseo posterior normalmente é devida a compressão indireta do nervo pelo fragmento anterior da cabeça do rádio ou pelo hematoma articular.<sup>1</sup>

Foi colocada uma tala gessada axilopalmar em neutro, para bloquear a pronossupinação, e deixada por três semanas. Após esse período foi iniciada movimentação passiva assistida, seguida de movimentação ativa, e iniciado fortalecimento dois meses após a cirurgia.

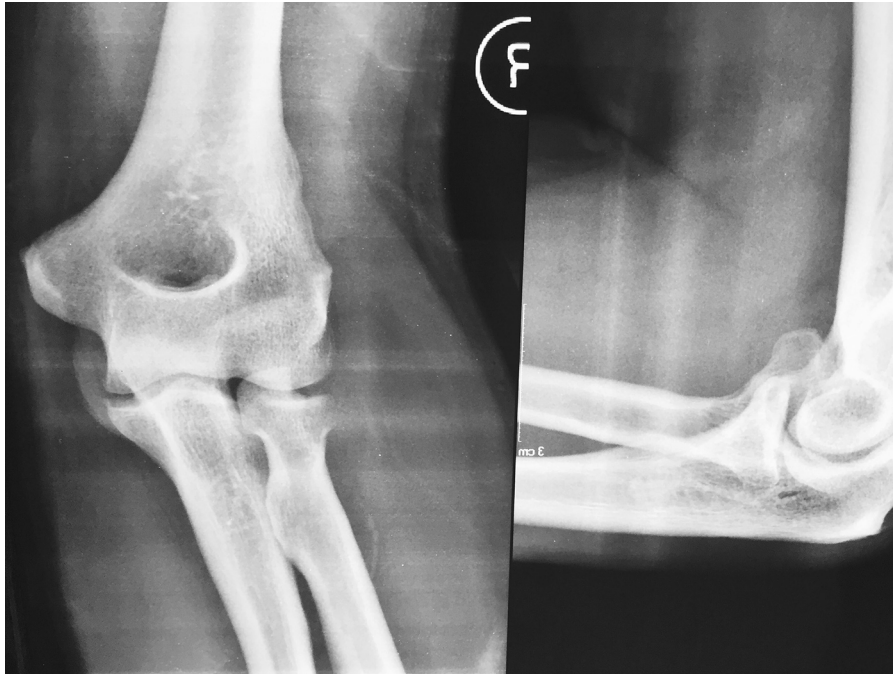


Figura 2 – Radiografia AP e perfil na qual visualizamos a fratura da cabeça do rádio e o desvio anterior do fragmento.

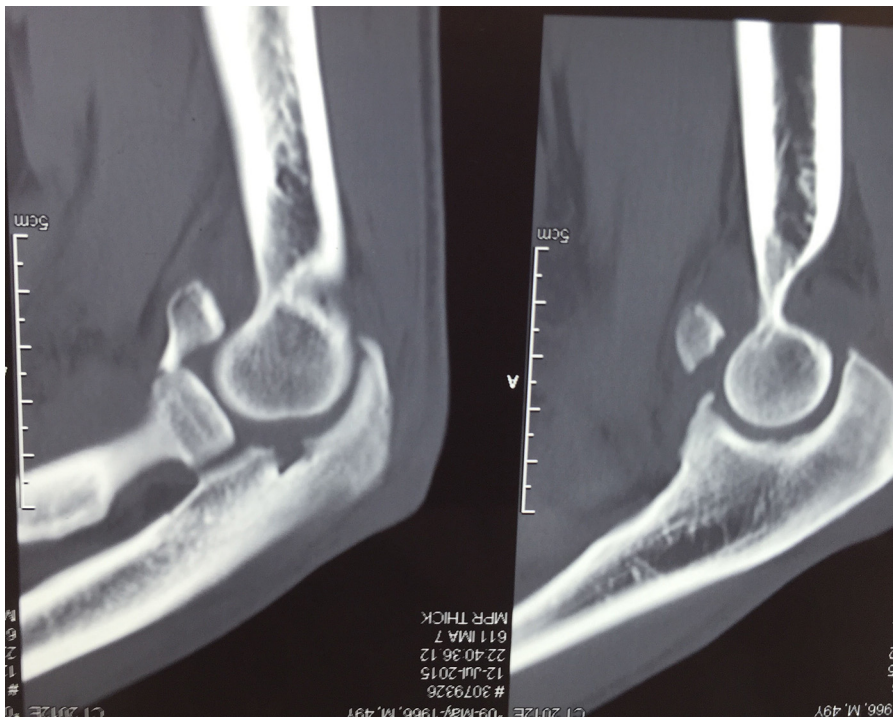


Figura 3 – Tomografia computadorizada corte sagital na qual visualizamos a fratura da cabeça do rádio e o desvio anterior do fragmento.

No segunda dia de pós-operatório o paciente já apresentava retorno total da função do nervo interósseo posterior, com extensão completa dos dedos e função normal do polegar.

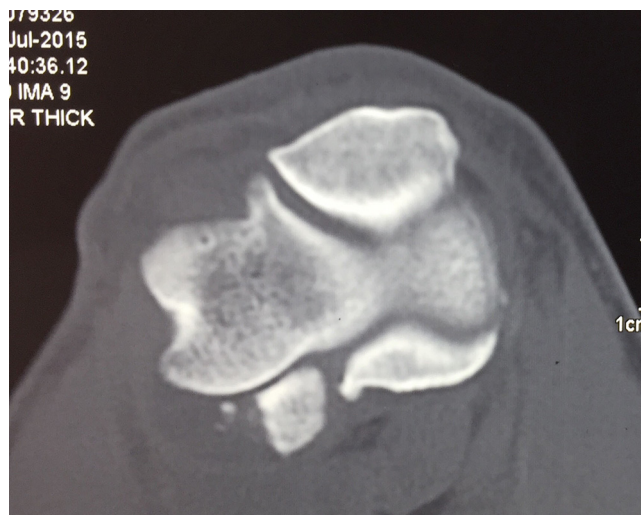No retorno de três meses de pós-operatório (figs. 5 e 6), o paciente estava totalmente assintomático, com um arco de movimento de 0-140 de flexoextensão e de 90-80 graus de

pronossupinação. A radiografia evidenciou consolidação completa da fratura (figs. 7 e 8)

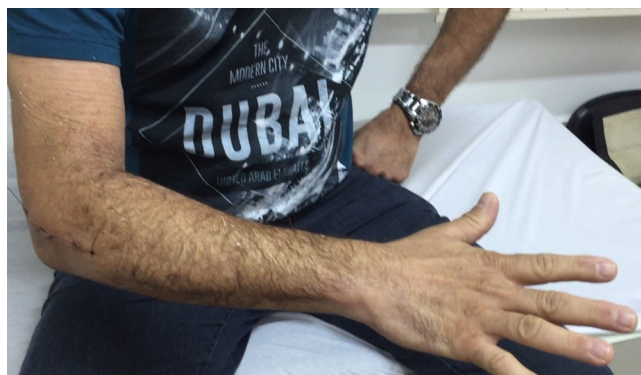### Discussão

O nervo radial tem origem no fascículo posterior do plexo braquial, juntamente com o nervo axilar, com fibras originárias

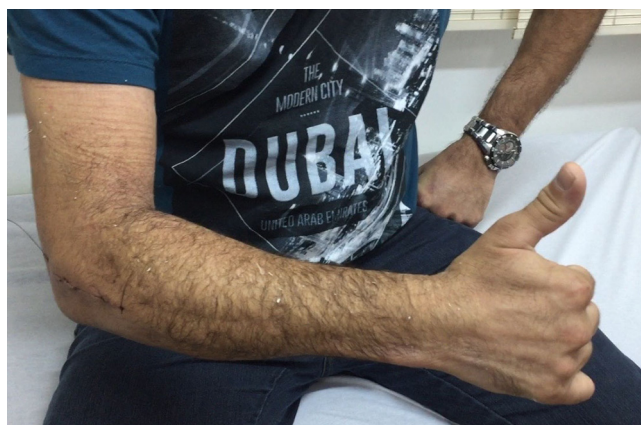



**Figura 4 – Tomografia computadorizada na qual visualizamos a fratura da cabeça do rádio.**

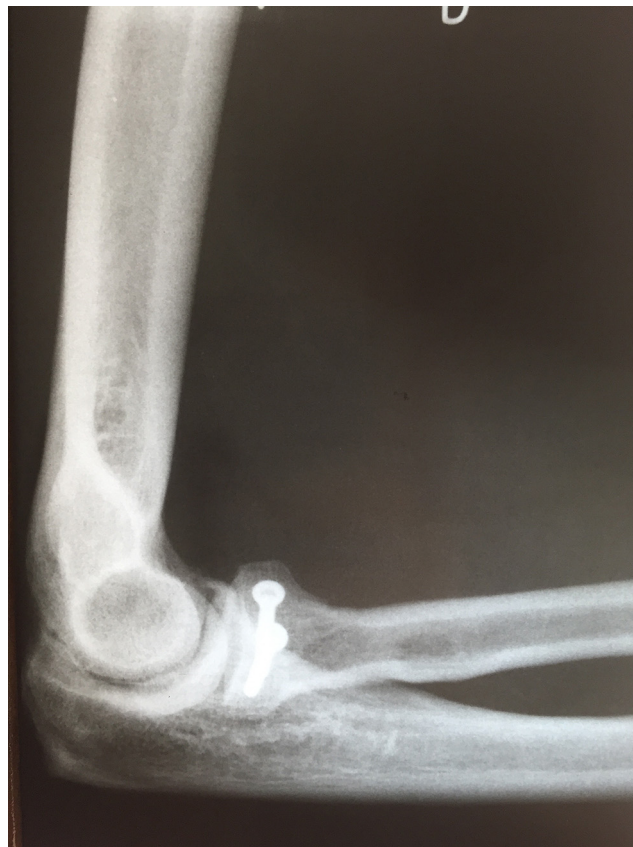

**Figura 5 – Paciente no quinto dia de pós-operatório. Pode-se observar a extensão completa das metacarpofalangianas dos dedos.**



**Figura 6 – Paciente no quinto dia de pós-operatório. Pode-se observar a extensão completa e a abdução do polegar.**

das raízes de C6, C7 e C8 e algumas vezes de T1, é principalmente um nervo motor. O nervo radial é responsável pela inervação do tríceps, do antebraço e dos extensores radial longo e curto do carpo.<sup>6-8</sup>

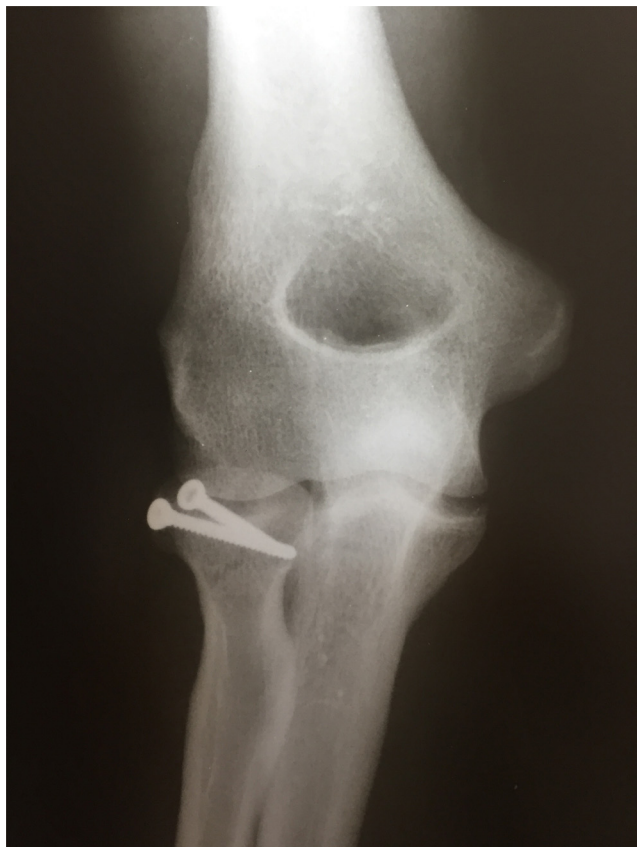

**Figura 7 – Radiografia em perfil do cotovelo pós-operatória que mostra a fixação do fragmento da cabeça com dois parafusos de microfragmentos.**

O NIP é um ramo motor do nervo radial, tem seis sub-ramos, os quais são responsáveis pela inervação dos músculos extensor dos dedos, do extensor próprio do indicador, do extensor longo e curto do polegar, do abductor longo do polegar, do supinador e do extensor ulnar do carpo. O ramo para o músculo supinador sai antes da arcada de Froese, já os demais ramos emergem após a arcada de Froese.<sup>6</sup> Devido a essa subdivisão, Spinner<sup>6</sup> dividiu a compressão do NIP em dois tipos; tipo I, na qual ocorre a compressão de todos os ramos, e tipo II, na qual pode ocorrer a compressão isolada de algum ramo.

O diagnóstico das lesões neurológicas é clínico, faz parte do exame físico ortopédico. No exame, nosso paciente apresentava a extensão do punho ativa com desvio radial, visto que os extensores radiais do punho são inervados pelo nervo radial, porém apresentava incapacidade de estender os dedos e o polegar, demonstrando um comprometimento do nervo interósseo posterior, que é responsável pela inervação do extensor comum dos dedos e do próprio do indicador, extensor longo e curto e abductor longo do polegar e extensor ulnar do carpo.

A neuropraxia do ramo interósseo posterior do nervo radial tem sido relatada em fraturas do terço proximal do rádio, fraturas luxações do cotovelo (Monteggia), fraturas expostas devido a lesões perfurocontusas (arma de fogo), bem como em síndromes compressivas no nível da arcada de Froese, lesões iatrogênicas nas vias de acesso, artroscopias do cotovelo e artrites reumatóides.<sup>5,7,9,10</sup> O próprio edema articular causado



**Figura 8 – Radiografia em AP do cotovelo pós-operatória que mostra a fixação do fragmento da cabeça com dois parafusos de microfragmentos.**

pela fratura da cabeça do rádio sem desvio pode levar a compressão do NIP.<sup>10</sup> No nosso caso, acreditamos que a disfunção temporária do NIP foi devida à compressão tanto pelo hematoma intra-articular quanto pelo desvio anterior do fragmento da cabeça do rádio.

A literatura é escassa na associação da neuropraxia do nervo interósseo posterior com a fratura da cabeça do rádio isolada, com poucos relatos de caso.<sup>1,9-11</sup> A proximidade do NIP com o colo do rádio o coloca em risco nas lesões nessa região, bem como nas vias de acesso.<sup>2</sup> Estudos anatômicos demonstraram que a distância média entre a articulação radiocapitelar e a origem do NIP está entre 1,2 mm +- 1.9 mm e somente 1% apresenta contato com o rádio.<sup>8</sup>

Na literatura, ainda não há consenso entre o tratamento a ser adotado nesses casos, são relatados tratamentos conservadores e cirúrgicos com ou sem exploração do nervo.<sup>1,5</sup> Em nosso caso optamos pelo tratamento cirúrgico sem a exploração do nervo, devido ao desvio do fragmento da cabeça

do rádio, visto que o paciente não apresentava lesão da cápsula e indícios que sugerissem um trauma direto ao nervo.

Surpreendentemente o paciente obteve a recuperação total dos movimentos do punho e dos dedos da mão ipsilateral no segundo dia de pós-operatório e aos seis meses apresentava arco de movimento completo com sinais radiográficos de consolidação da fratura.

## Conclusão

Apesar de ser raro, a lesão do ramo interósseo posterior pode estar associada a fraturas da cabeça do rádio, de forma aguda ou tardia, mesmo em fraturas sem desvio, foram importantes uma avaliação clínica e o registro da função neurológica no atendimento inicial desse paciente.

## Conflitos de interesse

Os autores declaram não haver conflitos de interesse.

## REFERÊNCIAS

1. Daurka J, Chen A, Akhtar K, Kamineni S. Tardy posterior interosseous nerve palsy associated with radial head fracture: a case report. *Cases J.* 2009;2(1):22.
2. Hirachi K, Kato H, Minami A, Kasashima T, Kaneda K. Clinical features and management of traumatic posterior interosseous nerve palsy. *J Hand Surg Br.* 1998;23(3):413-7.
3. Marmor L, Lawrence JF, Dubois EL. Posterior interosseous nerve palsy due to rheumatoid arthritis. *J Bone Joint Surg Am.* 1967;49(2):381-3.
4. Ogino T, Minami A, Kato H. Diagnosis of radial nerve palsy caused by ganglion with use of different imaging techniques. *J Hand Surg Am.* 1991;16(2):230-5.
5. Pike JM, Grewal R, Athwal GS, Faber KJ, King GJ. Open reduction and internal fixation of radial head fractures: do outcomes differ between simple and complex injuries? *Clin Orthop Relat Res.* 2014;472(7):2120-7.
6. Spinner M. The arcade of Frohse and its relationship to posterior interosseous nerve paralysis. *J Bone Joint Surg Br.* 1968;50(4):809-12.
7. Tornetta P 3rd, Hochwald N, Bono C, Grossman M. Anatomy of the posterior interosseous nerve in relation to fixation of the radial head. *Clin Orthop Relat Res.* 1997;(345):215-8.
8. Strachan JC, Ellis BW. Vulnerability of the posterior interosseous nerve during radial head resection. *J Bone Joint Surg Br.* 1971;53(2):320-3.
9. Pike JM, Athwal GS, Faber KJ, King GJ. Radial head fractures – An update. *J Hand Surg Am.* 2009;34(3):557-65.
10. Sudhahar TA, Patel AD. A rare case of partial posterior interosseous nerve injury associated with radial head fracture. *Injury.* 2004;35(5):543-4.
11. Hak DJ. Radial nerve palsy associated with humeral shaft fractures. *Orthopedics.* 2009;32(2):111.