



Artigo Original

Avaliação dos resultados funcionais após reparo artroscópico do manguito rotador com a técnica equivalente transóssea (*suture bridge*)[☆]



Alberto Naoki Miyazaki*, Pedro Doneux Santos, Guilherme do Val Sella, Caio Santos Checchia, Thiago Roncoletta Salata e Sergio Luiz Checchia

Faculdade de Ciências Médicas da Santa Casa de São Paulo, Departamento de Ortopedia e Traumatologia, São Paulo, SP, Brasil

INFORMAÇÕES SOBRE O ARTIGO

Histórico do artigo:

Recebido em 26 de fevereiro de 2016

Aceito em 2 de maio de 2016

On-line em 18 de setembro de 2016

Palavras-chave:

Manguito rotador

Artroscopia

Suturas

R E S U M O

Objetivo: Avaliar o resultado do tratamento artroscópico das lesões do manguito rotador (LMR) grandes e extensas dos tendões dos músculos supraespal e infraespal por meio da técnica *suture bridge* (SB).

Métodos: Entre 2010 e 2014, 37 pacientes com LMR submetidos a esse tratamento foram avaliados. Todos tinham seguimento mínimo pós-operatório de 12 meses e foram submetidos a cirurgia primária: 24 eram do sexo masculino e 13 do feminino. A média foi de 60 anos (45 a 75). O lado dominante foi acometido em 32 casos. Entre as lesões, 18 foram decorrentes de trauma. O movimento pré-operatório foi de 123°, 58°, T11. Por meio da ressonância magnética foi classificada a degeneração gordurosa de 36 pacientes de acordo com Goutallier. Os pacientes foram submetidos a reparo do manguito pela técnica de SB, com o uso de uma fileira medial de duas âncoras Corkscrew® com fibertape® ou fiberwire® na margem articular, associadas à fixação lateral sem nós com o uso de PushLocks® ou SwiveLocks®.

Resultados: A média de idade foi de 60 anos e a degeneração gordurosa média foi de 2,6, de acordo com Goutallier. A amplitude média dos movimentos (pela *American Academy of Orthopaedic Surgeons* [AAOS]) pós-operatória foi de 148°, 55°, T9. Pelos critérios da *University of California at Los Angeles* (UCLA), 35 (94%) pacientes tiveram resultados excelentes e bons; um (2,7%) paciente apresentou resultado regular e um (2,7%), ruim.

Conclusão: O reparo artroscópico da LMR grande e extensa pela técnica de SB trouxe resultados bons e excelentes em 94% dos pacientes operados.

© 2016 Publicado por Elsevier Editora Ltda. em nome de Sociedade Brasileira de Ortopedia e Traumatologia. Este é um artigo Open Access sob uma licença CC BY-NC-ND (<http://creativecommons.org/licenses/by-nc-nd/4.0/>).

[☆] Trabalho desenvolvido no Grupo de Cirurgia de Ombro e Cotovelo do Departamento de Ortopedia e Traumatologia da Faculdade de Ciências Médicas da Santa Casa de São Paulo, São Paulo, SP, Brasil.

* Autor para correspondência.

E-mail: amiyazaki@uol.com.br (A.N. Miyazaki).

<http://dx.doi.org/10.1016/j.rbo.2016.05.002>

0102-3616/© 2016 Publicado por Elsevier Editora Ltda. em nome de Sociedade Brasileira de Ortopedia e Traumatologia. Este é um artigo Open Access sob uma licença CC BY-NC-ND (<http://creativecommons.org/licenses/by-nc-nd/4.0/>).

Evaluation of the functional results after rotator cuff arthroscopic repair with the suture bridge technique

A B S T R A C T

Keywords:

Rotator cuff
Arthroscopy
Sutures

Objective: To evaluate the results of arthroscopic treatment of large and extensive rotator cuff injuries (RCI) that involved the supra and infraspinatus muscles using the suture bridge (SB) technique.

Methods: Between July 2010 and November 2014, 37 patients with RCI who were treated with SB technique were evaluated. The study included all patients with a minimum follow-up of 12 months who underwent primary surgery of the shoulder. Twenty-four patients were male and 13 were female. The mean age was 60 years (45-75). The dominant side was affected in 32 cases. The most common cause of injury was trauma (18 cases). The mean preoperative motion was 123°, 58°, T11. Through magnetic resonance imaging, 36 fatty degenerations were classified according to Goutallier. Patients underwent rotator cuff repair with SB technique, which consists of using a medial row anchor with two Corkscrew@fibertape@or fiberwire@at the articular margin, associated with lateral fixation without stitch using PushLocks@or SwiveLocks@.

Results: The mean age was 60 years and mean fatty degeneration was 2.6. The mean range of motion (following the AAOS) in the postoperative evaluation was 148° of forward elevation, 55° in lateral rotation and medial rotation in T9. Using the criteria of the University of California at Los Angeles (UCLA), 35 (94%) patients had excellent and good results; one (2.7%), fair; and one (2.7%), poor.

Conclusion: Arthroscopic repair of a large and extensive RCI using SB technique had good and excellent results in 94% of the patients.

© 2016 Published by Elsevier Editora Ltda. on behalf of Sociedade Brasileira de Ortopedia e Traumatologia. This is an open access article under the CC BY-NC-ND license (<http://creativecommons.org/licenses/by-nc-nd/4.0/>).

Introdução

O tratamento cirúrgico das lesões do manguito rotador (LMR) tem sido cada vez mais indicado e a técnica artroscópica é a mais difundida nos últimos anos,¹ devido à não desinserção do músculo deltoide, permite a avaliação completa da articulação do ombro e lesões do manguito rotador, avaliação de lesões associadas, pós-operatório mais confortável, retorno precoce às atividades laborativas e menor índice de infecção pós-operatória.^{2,3}

Desde a descrição da inserção dos tendões do manguito rotador por Apreleva et al.⁴ o objetivo da reparação, independentemente da técnica, passou a ser a restauração anatômica das estruturas.⁵ Existem variações técnicas da sutura artroscópica da LMR. Dentre elas, as mais usadas são: fileira única com sutura simples,⁶ dupla fileira⁷ e a técnica de *suture bridge* (SB).⁸ Essa apresenta vantagens por proporcionar um melhor contato e coaptação do tendão ao osso e promover a cicatrização;⁹ fornece um reparo mais forte do que a técnica de dupla-fileira¹⁰ e produz um efeito de autoreforço que ajuda a sustentar a integridade estrutural e, potencialmente, a melhorar a biologia da cura.¹¹

O objetivo deste estudo é avaliar os resultados clínicos dos pacientes que foram submetidos ao reparo artroscópico do manguito rotador pela técnica de sutura transóssea equivalente, ou SB, e sua comparação com a literatura.

Casuística e métodos

De novembro de 2006 a novembro de 2014, 41 pacientes com LMR foram submetidos a tratamento cirúrgico artroscópico com a técnica de SB pelo Grupo de Ombro e Cotovelo do Departamento de Ortopedia e Traumatologia da nossa instituição. Os critérios de inclusão foram pacientes com lesões grande ou extensa que envolvem tendões dos músculos supraespal e infraespal segundo a classificação de Cofield¹² operados pela técnica de SB, que foram submetidos a cirurgia exclusivamente primária e com seguimento pós-operatório mínimo de um ano. Dos pacientes, 37 foram reavaliados. Quatro não se encaixaram nos critérios de inclusão.

Eram do sexo masculino 24 pacientes (64,8%) e 13 do feminino (35,1%). A média foi de 60 anos, variou de 45 a 75. O lado dominante foi acometido em 32 casos (86,4%). Entre as lesões, 18 (48,6%) foram decorrentes de trauma.

A amplitude média de movimento, na avaliação pré-operatória, foi de 123° na elevação, variou de 20° a 160°; rotação lateral de 58°, variou de 20° a 60°; e rotação medial de T11, variou de glúteo a T5. A degeneração gordurosa foi avaliada e classificada de acordo com Goutallier et al.¹³ por meio da ressonância magnética (RNM) em 36 pacientes. Foi encontrado um valor médio de 2,60, variou de dois a quatro: foram 23 (63,8%) casos considerados grau 2, cinco (13,8%) grau 3 e oito (22,2%) grau 4. A RNM de um paciente não foi encontrada para avaliação.

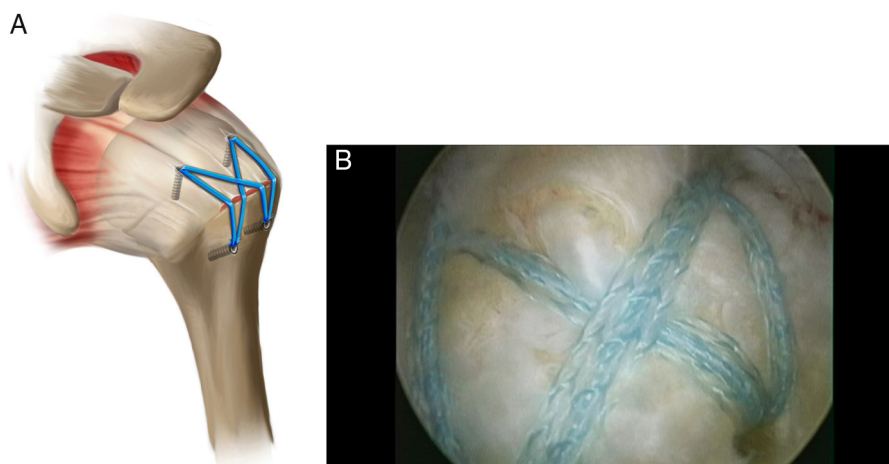


Figura 1 – Técnica de sutura transóssea equivalente (suture bridge). A, esquema que mostra o reparo do manguito rotador; B, imagem intraoperatória do ombro após reparo.

Todos os pacientes são submetidos ao procedimento cirúrgico em posição de “cadeira de praia”, sob anestesia geral associada a bloqueio do plexo braquial. É feita inspeção artroscópica da articulação antes da reparação do manguito e em seguida é abordado o espaço subacromial, no qual se fazem se o desbridamento bursal, a mobilização dos tendões e a cruentização do leito ósseo do tubérculo maior do úmero, seguidos do reparo do manguito pela técnica de SB, a qual consiste no uso de uma fileira medial de duas âncoras na margem articular, associadas com a fixação lateral sem nós, conforme descrito por Park *et al.*⁸ (fig. 1A e B). Na fileira medial, em todos os pacientes foram usadas âncoras Biocorkscrew[®] com fibertape[®] em 33 (89,1%) casos e fiberwire[®] em quatro (10,8%). Para a fixação lateral, foram usadas duas âncoras PushLocks[®] em 34 pacientes (89,18%) e SwiveLocks[®] nos outros quatro (10,8%).

A ressecção da porção lateral da clavícula foi feita em 13 pacientes (35,1%), tenotomia e tenodese do cabo longo do bíceps em 26 (70,2%) e 23 (62,1%), respectivamente. Em três pacientes (8,1%) ele estava ausente. A acromioplastia foi feita em 36 pacientes (97,2%). No paciente em que ela não foi feita havia a presença de uma lesão degenerativa grave dos tendões do manguito rotador. Em seis pacientes (16,2%) foi associado um ponto simples tendão-tendão para fechamento da lesão remanescente. Foi identificada lesão alta do subscapular em quatro pacientes (10,8%), suturada com um ponto simples.

O tempo médio de imobilização no período pós-operatório, com tipoia funcional, foi de sete semanas, variou de seis a doze.

O seguimento médio no período pós-operatório foi de 30 meses, variou de 12 a 63 meses. Os pacientes foram reavaliados com o critério proposto pela University of California at Los Angeles (UCLA).¹⁴ A amplitude da mobilidade articular foi mensurada seguindo o critério da American Academy of Orthopaedic Surgeons (AAOS).¹⁵

Este trabalho foi devidamente submetido e aprovado pelo Comitê de Ética da instituição e está registrado sob o CAAE 45987815.9.0000.5479.

Resultados

Após avaliação dos 37 pacientes operados, verificamos que a média da escala de UCLA¹⁴ foi de 33,7 pontos (variou de 16 a 35). Os resultados foram considerados excelentes em 30 (81%) dos casos e bons em cinco (13,5%). Em um caso (2,7%) o resultado foi regular, pois evoluiu com uma capsulite adesiva no pós-operatório, e em outro caso (2,7%) foi considerado ruim, pois o paciente apresentou uma nova ruptura, sintomática, comprovada por RNM (fig. 2).

A amplitude média de movimento na avaliação pós-operatória foi de 148° (120°-160°) de elevação, 55° (20°-70°) de rotação lateral e T9 (L4-T5) de rotação medial, isto é, houve ganho em todas as direções do movimento, com aumento médio de 25° de elevação, 3° de rotação lateral e dois níveis vertebrais, mediais.

Discussão

O aumento da longevidade populacional associado à prática de atividade física fez com que o tratamento cirúrgico das LMR passasse a ser considerado também em pacientes mais idosos, o reparo por via artroscópica é apontado como consistentemente melhor.¹⁶⁻²⁰

Sabemos que existe uma associação entre o tamanho da lesão e a idade do paciente que foi estabelecida por Hattrup²¹ e isso realmente pôde ser observado em nosso estudo, no qual a média de idade dos pacientes foi de 60 anos. Cabe ressaltar aqui que as lesões em pacientes idosos, além de grandes, geralmente apresentam caráter degenerativo, com musculatura atrofiada e com tendões afilados e de má qualidade para sutura,²⁰ o que dificulta ainda mais o tratamento das LMR, o que é uma indicação do uso da técnica SB.⁸

Como já foi comentado, a técnica de SB⁸ foi desenvolvida com o objetivo de aumentar o contato e a coaptação do tendão ao osso para alcançar a cicatrização⁹ e com isso a cura da lesão. Além disso, essa técnica tem sido documentada por numerosos autores pela sua eficácia e efetividade na reparação de

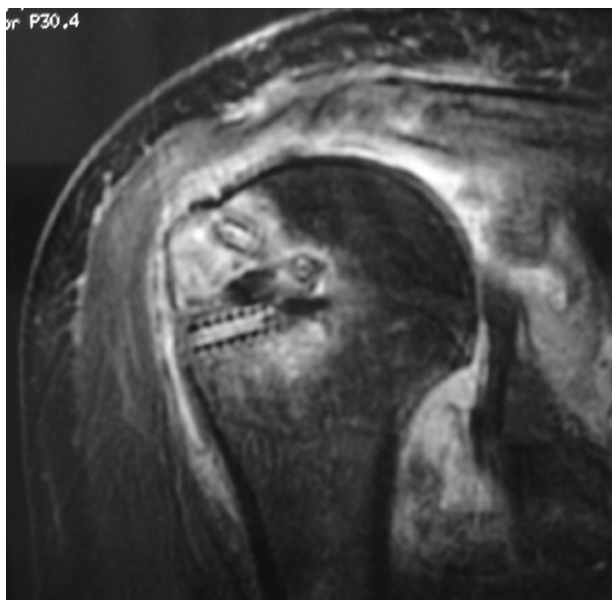


Figura 2 – Vista coronal ponderada em T2 com dois meses de pós-operatório em um paciente com UCLA insatisfatório, que mostra deiscência sutura.

lesões grandes e extensas do manguito rotador.²² Esse foi um dos fatores que nos fizeram optar por usá-la em nossos pacientes. Salientamos que usamos como critério de inclusão as lesões grandes e extensas (fig. 3).

Em relação à etiologia, Miyazaki *et al.*,²⁰ em 2015, demonstraram significativa associação entre trauma e incidência de lesões grandes e extensas de Cofield,¹² como foi encontrado em nosso estudo, no qual 48,6% das lesões tiveram origem traumática.

A evolução das técnicas de reparo artroscópico tem diminuído a incidência de rerrupturas e de revisões para reparo do manguito rotador. Atualmente sabemos que o tratamento ideal tem de propiciar uma resistência suficiente para manter a lesão reparada com o movimento do ombro e com estabilidade suficiente para permitir a cicatrização do tendão ao osso, sem o aparecimento de uma nova lesão.²³

Ao usar a técnica artroscópica de SB obtivemos excelentes e bons resultados em 94,5% dos casos pela escala da UCLA.¹⁴ Tivemos, com a técnica proposta, apenas dois casos (5,4%) com resultados insatisfatórios, um caso (2,7%) com resultado regular e um caso (2,7%) ruim, em pacientes com 56 e 71 anos. Esses resultados comprovam a eficácia da técnica usada no reparo dessas lesões.

O grau aumentado da degeneração gordurosa levou à recorrência de ruptura do manguito rotador após reparo artroscópico em 31,8% no estudo de Ozbaydar *et al.*²⁴ em 2005 e de 30% no estudo de Godinho *et al.*²⁵ em 2010. A maioria foi assintomática, pois os pacientes não tinham dor ou perda funcional.²⁶ Em nosso serviço não fizemos imagens de RNM pós-operatórias de rotina, foi solicitado o exame somente para um caso sintomático neste estudo, que evidenciou deiscência da sutura (fig. 2). Acreditamos que houve falha da sutura porque, além de esse paciente não manter a imobilização (tipoia) como recomendado e não fazer reabilitação no pós-operatório, ele apresentava degeneração gordurosa grau 4 de

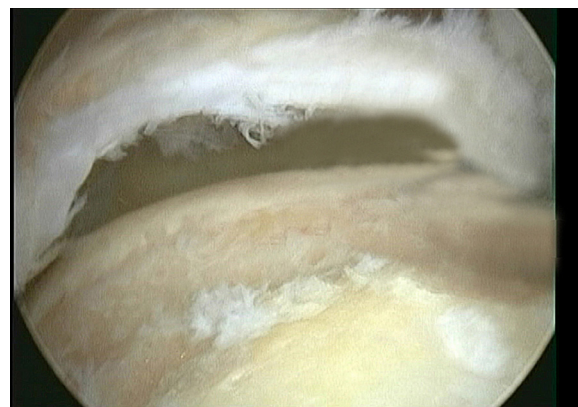

Figura 3 – Imagem intraoperatória do ombro que mostra uma lesão extensa do manguito rotador.

acordo com Goutallier *et al.*¹³ na RNM pré-operatória, estava acima da média de 2,6 encontrada neste estudo.

Encontramos também cinco casos de pacientes com sinais de processo inflamatório capsular que sugeriam capsulite adesiva durante o procedimento artroscópico de inspeção articular, mas que não necessitaram de tratamento suplementar, nem no intra nem no pós-operatório.

Conclusão

O tratamento artroscópico da lesão do manguito rotador pela técnica de SB leva a 94,5% de resultados excelentes e bons quando avaliados pelo método funcional da UCLA.

Conflitos de interesse

Os autores declaram não haver conflitos de interesse.

REFERÊNCIAS

1. Snyder S. *Artroscopia do ombro*. Rio de Janeiro: Revinter; 2006.
2. Godinho GG, Souza JMG, Oliveira AC, Freitas JM. Artroscopia cirúrgica no tratamento da síndrome do impacto: nossa experiência em 100 casos cirúrgicos. *Rev Bras Ortop*. 1995;30(8):540-6.
3. Kinnard P, Van Hoef K, Major D, Lirette R. Comparison between open and arthroscopic acromioplasties: evaluation of absenteeism. *Can J Surg*. 1996;39(1):21-3.
4. Apreleva M, Ozbaydar M, Fitzgibbons PG, Warner JJ. Rotator cuff tears: the effect of the reconstruction method on three-dimensional repair site area. *Arthroscopy*. 2002;18(5):519-26.
5. Burkhart SS, Cole BJ. Bridging self-reinforcing double-row rotator cuff repair: we really are doing better. *Arthroscopy*. 2010;26(5):677-80.
6. Kim DH, ElAttrache NS, Tibone JE, Jun BJ, DeLaMora SN, Kvitne RS, et al. Biomechanical comparison of a single-row versus double-row suture anchor technique for rotator cuff repair. *Am J Sports Med*. 2006;34(3):407-14.
7. Wall LB, Keener JD, Brophy RH. Double-row vs. single-row rotator cuff repair: a review of the biomechanical evidence. *J Shoulder Elbow Surg*. 2009;18(6):933-41.

8. Park MC, ElAttrache NS, Tibone JE, Ahmad CS, Jun BJ, Lee TQ. Part I: Footprint contact characteristics for a transosseous-equivalent rotator cuff repair technique compared with a double-row repair technique. *J Shoulder Elbow Surg.* 2007;16(4):461-8.
9. Tompkins M, Monchik KO, Plante MJ, Fleming BC, Fadale PD. Contact area and pressure in suture bridge rotator cuff repair using knotless lateral anchors. *Knee Surg Sports Traumatol Arthrosc.* 2011;19(10):1788-93.
10. Park MC, Tibone JE, ElAttrache NS, Ahmad CS, Jun BJ, Lee TQ. Part II: Biomechanical assessment for a footprint-restoring transosseous-equivalent rotator cuff repair technique compared with a double-row repair technique. *J Shoulder Elbow Surg.* 2007;16(4):469-76.
11. Park MC, McGarry MH, Gunzenhauser RC, Benefiel MK, Park CJ, Lee TQ. Does transosseous-equivalent rotator cuff repair biomechanically provide a self-reinforcement effect compared with single-row repair? *J Shoulder Elbow Surg.* 2014;23(12):1813-21.
12. Cofield RH. Rotator cuff disease of the shoulder. *J Bone Joint Surg Am.* 1985;67(6):974-9.
13. Goutallier D, Postel JM, Bernageau J, Lavau L, Voisin MC. Fatty muscle degeneration in cuff ruptures. Pre- and postoperative evaluation by CT scan. *Clin Orthop Relat Res.* 1994;(304):78-83.
14. Ellman H, Kay SP. Arthroscopic subacromial decompression for chronic impingement. Two to five-year results. *J Bone Joint Surg Br.* 1991;73(3):395-8.
15. Hawkins RJ, Bokor DJ. Clinical evaluation of shoulder problems. In: Rockwood CA Jr, Matsen FA 3rd, editors. *The shoulder.* Philadelphia: WB Saunders; 1998. p. 175-80.
16. Melillo AS, Savoie FH, Field LD. Massive rotator cuff tears: debridement versus repair. *Orthop Clin North Am.* 1997;28(1):117-24.
17. Montgomery TJ, Yergler B, Savoie FH. Management of rotator cuff tears: a comparison of arthroscopic debridement and surgical repair. *J Shoulder Elbow Surg.* 1994;3(2):70-8.
18. Weber SC. Arthroscopic debridement and acromioplasty versus mini-open repair in the treatment of significant partial-thickness rotator cuff tears. *Arthroscopy.* 1999;15(2):126-31.
19. Verma NN, Bhatia S, Baker CL, Cole BJ, Boniquit N, Nicholson GP, et al. Outcomes of arthroscopic rotator cuff repair in patients aged 70 years or older. *Arthroscopy.* 2010;26(10):1273-80.
20. Miyazaki AN, Silva LA, Santos PD, Checchia SL, Cohen C, Giora TSB. Avaliação dos resultados do tratamento cirúrgico artroscópico das lesões do manguito rotador em pacientes com 65 anos ou mais. *Rev Bras Ortop.* 2015;50(3):305-11.
21. Hattrup SJ. Rotator cuff repair: relevance of patient age. *J Shoulder Elbow Surg.* 1995;4(2):95-100.
22. Gartsman GM, Drake G, Edwards TB, Elkousy HA, Hammerman SM, O'Connor DP, et al. Ultrasound evaluation of arthroscopic full-thickness supraspinatus rotator cuff repair: single-row versus double-row suture bridge (transosseous equivalent) fixation. *J Shoulder Elbow Surg.* 2013;22(11):1480-7.
23. Scheibel MT, Habermeyer P. A modified Mason-Allen technique for rotator cuff repair using suture anchors. *Arthroscopy.* 2003;19(3):330-3.
24. Ozbaydar MU, Tonbul M, Yalaman O. The results of arthroscopic repair of full-thickness tears of the rotator cuff. *Acta Orthop Traumatol Turc.* 2005;39(2):114-20.
25. Godinho GG, França FO, Freitas JMA, Watanabe FN, Nobre LO, Neto MAA, et al. Avaliação da integridade anatômica por exame de ultrassom e funcional pelo índice de Constant e Murley do manguito rotador após reparo artroscópico. *Rev Bras Ortop.* 2010;45(2):174-80.
26. Slabaugh MA, Nho SJ, Grumet RC, Wilson JB, Seroyer ST, Frank RM, et al. Does the literature confirm superior clinical results in radiographically healed rotator cuffs after rotator cuff repair? *Arthroscopy.* 2010;26(3):393-403.