



Artigo Original

Subcondroplastia no tratamento de lesões medulares ósseas no joelho – Experiência inicial[☆]



Marcelo Batista Bonadio^{a,*}, Pedro Nogueira Giglio^a, Camilo Partezani Helito^a, José Ricardo Pécora^b, Gilberto Luis Camanho^b e Marco Kawamura Demange^b

^a Universidade de São Paulo, Instituto de Ortopedia e Traumatologia, Grupo de Joelho, São Paulo, SP, Brasil

^b Universidade de São Paulo, Faculdade de Medicina, Departamento de Ortopedia e Traumatologia, São Paulo, SP, Brasil

INFORMAÇÕES SOBRE O ARTIGO

Histórico do artigo:

Recebido em 22 de junho de 2016

Aceito em 18 de julho de 2016

On-line em 22 de janeiro de 2017

Palavras-chave:

Cimentos para ossos

Substitutos ósseos/administração & dosagem

Medula óssea/lesões

Edema

RESUMO

Objetivo: Avaliar o uso da técnica de subcondroplastia no tratamento das lesões medulares ósseas em série inicial de cinco casos.

Métodos: O estudo incluiu pacientes entre 40 e 75 anos, com dor em joelho com pelo menos seis meses de duração, associada à ressonância magnética com lesão hipercaptante em ponderação de T2 na tibia ou no fêmur. Os pacientes foram avaliados segundo a escala visual analógica de dor (EVA) e pelo *Knee Injury and Osteoarthritis Outcome Score (KOOS)*, uma semana antes da cirurgia e uma, três, seis, 12 e 24 semanas após. A subcondroplastia foi feita com técnica desenvolvida para o preenchimento, guiado por radioscopia, da área de lesão óssea medular, com o uso de substituto ósseo em pasta à base de fosfato de cálcio.

Resultados: O preenchimento foi feito com sucesso em todos os casos, quatro no côndilo femoral medial e um no planalto tibial medial. A avaliação pelo KOOS apresentou uma média pré-operatória de 38,44 pontos e 62,7, 58,08, 57,92, 63,34 e 71,26 pontos com uma, três, seis, 12 e 24 semanas após a cirurgia, respectivamente. Na avaliação pela EVA, a média foi de 7,8 pontos no pré-operatório e 2,8, 3, 2,8, 1,8 e 0,6 pontos nos mesmos períodos. Todos os pacientes conseguiram deambular, sem apoio adicional, já no primeiro dia após o procedimento. Um paciente apresentou mínimo extravasamento de enxerto para partes moles, causou dor local que se resolveu completamente após uma semana.

Conclusão: A técnica de subcondroplastia desenvolvida proporcionou melhorias significativas nos parâmetros de dor e capacidade funcional na avaliação de curto prazo.

© 2016 Sociedade Brasileira de Ortopedia e Traumatologia. Publicado por Elsevier Editora Ltda. Este é um artigo Open Access sob uma licença CC BY-NC-ND (<http://creativecommons.org/licenses/by-nc-nd/4.0/>).

[☆] Trabalho desenvolvido na Universidade de São Paulo, Faculdade de Medicina, Hospital das Clínicas, Instituto de Ortopedia e Traumatologia, Grupo de Joelho, São Paulo, SP, Brasil.

* Autor para correspondência.

E-mail: bonadio@usp.br (M.B. Bonadio).

<http://dx.doi.org/10.1016/j.rbo.2016.07.014>

0102-3616/© 2016 Sociedade Brasileira de Ortopedia e Traumatologia. Publicado por Elsevier Editora Ltda. Este é um artigo Open Access sob uma licença CC BY-NC-ND (<http://creativecommons.org/licenses/by-nc-nd/4.0/>).

Subchondroplasty for treating bone marrow lesions in the knee – Initial experience

A B S T R A C T

Keywords:

Bone cements
Bone substitutes/administration
& dosage
Bone marrow/injuries
Edema

Objective: To evaluate the use of subchondroplasty in the treatment of bone marrow lesions in an initial series of five cases.

Methods: The study included patients aged between 40 to 75 years old, with pain in the knee for at least six months, associated with high-signal MRI lesion on T2 sequences, on the tibia or femur. Patients were assessed using the visual analogue pain scale and the KOOS score, one week before surgery and one, three, six, 12, and 24 weeks after the procedure. Subchondroplasty was performed with a technique developed for filling the area of the bone marrow lesion with a calcium phosphate bone substitute.

Results: The filling was performed on the medial femoral condyle in four patients and medial tibial plateau in one case. The assessment by the KOOS score presented a preoperative average of 38.44 points and 62.7, 58.08, 57.92, 63.34, and 71.26 points with one, three, six, 12, and 24 weeks after surgery, respectively. In the evaluation by the VAS, the average was 7.8 points preoperatively and 2.8, 3, 2.8, 1.8, and 0.6 points over the same periods. All patients were able to ambulate without additional support, on the first day after the procedure. One patient had a minimal graft dislocation to the soft tissue, with local pain, which resolved completely after a week.

Conclusion: The subchondroplasty technique provided significant improvements in the parameters of pain and functional capacity in the short-term assessment.

© 2016 Sociedade Brasileira de Ortopedia e Traumatologia. Published by Elsevier Editora Ltda. This is an open access article under the CC BY-NC-ND license (<http://creativecommons.org/licenses/by-nc-nd/4.0/>).

Introdução

A osteoartrite do joelho atualmente é aceita como uma doença que acomete toda a articulação. É interpretada como um processo multifatorial que envolve cartilagem, osso, menisco, ligamentos, tecido sinovial e musculatura, é difícil definir quanto de cada um desses fatores contribui em cada caso. As alterações do osso subcondral são atualmente reconhecidas como um fator importante nesse processo artrítico.^{1,2}

As lesões medulares ósseas (LMO) caracterizadas por aumento de sinal nas sequências em T2 com supressão da gordura nos exames de ressonância magnética (RM), conhecidas como lesões de “edema ósseo”, representam um osso subcondral alterado do ponto de vista mecânico e histológico. Tais lesões têm sido relacionadas com dor, deformação da superfície articular e progressão acelerada da osteoartrite.³⁻⁶ Avaliações histológicas dessas lesões demonstram não ser áreas de edema propriamente dito, mas um conjunto de alterações inespecíficas que envolvem fibrose, necrose da gordura medular, microfraturas do trabeculado ósseo e uma mineralização deficiente, corrobora a hipótese de áreas de excessiva remodelação óssea sem capacidade de formar um osso com características normais.^{7,8}

Estudos de história natural demonstram uma progressão acelerada para artroplastia total do joelho (ATJ) em pacientes com LMO,⁹ com até nove vezes mais chance de serem submetidos a ATJ em três anos.¹⁰ Existe, portanto, um interesse em terapêuticas direcionadas ao osso subcondral para preservação da articulação.

O uso do alendronato de sódio e do ranelato de estrôncio tem sido pesquisado como uma opção, porém ainda com resultados divergentes quanto ao controle da progressão da doença.¹¹⁻¹⁴

A subcondroplastia consiste na aplicação de substituto ósseo sintético à base de fosfato de cálcio nas LMO, para o tratamento de lesões com falha do tratamento conservador. Seu objetivo é melhorar a qualidade estrutural do osso subcondral afetado e proporcionar um remodelamento ósseo local, busca evitar o colapso ósseo e a progressão da artrite.^{15,16}

Alguns relatos prévios na literatura demonstram a viabilidade e aplicabilidade da técnica para redução de dor e melhoria de função, com risco pequeno de complicações.¹⁷ Porém, este é o primeiro estudo que avalia a reprodutibilidade da técnica de subcondroplastia com outro sistema e outro substituto ósseo, fora dos Estados Unidos.

Dessa forma, apresentamos a avaliação dos resultados iniciais do tratamento das LMO com uso da subcondroplastia, da aplicabilidade e viabilidade da técnica cirúrgica em nosso meio e os resultados funcionais iniciais.

Material e métodos

Este estudo foi aprovado pelo Comitê de Ética em Pesquisa sob o número 859.206.

Para inclusão no estudo o paciente tinha de ter entre 40 e 75 anos, apresentar dor no joelho por pelo menos seis meses, associada a ressonância magnética com lesão hipercaptante em ponderação de T2 com supressão de gordura, localizada

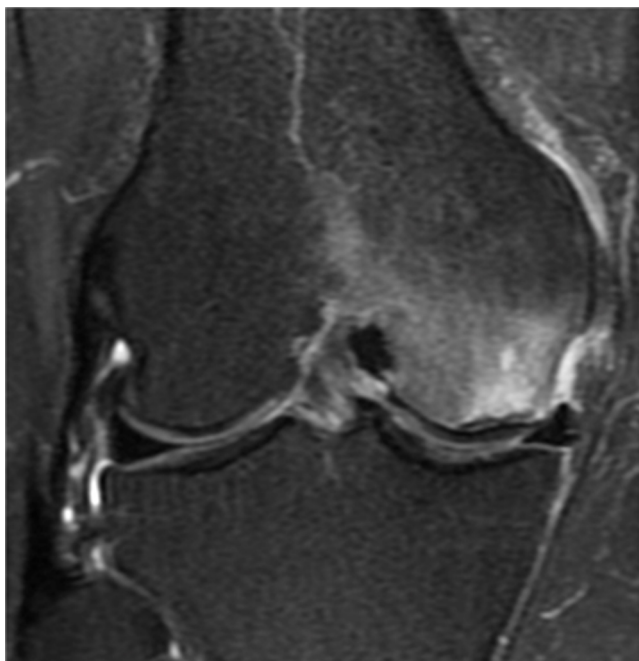


Figura 1 – Lesão medular óssea em côndilo femoral medial, com hipersinal em ressonância magnética em ponderação de T2.

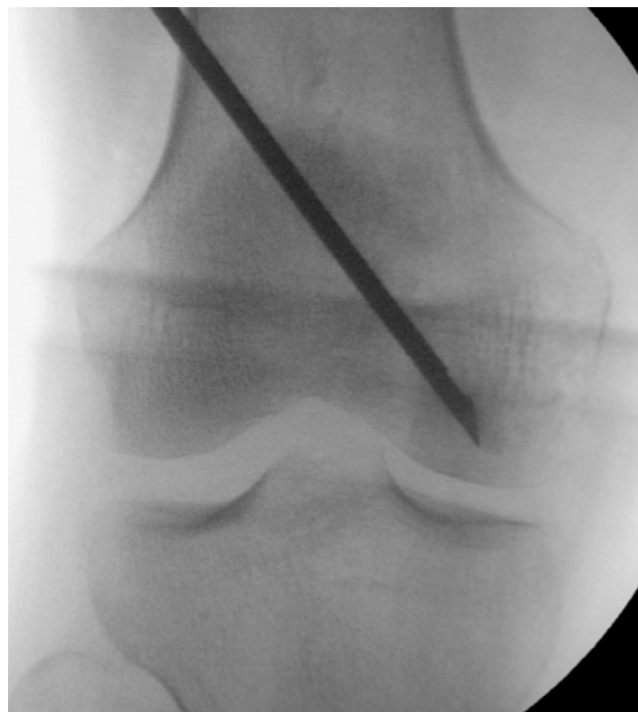

Figura 2 – Imagem de radioscopia intraoperatória, com posicionamento de cânula em lesão mapeada em ressonância magnética.

em região subcondral do plantão tibial ou côndilo femoral (fig. 1).

Foram usados como critérios de exclusão para o tratamento: doenças autoimunes, insuficiência renal dialítica, classificação radiográfica de osteoartrite Kellgren -Lawrence¹⁸ superior ao grau 3, desvio do alinhamento do mecânico dos membros inferiores maior do que 8 graus ou alterações radiográficas da articulação femoropatelar associadas a sintomas de dor anterior no joelho.

As imagens de RM foram analisadas no servidor iSite PACS (Philips, Amsterdam, Netherlands), As lesões foram mapeadas e medidas nos planos axial, coronal e sagital, para o planejamento do local de injeção e trajetória da cânula usada para o procedimento. Foram feitas radiografias em incidências anteroposterior, perfil e Rosenberg dos joelhos e panorâmica de membros inferiores, para classificação de Kellgren -Lawrence e aferição do alinhamento dos membros inferiores.

Os pacientes foram avaliados uma semana antes do procedimento e com 1, 3, 6, 12 e 24 semanas após, segundo o KOOS, e pela escala visual analógica (EVA) de dor.

Descrição da técnica cirúrgica

Após o mapeamento os pacientes foram submetidos ao procedimento de subcondroplastia. O procedimento foi feito sob raqui-anestesia, em centro cirúrgico, com técnicas convencionais de antisepsia e assepsia. Os pacientes foram posicionados em decúbito dorsal em mesa radiotransparente, com um coxim abaixo do quadril ipsilateral, para melhor controle da rotação externa do membro. Um coxim também foi posicionado sob o joelho a ser operado, auxiliou na

incidência lateral da fluoroscopia, evitou a sobreposição da imagem do joelho contralateral. Conforme planejamento pré-operatório, com auxílio da fluoroscopia em incidências de frente e perfil, foi demarcado o ponto de entrada da cânula. A mesma foi então introduzida, com controle da fluoroscopia, em direção ao centro da lesão, previamente determinado (fig. 2). A progressão foi feita manualmente ou com auxílio de martelo.

O substituto ósseo em pasta (enxerto) foi então preparado até alcançar estado líquido/pastoso e injetado na região afetada. Através da fluoroscopia foi possível visualizar a distribuição do produto na medular óssea, garantiu que a aplicação estava de acordo com o mapeamento da lesão (fig. 3). Foi usado o produto Graftys HBS® (Graftys, Aix en Provence, France) (Anvisa: 80517190001).

Os pacientes ficaram internados, receberam alta no primeiro dia de pós-operatório. Após o procedimento os pacientes foram liberados para carga total conforme tolerado, com amplitude de movimento livre. Durante a internação os pacientes receberam analgesia com dipirona 1g endovenoso de seis em seis horas associado a tramadol 100mg endovenoso de oito em oito horas sob demanda se indicada dor superior a 6 na escala visual analógica. Após a alta hospitalar, os pacientes receberam analgesia com dipirona 4g por via oral ao dia (1g de seis em seis horas) por sete dias.

Análise estatística

Valores quantitativos de distribuição normal (paramétrica) foram analisados pelo teste t de Student e os valores

Tabela 1 – Detalhamento de casos submetidos a subcondroplastia, com idade, sexo, lateralidade, topografia da lesão e classificação de Kellgren-Lawrence da radiografia

Paciente	Idade	Sexo	Lateralidade	Topografia da lesão	Kellgren-Lawrence
1	61	F	D	Femoral medial	I
2	69	M	E	Tibial medial	II
3	58	F	E	Femoral medial	II
4	85	F	E	Femoral medial	I
5	70	F	D	Femoral medial	II

quantitativos de distribuição não paramétrica foram analisados pelo teste de Mann-Whitney.

Resultados

Os resultados apresentados são relativos à casuística inicial do estudo prospectivo em andamento.

Foram avaliados prospectivamente cinco pacientes, quatro do sexo feminino e um do masculino, com média de 67,7 (+/-9,67) anos, apresentavam dor em um dos joelhos por pelo menos seis meses, após um mínimo de três meses de tratamento conservador sem melhoria. Todos os pacientes apresentavam exame de RM com lesão hipercaptante em região subcondral de planalto tibial ou côndilos femorais na ponderação em T2 com supressão de gordura.

O preenchimento com o substituto ósseo foi feito no côndilo femoral medial em quatro pacientes e no planalto tibial medial em um caso.

Três pacientes tiveram classificação radiográfica de Kellgren-Lawrence grau II e dois pacientes grau I. Nenhum dos pacientes apresentava lesão ou cirurgia prévia no joelho avaliado (tabela 1).

A avaliação pelo KOOS apresentou uma média na pontuação total pré-operatória de 38,44 pontos e 62,7 ($p < 0,05$), 58,08 ($p < 0,05$), 57,92 ($p < 0,05$), 63,34 ($p = 0,07$) e 71,26 ($p < 0,05$) pontos com 1, 3, 6, 12 e 24 semanas após a cirurgia, respectivamente. Na avaliação pela EVA, a média foi de 7,8 pontos no pré-operatório e 2,8 ($p < 0,05$), 3 ($p < 0,05$), 2,8 ($p < 0,05$),

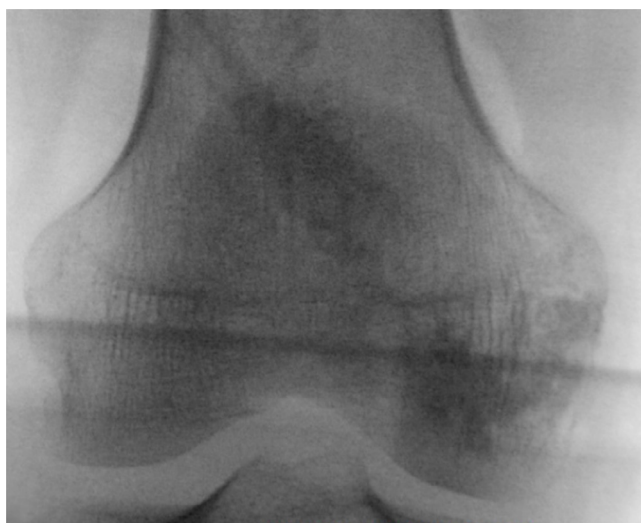

Figura 3 – Imagem de radioscopia intraoperatória, com radiopacidade após preenchimento por subcondroplastia, em região mapeada na ressonância magnética.

EVA de dor

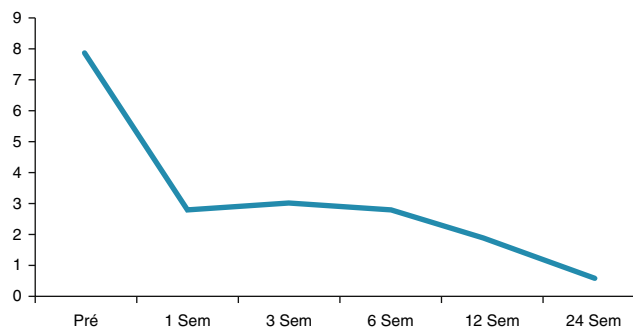


Figura 4 – Média da escala visual analógica (EVA) de dor no pré-operatório (Pré) e com uma, três, seis, 12 e 24 semanas após a subcondroplastia.

1,8 ($p < 0,05$) e 0,6 ($p < 0,05$) pontos, nos mesmos períodos (fig. 4).

Um dos pacientes teve uma mínima quantidade de enxerto extravasado para partes moles, no trajeto de introdução da cânula, apresentava dor local por uma semana, que se resolveu completamente após esse período. O acompanhamento radiográfico também demonstrou reabsorção progressiva do produto, que após seis meses da cirurgia ainda era parcialmente identificado na radiografia. Nenhum dos pacientes necessitou de procedimentos adicionais durante o seguimento.

Todos os pacientes conseguiram deambular, sem apoio adicional, já no primeiro dia após o procedimento.

Discussão

Como achado principal deste estudo, observamos que os casos submetidos a subcondroplastia apresentaram uma melhoria significativa na capacidade funcional já na primeira semana após o procedimento, que se manteve nos seis meses subsequentes. Também se observou uma significativa melhora da dor de forma rápida, que também se manteve durante os seis meses de seguimento.

A osteoartrite é uma doença caracterizada pelo desgaste da cartilagem hialina, porém esse tecido não tem fibras nervosas de dor, de modo que a causa da dor ainda não é totalmente clara.¹⁹ Por outro lado, receptores de dor são encontrados em diversas outras estruturas afetadas pelo processo patológico da osteoartrite, como a cápsula articular, ligamentos ao redor do joelho e porção periférica do menisco. O periósteo e a medular óssea também são ricamente inervados por receptores nociceptivos.⁴

Estudos demonstram que a presença de LMO em alguns pacientes com osteoartrite tem associação com dor, evolução da doença, deformação articular e progressão rápida para tratamento com artroplastia.^{3,5,10}

O substituto ósseo à base de fosfato de cálcio tem sido usado principalmente como uma opção de enxertia em defeitos ósseos.²⁰⁻²² Nessa função, as cerâmicas bifásicas de fosfato de cálcio apresentam bons resultados como um osteoindutor e osteocondutor.^{23,24} Tais propriedades podem contribuir para o equilíbrio na mineralização óssea que foi perdida nas áreas de LMO, podem modificar a evolução da patologia. Diferentemente da hidroxiapatita, com tempo muito prolongado de reabsorção, as cerâmicas bifásicas de fosfato de cálcio têm uma degradação mais semelhante ao osso autólogo.²⁵

Apesar de não ser o mote central do presente estudo, a análise de outros fatores que podem estar associados com a presença da LMO é de fundamental importância. Por exemplo, a avaliação cuidadosa do alinhamento do membro pode indicar a necessidade de se associar uma osteotomia para reduzir a sobrecarga do compartimento afetado.

Nosso trabalho apresenta uma técnica cirúrgica simples e reprodutível, que obteve sucesso em seu objetivo de injetar o substituto ósseo à base de fosfato de cálcio nas áreas de lesão medular óssea. A única complicação durante o estudo, com extravasamento do substituto ósseo, não gerou consequências significativas para o paciente. Evidenciamos também redução significativa da EVA de dor e melhoria do KOOS após a subcondroplastia.

O estudo tem como importante limitação o número pequeno de pacientes e a ausência de grupo controle, representa uma experiência inicial, em um seguimento ainda de curto prazo. Estudo maior, com seguimento de longo prazo, encontra-se em andamento. Ainda assim, o presente estudo é pioneiro pelo desenvolvimento e apresentação da técnica cirúrgica de subcondroplastia na literatura nacional.

Conclusão

A técnica de subcondroplastia desenvolvida é segura, proporciona melhorias significativas nos parâmetros de dor e capacidade funcional na avaliação de curto prazo. A subcondroplastia pode ser uma nova modalidade de tratamento para a osteoartrite em estágios iniciais quando da presença de lesão da medular óssea associada.

Conflitos de interesse

Os autores declaram não haver conflitos de interesse.

REFERÊNCIAS

- Madry H, van Dijk CN, Mueller-Gerbl M. The basic science of the subchondral bone. *Knee Surg Sports Traumatol Arthrosc.* 2010;18(4):419-33.
- Orth P, Cucchiari M, Wagenpfeil S, Menger MD, Madry H. PTH [1-34]-induced alterations of the subchondral bone provoke early osteoarthritis. *Osteoarthritis Cartilage.* 2014;22(6):813-21.
- Felson DT, Chaisson CE, Hill CL, Totterman SM, Gale ME, Skinner KM, et al. The association of bone marrow lesions with pain in knee osteoarthritis. *Ann Int Med.* 2001;134(7):541-9.
- Sowers MF, Hayes C, Jamadar D, Capul D, Lachance L, Jannausch M, et al. Magnetic resonance-detected subchondral bone marrow and cartilage defect characteristics associated with pain and X-ray-defined knee osteoarthritis. *Osteoarthritis Cartilage.* 2003;11(6):387-93.
- Roemer FW, Guermazi A, Javaid MK, Lynch JA, Niu J, Zhang Y, et al. Change in MRI-detected subchondral bone marrow lesions is associated with cartilage loss: the MOST Study. A longitudinal multicentre study of knee osteoarthritis. *Ann Rheum Dis.* 2009;68(9):1461-5.
- Kraus VB, Feng S, Wang S, White S, Ainslie M, Graverand MP, et al. Subchondral bone trabecular integrity predicts and changes concurrently with radiographic and magnetic resonance imaging-determined knee osteoarthritis progression. *Arthritis Rheum.* 2013;65(7):1812-21.
- Kazakia GJ, Kuo D, Schooler J, Siddiqui S, Shanbhag S, Bernstein G, et al. Bone and cartilage demonstrate changes localized to bone marrow edema-like lesions within osteoarthritic knees. *Osteoarthritis Cartilage.* 2013;21(1):94-101.
- Taljanovic MS, Graham AR, Benjamin JB, Gmitro AF, Krupinski EA, Schwartz SA, et al. Bone marrow edema pattern in advanced hip osteoarthritis: quantitative assessment with magnetic resonance imaging and correlation with clinical examination, radiographic findings, and histopathology. *Skeletal Radiol.* 2008;37(5):423-31.
- Tanamas SK, Wluka AE, Pelletier JP, Pelletier JM, Abram F, Berry PA, et al. Bone marrow lesions in people with knee osteoarthritis predict progression of disease and joint replacement: a longitudinal study. *Rheumatology.* 2010;49(12):2413-9.
- Scher C, Craig J, Nelson F. Bone marrow edema in the knee in osteoarthrosis and association with total knee arthroplasty within a three-year follow-up. *Skeletal Radiol.* 2008;37(7):609-17.
- Shirai T, Kobayashi M, Nishitani K, Satake T, Kuroki H, Nakagawa Y, et al. Chondroprotective effect of alendronate in a rabbit model of osteoarthritis. *J Orthop Res.* 2011;29(10):1572-7.
- Reginster JY, Badurski J, Bellamy N, Bensen W, Chapurlat R, Chevalier X, et al. Efficacy and safety of strontium ranelate in the treatment of knee osteoarthritis: results of a double-blind, randomised placebo-controlled trial. *An Rheum Dis.* 2013;72(2):179-86.
- Pelletier JP, Roubille C, Raynauld JP, Abram F, Dorais M, Delorme P, et al. Disease-modifying effect of strontium ranelate in a subset of patients from the Phase III knee osteoarthritis study SEKOA using quantitative MRI: reduction in bone marrow lesions protects against cartilage loss. *Ann Rheum Dis.* 2015;74(2):422-9.
- Hayami T, Pickarski M, Wesolowski GA, McLane J, Bone A, Destefano J, et al. The role of subchondral bone remodeling in osteoarthritis: reduction of cartilage degeneration and prevention of osteophyte formation by alendronate in the rat anterior cruciate ligament transection model. *Arthritis Rheum.* 2004;50(4):1193-206.
- Sharkey PF, Cohen SB, Leinberry CF, Parvizi J. Subchondral bone marrow lesions associated with knee osteoarthritis. *Am J Orthop.* 2012;41(9):413-7.
- Farr J, Cohen SB. Expanding applications of the subcondroplasty procedure for the treatment of bone marrow lesions observed on magnetic resonance imaging. *Oper Techn Sport Med.* 2013;21(2):138-43.

17. Cohen SB, Sharkey PF. Subchondroplasty for treating bone marrow lesions. *J Knee Surg.* 2016;29(7):555-63.
18. Kellgren JH, Lawrence JS. Radiological assessment of osteo-arthrosis. *Ann Rheum Dis.* 1957;16(4):494-502.
19. Ulrich-Vinther M, Maloney MD, Schwarz EM, Rosier R, O'Keefe RJ. Articular cartilage biology. *J Am Acad Orthop Surg.* 2003;11(6):421-30.
20. Evaniew N, Tan V, Parasu N, Jurriaans E, Finlay K, Deheshi B, et al. Use of a calcium sulfate-calcium phosphate synthetic bone graft composite in the surgical management of primary bone tumors. *Orthopedics.* 2013;36(2):e216-22.
21. Kim JK, Kim NK. Curettage and calcium phosphate bone cement injection for the treatment of enchondroma of the finger. *Hand Surg.* 2012;17(1):65-70.
22. Winge MI, Reikeras O, Rokkum M. Calcium phosphate bone cement: a possible alternative to autologous bone graft. A radiological and biomechanical comparison in rat tibial bone. *Arch Orthop Trauma Surg.* 2011;131(8):1035-41.
23. Surmenev RA, Surmeneva MA, Ivanova AA. Significance of calcium phosphate coatings for the enhancement of new bone osteogenesis – A review. *Acta Biomater.* 2014;10(2):557-79.
24. Ko CL, Chen WC, Chen JC, Wang YH, Shih CJ, Tyan YC, et al. Properties of osteoconductive biomaterials: calcium phosphate cement with different ratios of platelet-rich plasma as identifiers. *Mater Sci Eng C Mater Biol Appl.* 2013;33(6):3537-44.
25. Jensen SS, Bornstein MM, Dard M, Bosshardt DD, Buser D. Comparative study of biphasic calcium phosphates with different HA/TCP ratios in mandibular bone defects. A long-term histomorphometric study in minipigs. *J Biomed Mater Res B Appl Biomater.* 2009;90(1):171-81.