



Artigo de Revisão

Compreendendo as lesões das raízes posteriores dos meniscos: da ciência básica ao tratamento[☆]



Raphael Serra Cruz^{a,b,*}, Marcio Balbinotti Ferrari^{a,b}, Leonardo Metsavaht^b
e Robert F. LaPrade^{a,c}

^a Steadman Philippon Research Institute, Vail, Estados Unidos

^b Instituto Brasil de Tecnologias da Saúde, Rio de Janeiro, RJ, Brasil

^c The Steadman Clinic, Vail, Estados Unidos

INFORMAÇÕES SOBRE O ARTIGO

Histórico do artigo:

Recebido em 30 de junho de 2016

Aceito em 14 de julho de 2016

On-line em 11 de outubro de 2016

Palavras-chave:

Traumatismos do joelho
Joelho/anatomia & histologia
Instabilidade articular
Procedimentos cirúrgicos operatórios
Meniscos

Keywords:

Knee injuries
Knee/anatomy & histology
Joint instability
Surgical procedures, operative
Menisci

R E S U M O

A variabilidade da sintomatologia e o fato de não serem facilmente reconhecidas nos exames de imagem tornam o diagnóstico e o tratamento das lesões das raízes posteriores dos meniscos tarefas desafiadoras para o ortopedista. Nos últimos anos, uma compreensão mais precisa da anatomia e do comprometimento biomecânico da articulação do joelho nessas lesões têm possibilitado grandes avanços nas abordagens terapêuticas. Estudos bem documentados demonstram que o reparo dessas lesões oferece uma melhoria clínica e funcional superior à meniscectomia. Entretanto, os resultados da progressão das alterações degenerativas articulares em longo prazo ainda são conflitantes.

© 2016 Sociedade Brasileira de Ortopedia e Traumatologia. Publicado por Elsevier Editora Ltda. Este é um artigo Open Access sob uma licença CC BY-NC-ND (<http://creativecommons.org/licenses/by-nc-nd/4.0/>).

Understanding posterior meniscal roots lesions: from basic science to treatment

A B S T R A C T

The variability of symptoms and the fact that they are not easily recognized in imaging studies make the diagnosis and treatment of posterior meniscal roots lesions a challenging task to the orthopedist. In recent years, a more precise understanding of the anatomy and biomechanical impair of the knee joint in these cases has enabled great advances in therapeutic approaches. Well-documented studies have shown that the repair of these lesions presents superior functional and clinical improvement when compared with meniscectomy.

[☆] Trabalho desenvolvido em parceria do Instituto Brasil de Tecnologias da Saúde, Rio de Janeiro, RJ, Brasil, com o Steadman-Philippon Research Institute, Vail, Estados Unidos.

* Autor para correspondência.

E-mails: dr.serracruz@gmail.com, raphaemeduerj@yahoo.com.br (R. Serra Cruz).

<http://dx.doi.org/10.1016/j.rbo.2016.07.001>

0102-3616/© 2016 Sociedade Brasileira de Ortopedia e Traumatologia. Publicado por Elsevier Editora Ltda. Este é um artigo Open Access sob uma licença CC BY-NC-ND (<http://creativecommons.org/licenses/by-nc-nd/4.0/>).

However, the progression of degenerative joint changes in the long-term still exhibits conflicting results.

© 2016 Sociedade Brasileira de Ortopedia e Traumatologia. Published by Elsevier Editora Ltda. This is an open access article under the CC BY-NC-ND license (<http://creativecommons.org/licenses/by-nc-nd/4.0/>).

Introdução

Previamente subdiagnosticadas e muitas vezes não reconhecidas, as lesões das raízes meniscais são atualmente melhor compreendidas e já foram biomecanicamente comprovadas como fonte de sobrecarga na articulação do joelho.¹⁻⁶ Estão possivelmente relacionadas ao desenvolvimento precoce de osteoartrose.^{1,7-9} A primeira descrição de uma lesão de raiz meniscal presente na literatura é atribuída a Pagnani *et al.*,¹⁰ que, em 1991, descreveram um processo de extrusão do menisco medial em um jogador de futebol americano. Historicamente, esse tipo de lesão era tratado por meio de meniscectomia parcial ou total, que, apesar de apresentar bons resultados subjetivos em curto prazo, revelaram um maior risco de degeneração articular a longo prazo.¹¹

Os meniscos desempenham papéis importantes no joelho e a sua integridade é essencial para o bom funcionamento da articulação.^{1,12,13} Além de atuar como um compartilhador de cargas e reduzir a pressão de contato da articulação ao aumentar a superfície de contato entre o fêmur e a tibia,¹² outras funções atribuídas aos meniscos são as de propriocepção,¹⁴ estabilização,¹⁵ lubrificação¹⁶ e nutrição da cartilagem articular.¹⁷ As raízes meniscais são essenciais para que os meniscos mantenham sua capacidade de converter as cargas axiais em tensão circunferencial.^{1,5} Estudos biomecânicos demonstram que lesões dessas estruturas são comparáveis a uma meniscectomia completa.¹

Como as lesões das raízes posteriores dos meniscos são as mais frequentes e mais relatadas na literatura,^{18,19} o objetivo deste artigo é fornecer ao cirurgião uma revisão abrangente sobre essa relevante patologia, a fim de facilitar sua compreensão, seu diagnóstico e tratamento.

Anatomia e composição

O conhecimento da anatomia das raízes meniscais é importante não só para permitir um reparo preciso em casos de lesão, como também para prevenir danos iatrogênicos durante procedimentos próximos à sua localização, tais como a reconstrução do ligamento cruzado anterior (LCA) ou a inserção de haste tibial intramedular. As raízes meniscais são definidas como a inserção dos cornos meniscais ao platô tibial e estendem-se a uma distância de 0,9 mm a partir do local de fixação.²⁰ Respeitando-se algumas particularidades, as raízes dos meniscos são basicamente formadas por um núcleo de fibras densas rodeadas por fibras suplementares.^{1,21,22} Histologicamente, as raízes meniscais têm uma estrutura semelhante a uma entese típica, sendo compostas por quatro zonas: fibras meniscais, fibrocartilagem não calcificada, fibrocartilagem calcificada e osso.²³

Além da anatomia qualitativa, é importante que o cirurgião, ao realizar procedimentos artroscópicos, esteja familiarizado com as descrições quantitativas relativas a marcos cirúrgicos relevantes.

Raiz posterior do menisco medial (RPMM)

A RPMM tem fibras suplementares primeiramente descritas por Anderson *et al.*²⁴ como as fibras brancas brilhantes (FBB). Essas fibras aumentam a área de fixação do menisco medial à porção posterior do platô. Em um estudo quantitativo, Johannsen *et al.*²² demonstraram que a área relativa à inserção das fibras mais densas da RPMM era, em média, de 30,4 mm², o que corresponde a um túnel de 6 mm de diâmetro para reproduzir sua área de fixação nativa. Quando as FBBs foram incluídas na medição, a área de inserção aumentou para 77,7 mm². No mesmo estudo, os autores determinaram as distâncias do centro da RPMM aos principais marcos artroscópicos. A RPMM foi localizada 9,6 mm posterior e 0,7 mm lateral ao ápice da eminência tibial medial (marco mais reprodutível); 3,5 mm lateral ao ponto de inflexão da cartilagem articular do platô medial; e 8,2 mm anterior à fixação tibial mais superior do ligamento cruzado posterior (LCP) (fig. 1).

Raiz posterior do menisco lateral (RPML)

A área de fixação das principais fibras da RPML é de 39,2 mm², o que corresponde a um túnel de 7 mm de diâmetro para reproduzir sua zona de fixação nativa.²² Essa área não inclui as fibras suplementares, que se estendem ao bordo lateral da eminência tibial medial. Alguns autores relataram uma área de 115 mm² para a RPML.²⁵ Essa discrepância em medições pode estar relacionada à consideração das fibras suplementares como parte da raiz. Johannsen *et al.*²² demonstraram que o centro da RPML está localizado 4,2 mm medial e 1,5 mm posterior à eminência tibial lateral; 4,3 mm medial à margem da cartilagem articular do platô lateral; 12,7 mm anterior à margem mais superior da inserção tibial do LCP; 10,1 mm posterior ao canto posteromedial da inserção da raiz anterior do menisco lateral; e 10,8 mm posterior à banda posteromedial do LCA.²²

Uma consideração importante em relação à anatomia da RPML é a presença dos ligamentos menisco-femorais (LMFs), que ligam a RPML ao côndilo femoral medial.²⁶ Esses ligamentos podem desempenhar um papel importante na estabilização do menisco lateral e impedir ou reduzir a quantidade de extrusão em casos de lesão dessa raiz.²⁶

Biomecânica

Cerca de 50% a 70% da carga transmitida através do joelho é suportada pelos meniscos medial e lateral, respectivamente.¹²

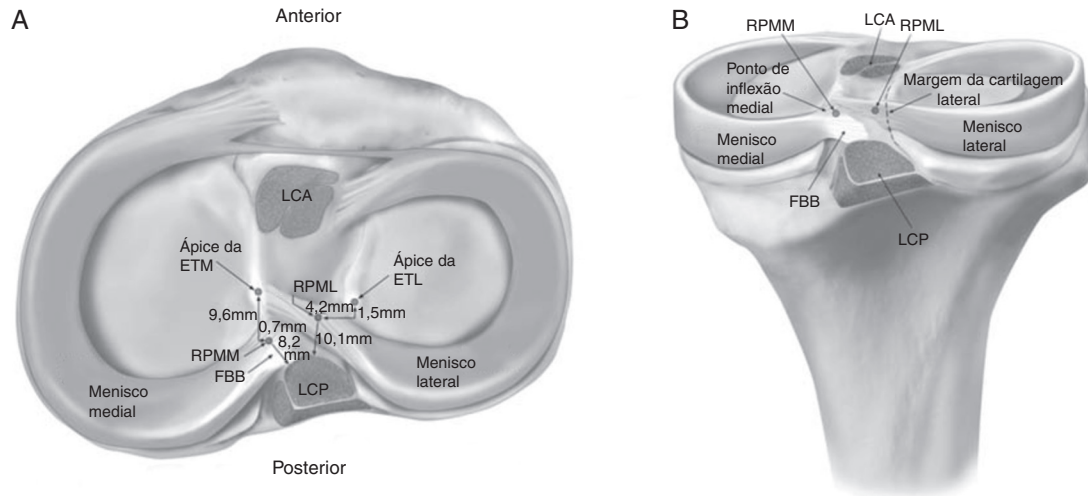


Figura 1 – Vistas superior (A) e posterior (B) das raízes meniscais posteriores, evidenciam suas inserções e relações anatômicas.

ETL, eminência tibial lateral; ETM, eminência tibial medial; FBB, fibras brancas brilhantes localizadas no corno posterior do menisco medial; LCA, inserção do ligamento cruzado anterior; LCP, inserção do ligamento cruzado posterior; RPML, inserção da raiz posterior do menisco lateral; RPMM, inserção da raiz posterior do menisco medial. Reproduzido com a permissão de Johannsen et al.²²

Os meniscos são capazes de converter a carga axial em tensão circunferencial (*hoop stress*) e ajudam a conferir uma distribuição uniforme do peso pela articulação, aumentam a superfície de contato e diminuem o pico de pressão no compartimento.¹ Isso é possível porque as raízes meniscais atuam como âncoras para os cornos meniscais, lhes permitindo resistir à tendência de extrusão gerada a partir da força axial.^{1,5}

Danos a esse complexo podem comprometer sua função.¹⁻⁶ Biomecanicamente, comprovou-se que a lesão da RPMM reduz a superfície de contato e eleva o pico de pressão do compartimento ipsilateral do joelho, devido à perda de tensão circunferencial causada pela ruptura dessas fibras. O efeito biomecânico provocado por essa lesão é semelhante ao que ocorre em um joelho submetido a meniscectomia total.¹ Portanto, a integridade das raízes meniscais é de suma importância para preservar a cinemática do joelho e prevenir alterações degenerativas da articulação.^{1,7-9}

Os meniscos também desempenham um papel na estabilidade do joelho, especialmente no contexto de uma ruptura ligamentar, quando eles aumentam sua importância como restritores secundários.²⁷ Allaire et al.¹ demonstraram que a lesão da RPMM resultou no aumento da rotação externa e translação lateral da tibia. A lesão da RPML tem menor repercussão na estabilidade articular supostamente pelo fato de o menisco lateral ter o dobro da mobilidade em relação ao medial.^{2,5,25}

Os cornos posteriores de ambos os meniscos são mais suscetíveis a lesões quando comparados com os anteriores. Isso pode ser explicado devido ao fato de suportarem mais carga e serem menos móveis do que os seus homólogos anteriores.^{4,28} As mesmas razões podem explicar por que a RPMM é mais susceptível a lesão quando comparada com a RPML.^{2,5,25,28}

As lesões das raízes meniscais correlacionam-se com extrusão meniscal, definida como o deslocamento do menisco com relação à margem do platô tibial.²⁹ Hein et al.¹³ demonstraram que a lesão da RPMM resulta em deslocamento medial do menisco e formação de uma lacuna (*gap*) no local da inserção significativamente maior quando as cargas compressivas são aplicadas ao joelho. Isso prejudica a transmissão de força de tensão circunferencial, leva à insuficiência funcional na absorção de choque e, conseqüentemente, a um desgaste articular acelerado.^{13,25,29}

Em um estudo biomecânico, Ellman et al.²¹ definiram as propriedades estruturais das raízes meniscais, comparando raízes intactas com raízes dissecadas de suas fibras suplementares. Eles concluíram que, exceto para a raiz anterior do menisco lateral (RAML), as fibras suplementares da raiz anterior do menisco medial (RAMM), da RPMM e da RPML são responsáveis por um aumento significativo na média da tensão máxima resistida por suas raízes e sugeriu que as técnicas atuais de fixação não são capazes de reproduzir biomecanicamente as fibras suplementares das raízes meniscais nativas. Em seu estudo, a tensão máxima resistida pelas raízes meniscais posteriores foi de 513,8N para a RPMM e 509N para a RPML.²⁵

A maioria dos estudos que analisam as consequências biomecânicas das lesões de raízes meniscais sobre a área e a pressão de contato tibiofemoral concentra-se nas raízes posteriores.^{1,2,4-6,8,13,30-34} Allaire et al.¹ demonstraram que a pressão de contato se eleva com a diminuição da área de contato no compartimento medial após lesão da RPMM. Eles relataram um aumento no pico da pressão de contato de 25,4%, comparável a uma meniscectomia total. Recentemente, LaPrade et al.³⁴ analisaram os efeitos de uma lesão de RPMM na área e pressão média de contato a 0°, 30°, 60° e 90° de flexão do joelho. Eles encontraram uma diminuição média na área de

Tabela 1 – Classificação das lesões de raiz meniscal

Classificação	Característica	Frequência (%)
Tipo 1	Lesão estável parcial dentro de 9 mm do centro da fixação da raiz	7
Tipo 2	Lesão radial completa dentro de 9 mm do centro da fixação da raiz	67,6
2A	0-3 mm do centro da fixação da raiz	38
2B	3-6 mm do centro da fixação da raiz	16,9
2C	6-9 mm do centro da fixação da raiz	12,7
Tipo 3	Alça de balde com deslocamento completo dentro de 9 mm da fixação da raiz	5,6
Tipo 4	Padrão complexo oblíquo dentro de 9 mm da fixação da raiz	9,9
Tipo 5	Fratura avulsão da raiz meniscal do platô tibial	9,9

contato de 57%, considerando os ângulos de flexão testados, a maior queda foi observada foi a 90° (64%) e a menor em extensão total (45%). Em relação às pressões de contato média, os mesmos autores relataram um aumento médio de 106% com o maior aumento a 90° (126%) e o menor aumento em extensão total (79%).³⁴

No lado lateral, Schillhammer *et al.*⁶ avaliaram as áreas de contato e os picos de pressão de contato no compartimento tibiofemoral durante ciclos da marcha simulados após secção do corno posterior do menisco lateral. Eles descobriram que essa lesão gera um aumento significativo no pico de pressão do compartimento lateral, de 2,8 MPa para 4,2 MPa (50%), e uma diminuição significativa (32,6%) da área máxima de contato (de 451 mm² no estado intacto para 304 mm² após a secção do corno posterior do menisco lateral).⁶ LaPrade *et al.*⁵ relataram seus resultados de acordo com cinco ângulos de flexão testados (0°, 30°, 45°, 60° e 90°) e descobriram que uma avulsão da RPML diminuiu a área de contato em 34%, em média, com a maior diminuição relatada a 90° (40%) e a menor diminuição relatada em extensão total (23%). A avulsão da raiz foi associada a um aumento médio da pressão de contato de 56%, com o maior aumento a 90° (83%) e o menor aumento em extensão total (29%).⁵

A RPML tem uma particularidade biomecânica: as consequências da lesão dessa raiz podem variar de acordo com o estado dos LMFs, uma vez que esses desempenham um papel importante na transmissão de carga do compartimento tibiofemoral lateral e na prevenção de extrusão meniscal.³² Forkel *et al.*,³³ em um estudo em modelo suíno, concluíram que um aumento significativo na pressão de contato tibiofemoral lateral somente é esperado em lesões combinadas da RPML e dos LMFs. Brody *et al.*,²⁶ em um estudo de imagem por ressonância magnética (RM), descreveram uma prevalência de 14% de extrusão do menisco lateral em casos de lesão da RPML com LMFs intactos e de 60% nos casos de lesões combinadas.

Classificação

LaPrade *et al.* desenvolveram um sistema de classificação²⁰ que pode ser usado para ambas as lesões das raízes posteriores (tabela 1) e que facilita a documentação de resultados e desfechos dos pacientes. Esse sistema também pode ser usado para estabelecer um prognóstico e a conduta terapêutica mais adequada. A figura 2 demonstra o sistema de classificação para as lesões das raízes meniscais posteriores. É interessante notar que, nesse estudo, os autores relataram uma variante na qual os LMFs permaneceram intactos apesar da lesão da raiz, possivelmente adicionaram um certo grau de estabilidade e

preveniram a extrusão excessiva do menisco lateral. Todos os casos em que essa variante foi observada foram reportados nas lesões tipo 2 (completas).²⁰

Epidemiologia e fatores de risco

O conhecimento das características epidemiológicas, tais como a cronologia das lesões ou as patologias associadas, pode ajudar no diagnóstico de uma lesão de raiz meniscal. Todas as quatro raízes meniscais estão sujeitas a lesões, mas as posteriores são as mais afetadas.^{4,18,28}

Lesões da RPMM são as mais frequentes, com prevalência de 10-21% dentre todas as cirurgias meniscais.²⁸ A porcentagem de todas as lesões de menisco medial que se localizam na raiz posterior pode chegar a 21,5%.¹⁹ Elas são mais observadas em um cenário crônico, geralmente em mulheres de meia-idade, com sintomas mais sutis, padrão degenerativo e, muitas vezes, sem uma história bem definida de trauma.^{19,35} Quando observadas no quadro agudo, as rupturas da RPMM estão usualmente relacionadas às lesões multiligamentares e aos danos na cartilagem classificados como Outerbridge 2 ou mais.¹⁸ Outros fatores relacionados às lesões da RPMM incluem índice de massa Corporal (IMC) elevado, eixo mecânico em varo e baixo nível de atividade física.¹⁹ Maior risco de osteonecrose espontânea do joelho também foi descrito em associação com lesões da RPMM.³⁶

As lesões da RPML são mais observadas nos quadros agudos, em associação com lesões do ligamento cruzado anterior (LCA), especialmente em pacientes jovens do sexo masculino.^{32,37} Até 8% das lesões de LCA têm uma ruptura de RPML associada, enquanto essa lesão ocorre somente em 0,8% dos pacientes que têm LCA íntegro.³⁸

Mello *et al.*,³⁹ em um estudo retrospectivo, analisaram a epidemiologia das lesões meniscais associadas à ruptura do LCA. Os autores concluíram que a lesão do menisco lateral foi mais frequente nos quatro primeiros meses após a ruptura do LCA e que, quanto mais tardia a cirurgia de reconstrução, maior é a incidência de lesão meniscal, especialmente do menisco medial.

Lesões das raízes anteriores também podem ocorrer em uma situação traumática, mas a maioria dos estudos as descreve como resultado de uma lesão iatrogênica, durante a perfuração de um túnel para reconstrução do LCA ou para a introdução de uma haste tibial intramedular.^{28,40}

Matheny *et al.*¹⁸ descreveram uma associação entre o tipo de lesão e a cronicidade do problema. Em seu estudo, todas as lesões classificadas como tipos 3 e 5 foram observadas em

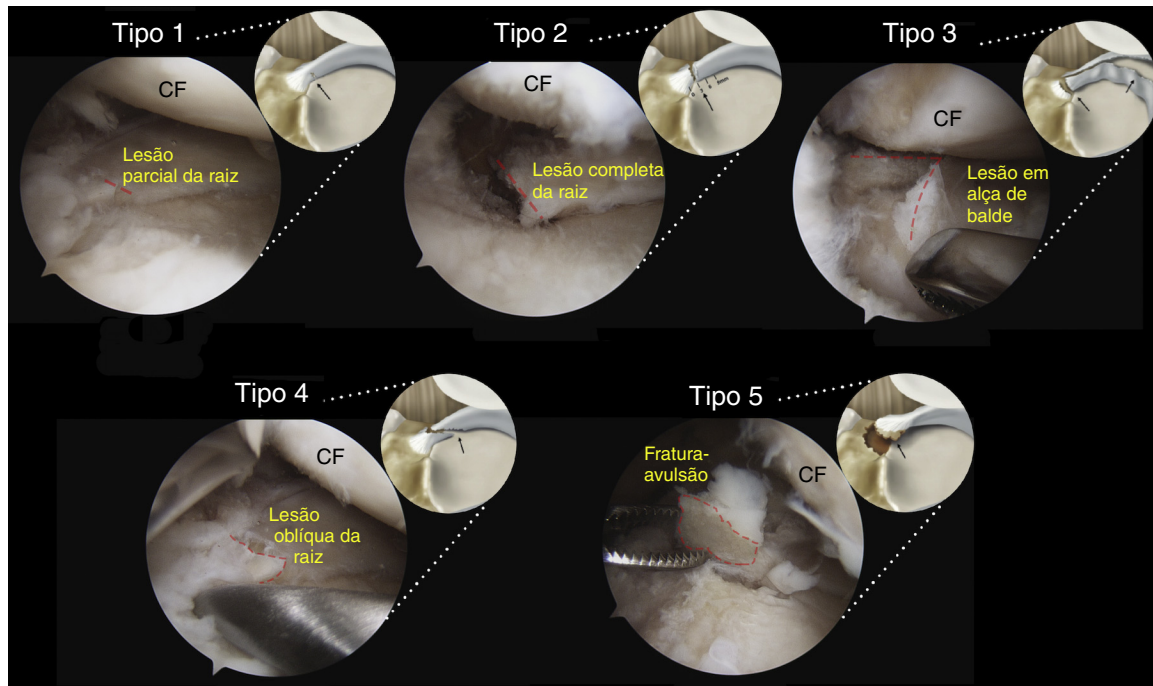


Figura 2 – Simulação artroscópica e ilustração dos diferentes tipos de lesão de raiz meniscal classificados com base na morfologia: lesão de raiz parcial estável (tipo 1); lesão radial completa dentro de 9 mm em relação à fixação posterior no platô (tipo 2); lesão em alça de balde com desprendimento completo da raiz (tipo 3); lesão longitudinal ou oblíqua complexa com total desprendimento da raiz (tipo 4); e fratura óssea por avulsão da raiz meniscal (tipo 5). CF, Côndilo femoral.

Fotografia original e reprodução parcial de imagem, com a permissão de LaPrade et al. ²⁰

um quadro agudo, enquanto os tipos 1, 2 e 4 foram observados com frequências semelhantes nas apresentações agudas e crônicas.¹⁸

Características comportamentais relacionadas a culturas orientais, como ajoelhar e agachar, também podem ter uma associação com lesões da raiz posterior,⁴¹ mas esse aspecto não está bem definido na literatura.²⁸

Diagnóstico

Como a sintomatologia das lesões de raízes meniscais é muito variável, fazer esse diagnóstico pode ser um desafio e requer um elevado índice de suspeição, bem como o conhecimento dos fatores de risco associados e lesões comumente relacionadas.

Avaliação clínica

Lesões da RPMM não são necessariamente relacionadas a um evento traumático. Cerca de 70% dos pacientes referem um evento rotineiro (como agachar-se), enquanto outros não referem qualquer evento específico.^{25,42} Os sintomas mais comuns de ruptura das raízes posteriores dos meniscos são dor posterior no joelho e dor na interlinha articular, que são inespecíficos.³² Sintomas mecânicos, como bloqueio, são menos comuns. Derrame articular está presente em apenas 14,3% e o teste de McMurray é positivo em apenas 57,1% dos

pacientes.⁴³ Seil et al.⁴⁴ descreveram um teste para detectar lesão da RPMM baseado na extrusão meniscal. Essa manobra consiste em aplicar um estresse em varo com o joelho em extensão completa enquanto palpa-se a linha articular anteromedial. É considerado positivo quando a extrusão do menisco pode ser palpada e desaparece quando o joelho é levado de volta ao alinhamento normal.

Imagem

A ressonância magnética é o exame não invasivo mais indicado.^{4,25,38} Porém, alguns autores postulam que a única maneira de confirmar uma lesão de raiz meniscal posterior é por artroscopia.³² A quantidade de lesões radiais adjacentes à RPMM que não são diagnosticadas em exame de RM pode chegar a um terço do total.^{9,25} A capacidade da RM de detectar uma ruptura de raiz meniscal posterior é dependente da qualidade da imagem e da habilidade do radiologista.²⁵ Geralmente, as sequências ponderadas em T2 são as mais indicadas para avaliar as lesões de raiz meniscal.²⁵ No entanto, um protocolo com supressão de gordura (FS 3D VISTA) recentemente divulgado tem apresentado um melhor desempenho diagnóstico dessas lesões.²⁸

Normalmente, as raízes meniscais posteriores podem ser visualizadas em duas imagens coronais consecutivas como uma banda de fibrocartilagem que ancora o corno posterior do menisco ao planalto tibial.²⁵ Idealmente, as imagens coronal, sagital e axial devem ser examinadas.³⁸

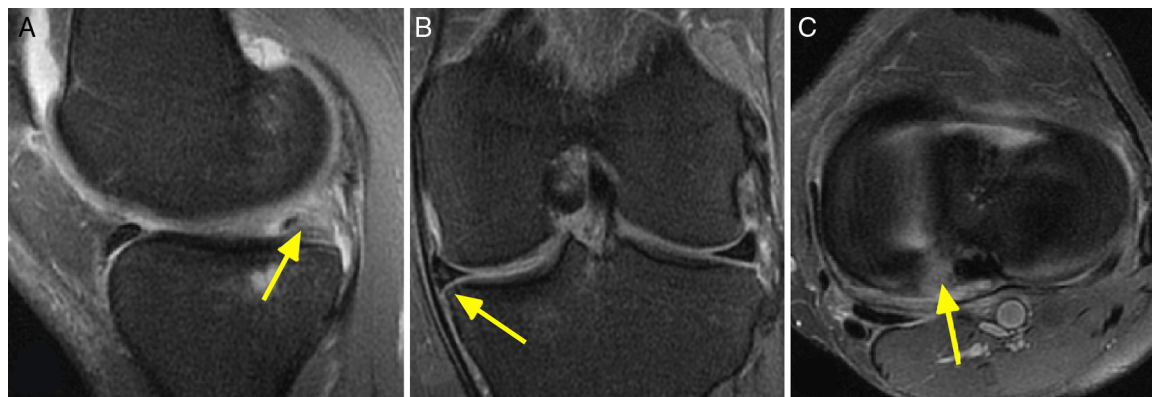


Figura 3 – Imagem de ressonância magnética ponderada em T2 de um joelho esquerdo com lesão da raiz posterior do menisco medial. Demonstra: A) corte sagital que evidencia o sinal do fantasma (*ghost sign* – seta amarela); B) corte coronal, no qual é possível observar a extrusão do menisco medial (seta amarela), e C) corte axial que demonstra um aumento de sinal na área de inserção posterior do menisco medial e indica uma lesão radial desta raiz.

Quando uma lesão de raiz meniscal posterior ocorre, os dois sinais radiológicos mais reportados em estudos de RM são a extrusão meniscal e o sinal do fantasma (*ghost sign*),^{4,25,29} que podem ser observados na [figura 3](#).

A extrusão do menisco, definida como o deslocamento do mesmo em relação à margem do platô tibial,²⁹ tem sido altamente correlacionada com a presença de uma lesão da raiz meniscal. Extrusões maiores do que 3 mm têm sido associadas com a degeneração da cartilagem articular e do menisco.^{29,45}

O sinal do fantasma (*ghost sign*) é definido como a ausência de um menisco identificável no plano sagital ou como um alto sinal que substitui o baixo sinal do menisco normal, seguida por imagens de menisco com um sinal normal nas sequências imediatamente adjacentes.^{4,29}

Indicações de tratamento e opções

O tratamento das rupturas de raízes meniscais posteriores requer uma avaliação criteriosa de cada paciente. Os fatores que devem ser considerados ao escolher uma opção de tratamento incluem, mas não estão limitados a: o estado da cartilagem articular e do tecido meniscal, alinhamento mecânico, IMC, expectativa do paciente e vontade de aderir ao protocolo de reabilitação.

O tratamento não cirúrgico pode ser uma opção razoável para pacientes idosos,⁴⁶ pacientes com condições clínicas que contraindiquem a cirurgia e aqueles com dano articular avançado no compartimento ipsilateral (Outerbridge 3 ou 4). Esses devem ser manejados com alívio sintomático, por meio do uso de analgésicos e/ou braces.

Opções cirúrgicas incluem meniscectomia parcial e o reparo da raiz meniscal. Osteotomias podem ser indicadas isoladamente ou em adição a outro procedimento em casos selecionados para tratar o mau alinhamento do eixo mecânico.³¹

Antes do conhecimento das consequências biomecânicas e degenerativas para a articulação e do advento das técnicas de preservação meniscal, a meniscectomia costumava ser amplamente executada como uma opção de tratamento para

essas lesões.^{1,7} Atualmente, pacientes selecionados podem beneficiar-se desse procedimento, tais como os portadores de osteoartrose que não respondem ao tratamento não cirúrgico e persistem com queixas de dor e sintomas mecânicos. Pacientes com lesão parcial (tipo 1) podem obter bons resultados com uma meniscectomia parcial.⁴⁷

Indicações para o reparo meniscal incluem pacientes com história aguda que tenham cartilagem de aspecto normal ou próximo do normal, bem como pacientes com sintomas crônicos sem osteoartrose significativa preexistente.^{25,35,42} Contraindicações incluem lesões condrais difusas de grau 3 e 4, mau alinhamento não corrigido, lesões de raiz com degeneração meniscal definitiva e obesidade (IMC > 30).^{25,35,48}

As técnicas de reparo das raízes meniscais podem variar em relação a abordagem cirúrgica, tipo e fio de sutura, dispositivo usado e técnica de fixação.

Alguns cirurgiões preferem abordar essas lesões por um portal posteromedial e ocasionalmente associar um portal posterolateral para facilitar as suturas.^{42,48,49} Diferentes fios de suturas foram relatados na literatura, incluindo polidioxanona (PDS) N° 1 (Ethicon, Somerville, NJ); Ethibond N° 2 (Ethicon, Somerville, NJ) e FiberWire N° 0 e N° 2 (Arthrex, Naples, FL).⁴⁸ A maioria dos estudos descreve o uso de dois tipos específicos de dispositivos: um gancho curvo para sutura^{35,42,43,49} e uma pinça artroscópica carregada com agulha para perfurar o tecido meniscal e implantar o fio de sutura.^{50,51}

Os estilos de sutura relatados na literatura incluem sutura única; sutura dupla; laçadas simples; laçadas bloqueadas; Kessler modificado e Mason-Allen modificado.⁵²⁻⁵⁴

A fixação por meio de um *pull-out* transtibial e o uso de âncoras são as técnicas mais comumente relatadas.^{2,5,34,54} O *pull-out* transtibial pode ser fixado à face anterior da tibia proximal por meio do uso de poste (parafuso e arruela), dispositivo cortical ou ponte óssea (quando se usa uma técnica de dois túneis).^{43,49}

A técnica preferida usada pelo autor sênior (RFL) envolve o uso de uma pinça artroscópica carregada com uma agulha para perfurar o tecido meniscal. Duas suturas simples são aplicadas à raiz meniscal e passadas por dois túneis na tibia

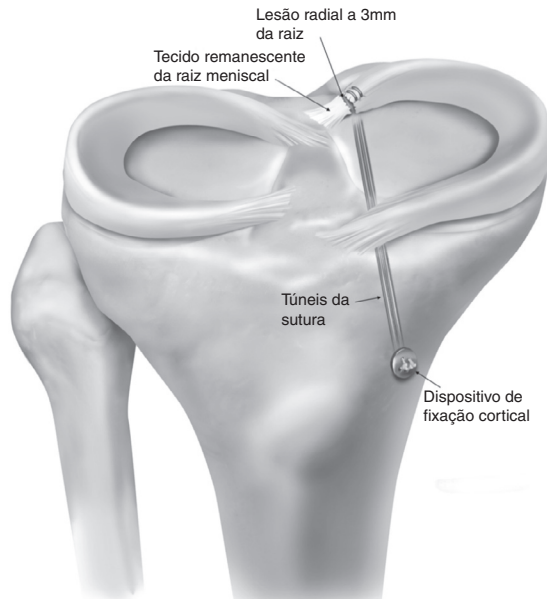


Figura 4 – Técnica para fixação de lesão da raiz meniscal posterior por meio de sutura transtibial fixada a um botão na face anteromedial da tíbia. É necessário um posicionamento anatômico da fixação para restaurar a tensão circunferencial do menisco. Reproduzido com a permissão de Padalecki et al.²

proximal. A fixação à face anterior da tíbia é feita com um dispositivo cortical (fig. 4).

Reabilitação pós-operatória

O protocolo de reabilitação usado pelo autor sênior (RFL) leva em consideração a anatomia, biomecânica, os resultados e o julgamento clínico, é dividida em diferentes fases e tem sua progressão baseada em critérios.

Fase 1

Baseada na proteção do reparo cirúrgico e em restaurar a amplitude de movimento (ADM). O suporte de carga não é permitido durante as primeiras seis semanas a fim de evitar tensão no menisco. A movimentação passiva é imediatamente executada, limitada a 90° de flexão por duas semanas, seguida pela recuperação completa da ADM passiva. A articulação patelofemoral, o quadríceps e o tendão patelar também são imediatamente mobilizados para evitar aderências de tecido cicatricial. Para avançar à fase 2, uma ADM completa (comparada com o membro contralateral), mínimo derrame articular e temperatura normal do joelho devem ser alcançados.

Fase 2

A partir da sétima semana, atividades pré-marcha são iniciadas. É permitido apoio de 25% do peso corporal e maiores cargas são liberadas de acordo com a tolerância do paciente.

O paciente deve sentir-se confortável ao caminhar pelo menos 25 minutos para progredir para a Fase 3.

Fase 3

Exercícios baseados em maior número de repetições e pequenos períodos de repouso são feitos para promover resistência muscular. Exercícios com as duas pernas progredem para exercícios de perna única. Agachamentos são progredidos até 70°, conforme tolerância. Na semana 12, bicicleta ergométrica, natação estilo livre e caminhada na esteira são permitidos.

Fase 4

Fortalecimento do quadríceps é feito para alcançar pelo menos 80% de força em relação ao membro não afetado. Exercícios multiplanares são iniciados para permitir controle neuromuscular.

Fase 5

Essa fase varia de acordo com a demanda dos pacientes. Na semana 22, os pacientes são encorajados a retornar às atividades de corrida, agilidade e de mudança de direção. Retorno total aos esportes são individualmente baseados na capacidade do paciente.⁵⁵

Avaliação dos desfechos

A comparação de desfechos clínicos entre as diferentes técnicas usadas para tratamento das lesões de raízes meniscais tem resultados conflitantes devido ao fato da maioria das publicações apresentar amostras pequenas, diferentes critérios de inclusão, falta de grupo controle e um baixo nível de evidência.

Meniscectomia parcial

Amplamente usada no passado como a forma principal de tratamento dessas lesões, os resultados de meniscectomia na literatura são conflitantes. Ozkoc et al.⁹ analisaram 70 meniscectomias parciais em uma amostra na qual aproximadamente 80% dos pacientes apresentavam mais de 50 anos e eram obesos. O escore Lysholm⁵⁶ melhorou de 53 para 67 pontos. No entanto, apesar da satisfação dos pacientes, as radiografias de controle evidenciaram progressão da artrose.⁹

Na avaliação de 46 casos de meniscectomia parcial com um seguimento mínimo de cinco anos, Han et al.⁸ encontraram sinais radiográficos de alterações degenerativas em 16 casos e somente 56% relataram melhoria da dor, embora o escore na escala de Lysholm tenha melhorado significativamente.

Reparo

Lee et al.⁴³ analisaram os resultados clínicos e radiográficos em curto prazo de 21 lesões de RPMM tratadas pela técnica de pull-out transtibial e encontraram uma melhoria significativa, tanto no escore Lysholm quanto na escala HSS. Apenas um dos

joelhos demonstrou progressão das alterações degenerativas e em todos os 10 joelhos em que se fez uma revisão artroscópica foi observada cicatrização completa da lesão.⁴³

Com relação às taxas de cura após a técnica de *pull-out*, Cho et al.⁴⁹ encontraram quatro lesões completamente cicatrizadas e oito lesões parcialmente curadas, dos 13 joelhos submetidos à revisão artroscópica. A escala Lysholm aumentou de 34,7 para 75,6 e o escore HSS melhorou de 33,5 para 82,2.⁴⁹

Chung et al.³⁰ fizeram uma metanálise para avaliar os resultados clínicos do reparo de lesões da RPMM e encontraram uma melhoria significativa pela escala Lysholm, porém a extrusão meniscal não melhorou e a progressão da osteoartrite foi inevitável.

Em uma recente revisão sistemática, todos os sete estudos que avaliaram 172 pacientes tratados por *pull-out* transtibial demonstraram melhoria funcional após o procedimento. Dos que foram submetidos a uma revisão artroscópica 48% tiveram a sua lesão completamente curada, 42% obtiveram cura parcial e 10% falharam. Agravamento radiológico de pelo menos um estágio na classificação Kellgren-Lawrence foi verificado em 16% dos 76 pacientes avaliados quanto à progressão da osteoartrite.⁴⁸

Ao comparar a fixação da raiz meniscal através de âncoras vs. a técnica de *pull-out*, Kim et al.⁴² não encontraram diferenças significativas nos escores IKDC,^{57,58} Lysholm e HSS, assim como no grau de degeneração articular entre os dois grupos.

Comparação entre meniscectomia parcial e técnicas de reparação

Maior pontuação nos escores Lysholm e IKDC e menores taxas de progressão das alterações degenerativas foram observadas em pacientes com lesões de RPMM tratados com reparo tipo *pull-out* em comparação aos submetidos a meniscectomia parcial.³⁵ Resultados semelhantes foram demonstrados por Chung et al.³¹ dos 20 pacientes que foram submetidos a meniscectomia, sete necessitaram de artroplastia total do joelho, enquanto dos 37 pacientes tratados com fixação da raiz, nenhum obteve essa indicação.

Considerações finais

Os estudos sugerem que pacientes submetidos ao reparo das raízes posteriores dos meniscos, seja por âncoras ou pela técnica de *pull-out* transtibial, têm benefícios clínicos e funcionais em comparação aos pacientes meniscectomizados. No entanto, mais estudos com elevado nível de evidência são necessários para estabelecer a relação entre o uso dessas técnicas e a taxa de progressão para osteoartrite em longo prazo.

Conflitos de interesse

Dr. Robert F. LaPrade é consultor técnico da Arthrex, Össur e Smith & Nephew. Os outros autores declaram não haver conflitos de interesse.

REFERÊNCIAS

- Allaire R, Muriuki M, Gilbertson L, Harner CD. Biomechanical consequences of a tear of the posterior root of the medial meniscus. Similar to total meniscectomy. *J Bone Joint Surg Am.* 2008;90(9):1922-31.
- Padalecki JR, Jansson KS, Smith SD, Dornan GJ, Pierce CM, Wijdicks CA, et al. Biomechanical consequences of a complete radial tear adjacent to the medial meniscus posterior root attachment site: in situ pull-out repair restores derangement of joint mechanics. *Am J Sports Med.* 2014;42(3):699-707.
- Marzo JM, Gurske-DePerio J. Effects of medial meniscus posterior horn avulsion and repair on tibiofemoral contact area and peak contact pressure with clinical implications. *Am J Sports Med.* 2009;37(1):124-9.
- Papalia R, Vasta S, Franceschi F, D'Adamio S, Maffulli N, Denaro V. Meniscal root tears: from basic science to ultimate surgery. *Br Med Bull.* 2013;106:91-115.
- LaPrade CM, Jansson KS, Dornan G, Smith SD, Wijdicks CA, LaPrade RF. Altered tibiofemoral contact mechanics due to lateral meniscus posterior horn root avulsions and radial tears can be restored with in situ pull-out suture repairs. *J Bone Joint Surg Am.* 2014;96(6):471-9.
- Schillhammer CK, Werner FW, Scuderi MG, Cannizzaro JP. Repair of lateral meniscus posterior horn detachment lesions: a biomechanical evaluation. *Am J Sports Med.* 2012;40(11):2604-9.
- McDermott ID, Amis AA. The consequences of meniscectomy. *J Bone Joint Surg Br.* 2006;88(12):1549-56.
- Han SB, Shetty GM, Lee DH, Chae DJ, Seo SS, Wang KH, et al. Unfavorable results of partial meniscectomy for complete posterior medial meniscus root tear with early osteoarthritis: a 5- to 8-year follow-up study. *Arthroscopy.* 2010;26(10):1326-32.
- Ozkoc G, Circi E, Gonc U, Irgit K, Pourbagher A, Tandogan RN. Radial tears in the root of the posterior horn of the medial meniscus. *Knee Surg Sports Traumatol Arthrosc.* 2008;16(9):849-54.
- Pagnani MJ, Cooper DE, Warren RF. Extrusion of the medial meniscus. *Arthroscopy.* 1991;7(3):297-300.
- Hede A, Larsen E, Sandberg H. The long term outcome of open total and partial meniscectomy related to the quantity and site of the meniscus removed. *Int Orthop.* 1992;16(2):122-5.
- Seedhom BB, Dowson D, Proceedings Wright V. Functions of the menisci. A preliminary study. *Ann Rheum Dis.* 1974;33(1):111.
- Hein CN, Deperio JG, Ehrensberger MT, Marzo JM. Effects of medial meniscal posterior horn avulsion and repair on meniscal displacement. *Knee.* 2011;18(3):189-92.
- Zimny ML, Albright DJ, Dabezies E. Mechanoreceptors in the human medial meniscus. *Acta Anat.* 1988;133(1):35-40.
- Markolf KL, Mensch JS, Amstutz HC. Stiffness and laxity of the knee - The contributions of the supporting structures. A quantitative in vitro study. *J Bone Joint Surg Am.* 1976;58(5):583-94.
- Mac CM. The movements of bones and joints; the synovial fluid and its assistants. *J Bone Joint Surg Br.* 1950;32-b(2):244-52.
- Renstrom P, Johnson RJ. Anatomy and biomechanics of the menisci. *Clin Sports Med.* 1990;9(3):523-38.
- Matheny LM, Ockuly AC, Steadman JR, LaPrade RF. Posterior meniscus root tears: associated pathologies to assist as diagnostic tools. *Knee Surg Sports Traumatol Arthrosc.* 2015;23(10):3127-31.
- Hwang BY, Kim SJ, Lee SW, Lee HE, Lee CK, Hunter DJ, et al. Risk factors for medial meniscus posterior root tear. *Am J Sports Med.* 2012;40(7):1606-10.

20. LaPrade CM, James EW, Cram TR, Feagin JA, Engebretsen L, LaPrade RF. Meniscal root tears: a classification system based on tear morphology. *Am J Sports Med.* 2015;43(2):363-9.
21. Ellman MB, LaPrade CM, Smith SD, Rasmussen MT, Engebretsen L, Wijdicks CA, et al. Structural properties of the meniscal roots. *Am J Sports Med.* 2014;42(8):1881-7.
22. Johannsen AM, Civitarese DM, Padalecki JR, Goldsmith MT, Wijdicks CA, LaPrade RF. Qualitative and quantitative anatomic analysis of the posterior root attachments of the medial and lateral menisci. *Am J Sports Med.* 2012;40(10):2342-7.
23. Messner K, Gao J. The menisci of the knee joint. Anatomical and functional characteristics, and a rationale for clinical treatment. *J Anat.* 1998;193 Pt 2:161-78.
24. Anderson CJ, Ziegler CG, Wijdicks CA, Engebretsen L, LaPrade RF. Arthroscopically pertinent anatomy of the anterolateral and posteromedial bundles of the posterior cruciate ligament. *J Bone Joint Surg Am.* 2012;94(21):1936-45.
25. Bhatia S, LaPrade CM, Ellman MB, LaPrade RF. Meniscal root tears: significance, diagnosis, and treatment. *Am J Sports Med.* 2014;42(12):3016-30.
26. Brody JM, Lin HM, Hulstyn MJ, Tung GA. Lateral meniscus root tear and meniscus extrusion with anterior cruciate ligament tear. *Radiology.* 2006;239(3):805-10.
27. Shybut TB, Vega CE, Haddad J, Alexander JW, Gold JE, Noble PC, et al. Effect of lateral meniscal root tear on the stability of the anterior cruciate ligament-deficient knee. *Am J Sports Med.* 2015;43(4):905-11.
28. Bonasia DE, Pellegrino P, D'Amelio A, Cottino U, Rossi R. Meniscal root tear repair: why, when and how? *Orthop Rev.* 2015;7(2):5792.
29. Lerer DB, Umans HR, Hu MX, Jones MH. The role of meniscal root pathology and radial meniscal tear in medial meniscal extrusion. *Skeletal Radiol.* 2004;33(10):569-74.
30. Chung KS, Ha JK, Ra HJ, Kim JG. A meta-analysis of clinical and radiographic outcomes of posterior horn medial meniscus root repairs. *Knee Surg Sports Traumatol Arthrosc.* 2016;24(5):1455-68.
31. Chung KS, Ha JK, Yeom CH, Ra HJ, Jang HS, Choi SH, et al. Comparison of clinical and radiologic results between partial meniscectomy and refixation of medial meniscus posterior root tears: a minimum 5-year follow-up. *Arthroscopy.* 2015;31(10):1941-50.
32. Feucht MJ, Salzmann GM, Bode G, Pestka JM, Kuhle J, Sudkamp NP, et al. Posterior root tears of the lateral meniscus. *Knee Surg Sports Traumatol Arthrosc.* 2015;23(1):119-25.
33. Forkel P, Herbort M, Schulze M, Rosenbaum D, Kirstein L, Raschke M, et al. Biomechanical consequences of a posterior root tear of the lateral meniscus: stabilizing effect of the menisiofemoral ligament. *Arch Orthop Trauma Surg.* 2013;133(5):621-6.
34. LaPrade CM, Foad A, Smith SD, Turnbull TL, Dornan GJ, Engebretsen L, et al. Biomechanical consequences of a nonanatomic posterior medial meniscal root repair. *Am J Sports Med.* 2015;43(4):912-20.
35. Kim SB, Ha JK, Lee SW, Kim DW, Shim JC, Kim JG, et al. Medial meniscus root tear refixation: comparison of clinical, radiologic, and arthroscopic findings with medial meniscectomy. *Arthroscopy.* 2011;27(3):346-54.
36. Robertson DD, Armfield DR, Towers JD, Irrgang JJ, Maloney WJ, Harner CD. Meniscal root injury and spontaneous osteonecrosis of the knee: an observation. *J Bone Joint Surg Br.* 2009;91(2):190-5.
37. Anderson L, Watts M, Shapter O, Logan M, Risebury M, Duffy D, et al. Repair of radial tears and posterior horn detachments of the lateral meniscus: minimum 2-year follow-up. *Arthroscopy.* 2010;26(12):1625-32.
38. De Smet AA, Blankenbaker DG, Kijowski R, Graf BK, Shinki K. MR diagnosis of posterior root tears of the lateral meniscus using arthroscopy as the reference standard. *AJR Am J Roentgenol.* 2009;192(2):480-6.
39. Mello WAJ, Penteado PCF, Marchetto A, Fatarelli IFC, Rodrigues RL, Cerqueira PH. História das lesões meniscais na reconstrução do ligamento cruzado anterior. *Rev Bras Ortop.* 1999;34(11):569-74.
40. Ellman MB, James EW, LaPrade CM, LaPrade RF. Anterior meniscus root avulsion following intramedullary nailing for a tibial shaft fracture. *Knee Surg Sports Traumatol Arthrosc.* 2015;23(4):1188-91.
41. Bin SI, Kim JM, Shin SJ. Radial tears of the posterior horn of the medial meniscus. *Arthroscopy.* 2004;20(4):373-8.
42. Kim JH, Chung JH, Lee DH, Lee YS, Kim JR, Ryu KJ. Arthroscopic suture anchor repair versus pullout suture repair in posterior root tear of the medial meniscus: a prospective comparison study. *Arthroscopy.* 2011;27(12):1644-53.
43. Lee JH, Lim YJ, Kim KB, Kim KH, Song JH. Arthroscopic pullout suture repair of posterior root tear of the medial meniscus: radiographic and clinical results with a 2-year follow-up. *Arthroscopy.* 2009;25(9):951-8.
44. Seil R, Duck K, Pape D. A clinical sign to detect root avulsions of the posterior horn of the medial meniscus. *Knee Surg Sports Traumatol Arthrosc.* 2011;19(12):2072-5.
45. Costa CR, Morrison WB, Carrino JA. Medial meniscus extrusion on knee MRI: is extent associated with severity of degeneration or type of tear? *AJR Am J Roentgenol.* 2004;183(1):17-23.
46. Camanho GL. Dor aguda no joelho do paciente idoso. *Rev Bras Ortop.* 2008;43(9):361-6.
47. Mordecai SC, Al-Hadithy N, Ware HE, Gupte CM. Treatment of meniscal tears: an evidence based approach. *World J Orthop.* 2014;5(3):233-41.
48. Feucht MJ, Kuhle J, Bode G, Mehl J, Schmal H, Sudkamp NP, et al. Arthroscopic transtibial pullout repair for posterior medial meniscus root tears: a systematic review of clinical, radiographic, and second-look arthroscopic results. *Arthroscopy.* 2015;31(9):1808-16.
49. Cho JH, Song JG. Second-look arthroscopic assessment and clinical results of modified pull-out suture for posterior root tear of the medial meniscus. *Knee Surg Relat Res.* 2014;26(2):106-13.
50. Anz AW, Branch EA, Saliman JD. Biomechanical comparison of arthroscopic repair constructs for meniscal root tears. *Am J Sports Med.* 2014;42(11):2699-706.
51. Blackman AJ, Stuart MJ, Levy BA, McCarthy MA, Krych AJ. Arthroscopic meniscal root repair using a ceterix novostitch suture passer. *Arthrosc Tech.* 2014;3(5):e643-6.
52. Mitchell R, Pitts R, Kim YM, Matava MJ. Medial meniscal root avulsion: a biomechanical comparison of 4 different repair constructs. *Arthroscopy.* 2016;32(1):111-9.
53. Kopf S, Colvin AC, Muriuki M, Zhang X, Harner CD. Meniscal root suturing techniques: implications for root fixation. *Am J Sports Med.* 2011;39(10):2141-6.
54. Feucht MJ, Grande E, Brunhuber J, Burgkart R, Imhoff AB, Braun S. Biomechanical evaluation of different suture techniques for arthroscopic transtibial pull-out repair of posterior medial meniscus root tears. *Am J Sports Med.* 2013;41(12):2784-90.
55. Mueller BT, Moulton SG, O'Brien L, LaPrade RF. Rehabilitation following meniscal root repair: a clinical commentary. *J Orthop Sports Phys Ther.* 2016;46(2):104-13.
56. Peccin MS, Ciconelli R, Cohen M. Questionário específico para sintomas do joelho Lysholm Knee Scoring Scale - Tradução e validação para a língua portuguesa. *Acta Ortop Bras.* 2006;14(5):268-72.

57. Metsavaht L, Leporace G, Riberto M, Sposito MM, Del Castillo LN, Oliveira LP, et al. Translation and cross-cultural adaptation of the lower extremity functional scale into a Brazilian Portuguese version and validation on patients with knee injuries. *J Orthop Sports Phys Ther.* 2012;42(11):932-9.
58. Metsavaht L, Leporace G, Sposito MM, Riberto M, Batista LA. Qual o melhor questionário para avaliar os aspectos físicos de pacientes com osteoartrite do joelho na população brasileira? *Rev Bras Ortop.* 2011;43(3):256-61.