



Relato de Caso

Tumor de Triton maligno: uma causa rara de dor ciática e pé pendente[☆]



Maribel R. Gomes^{a,*}, Alexandre M.P. Sousa^b, Roberto J.A. Couto^a, Marco M.B. Oliveira^a, João L.M. Moura^a e Carlos A. Vilela^a

^a Hospital da Senhora da Oliveira, Serviço de Ortopedia e Traumatologia, Guimarães, Portugal

^b Instituto Português de Oncologia, Serviço de Cirurgia Geral, Porto, Portugal

INFORMAÇÕES SOBRE O ARTIGO

Histórico do artigo:

Recebido em 13 de junho de 2016

Aceito em 21 de julho de 2016

On-line em 20 de janeiro de 2017

Palavras-chave:

Tumor de Triton

Neoplasias da bainha neural

Nervo ciático

R E S U M O

Os tumores malignos da bainha dos nervos periféricos (TMBNP) são muito raros e localizam-se mais frequentemente na região nadegueira, paraespinal, coxa ou braço; uma variante é o tumor de Triton maligno, com uma diferenciação rhabdomyosarcomatosa. Apresentamos um diagnóstico diferencial desafiante de dor ciática e pé pendente em uma paciente com antecedentes de hérnia discal lombar, que se descobriu que era causada por um tumor de Triton do nervo ciático. A paciente foi submetida a excisão cirúrgica, seguida de radio e quimioterapia. Poucos casos de tumores de Triton malignos foram descritos e relatados na literatura. O tratamento recomendado é a excisão radical, seguida de radioterapia em alta dose e quimioterapia. O prognóstico, embora mau, depende da localização, do grau e das margens cirúrgicas da exérese.

© 2017 Sociedade Brasileira de Ortopedia e Traumatologia. Publicado por Elsevier Editora Ltda. Este é um artigo Open Access sob uma licença CC BY-NC-ND (<http://creativecommons.org/licenses/by-nc-nd/4.0/>).

Malignant Triton tumor: a rare cause of sciatic pain and foot drop

A B S T R A C T

Malignant peripheral nerve sheath tumors (MPNST) are very rare and are frequently localized in the buttocks, thigh, arm, or paraspinal region; one variant is the malignant Triton tumor, with rhabdomyosarcomatous differentiation. The authors present a challenging differential diagnosis of a sciatic pain and foot drop in a woman with history of lumbar disc herniation, which was found to be caused by a Triton tumor of the sciatic nerve. She

Keywords:

Triton tumor

Nerve sheath tumors

Sciatic nerve

[☆] Trabalho desenvolvido no Hospital da Senhora da Oliveira, Serviço de Ortopedia e Traumatologia, Guimarães, Portugal.

* Autor para correspondência.

E-mail: maribelgomes@hospitaldeguimaraes.min-saude.pt (M.R. Gomes).

<http://dx.doi.org/10.1016/j.rbo.2016.07.018>

0102-3616/© 2017 Sociedade Brasileira de Ortopedia e Traumatologia. Publicado por Elsevier Editora Ltda. Este é um artigo Open Access sob uma licença CC BY-NC-ND (<http://creativecommons.org/licenses/by-nc-nd/4.0/>).

underwent surgical excision, followed by radiation and chemotherapy. Malignant Triton tumor cases have rarely been described and reported in the literature. The recommended treatment is radical excision followed by high-dose radiotherapy and chemotherapy. The prognosis, although poor, depends on the location, grade, and completeness of surgical margins.

© 2017 Sociedade Brasileira de Ortopedia e Traumatologia. Published by Elsevier Editora Ltda. This is an open access article under the CC BY-NC-ND license (<http://creativecommons.org/licenses/by-nc-nd/4.0/>).

Introdução

Os tumores malignos que se originam ou diferenciam das várias linhagens das bainhas nervosas são coletivamente denominados tumores malignos da bainha dos nervos periféricos (TMBNP); correspondem a uma pequena percentagem dos sarcomas de tecidos moles, podem ser esporádicos ou associados à neurofibromatose tipo 1.^{1,2}

São frequentemente localizados na região nadegueira, coxas, braços ou na região paraespinal. A maioria são sarcomas de alto grau, que metastizam frequentemente para os pulmões ou o osso; uma variante desse raro tipo é o tumor de Triton maligno, que tem uma diferenciação rabdomyosarcomatosa.^{1,3}

Relato de caso

Paciente do sexo feminino, 45 anos. Com antecedentes de lombalgia e dor ciática com agravamento progressivo nos últimos seis meses. Apresentava uma tomografia axial computadorizada (TAC) com evidência de hérnia discal L5-S1 esquerda (fig. 1). O seu médico assistente referenciou-a a uma consulta de ortopedia, estava a aguardar marcação, e prescreveu anti-inflamatórios não esteroides (AINEs) por via intramuscular.

Contudo, nas duas semanas anteriores, a paciente notou uma tumefação dolorosa na nádega esquerda, que pensou estar relacionada com as injeções de AINEs, pelo que se dirigiu ao Serviço de Urgência de Ortopedia.

Ao exame físico evidenciava uma tumefação dura na nádega esquerda, hipostesia da perna esquerda sem território específico, um sinal de Lasègue positivo, marcha com pé pendente e abolição do reflexo de Aquiles.

Fez ecografia da nádega, que revelou uma massa vascularizada na região glútea esquerda. A ressonância magnética nuclear (RMN) confirmou uma lesão heterogênea de 10,5 × 4,5 cm, profundamente aos músculos glúteos e que entrava na cavidade pélvica através da incisura isquiática maior (figs. 2 e 3).

A doente foi submetida a uma biópsia *tru-cut*, que identificou um tumor de Triton maligno e, um mês depois, foi submetida a resseção em bloco do tumor e das raízes do nervo ciático. Dois meses após a cirurgia, foi submetida a radioterapia (RT) e quimioterapia (doxorubicina) adjuvantes.

De acordo com os resultados da anatomia patológica, a resseção cirúrgica foi completa e, juntamente com os dados da imagiologia, a lesão foi estadiada como um tumor pT2bN0M0, Grau III.

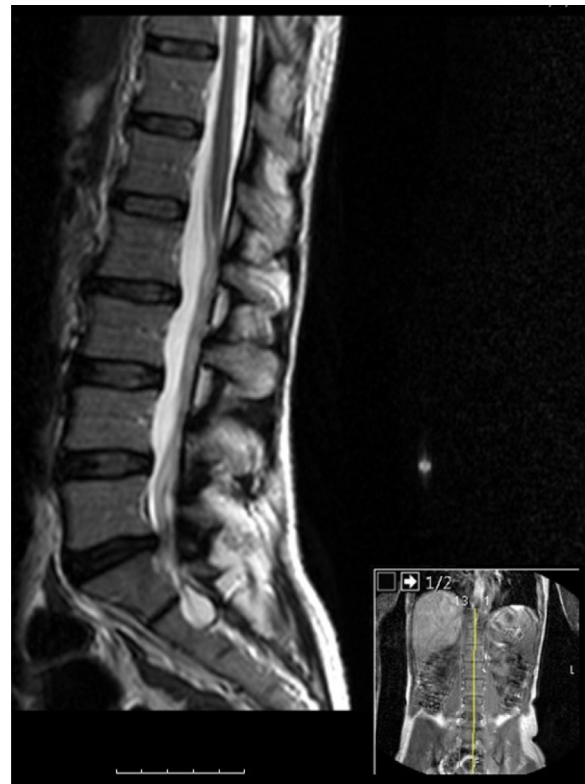

Figura 1 – Corte sagital de RMN da coluna lombar ponderada em T2 com evidência de hérnia discal L5-S1.

Quatro meses após a cirurgia, a paciente mantinha hipostesia e pé pendente, a eletromiografia confirmou neurotemese do nervo ciático. Foi referenciada à medicina física e de reabilitação, cumpriu plano de fisioterapia e marcha com ortótese antiequina.

Aos oito meses pós-operatório apresentava disestesias e queixas álgicas no nível da bacia com irradiação para o membro inferior esquerdo, renitentes à analgesia. Apresentava também febre, dispneia, obstipação e retenção urinária. Foi internada e pedida nova RMN da coluna lombar e bacia e TAC torácica.

A RMN identificou alterações estruturais no nível do sacro e dos ossos ilíacos, podiam ser sequelares à RT, mas não foi possível excluir lesões metastáticas; no entanto, não foram observadas imagens compatíveis com recidiva local (fig. 4). A TAC torácica revelou quadro compatível com síndrome de dificuldade respiratória aguda, assim como lesões nodulares, não foi possível excluir patologia

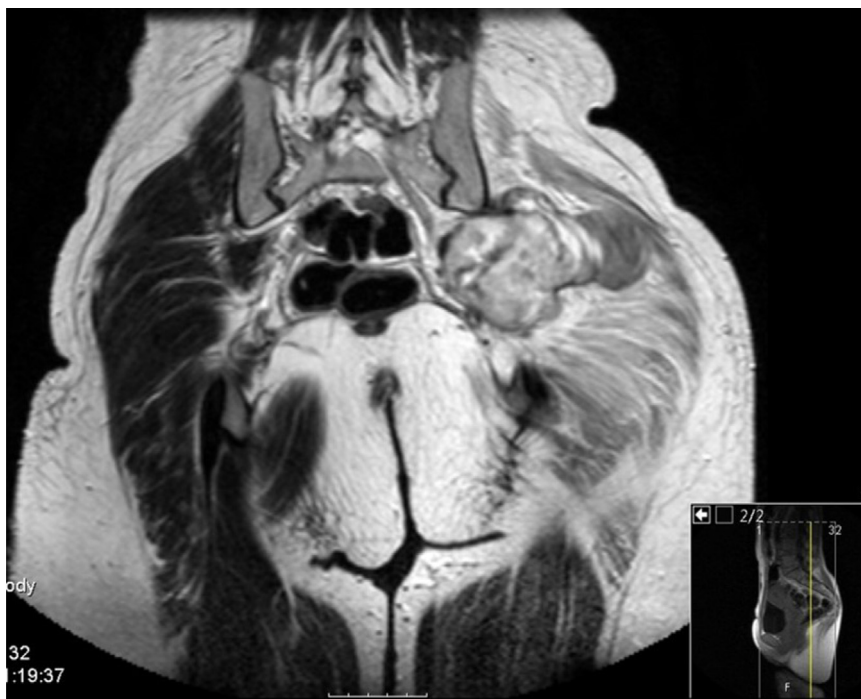


Figura 2 – Corte coronal de RMN da bacia ponderada em T2 que identifica a lesão na região glútea esquerda.

metastática (fig. 5). Foi pedida cintilografia óssea, que não chegou a fazer pelo agravamento do quadro de insuficiência respiratória na sequência de uma hemorragia alveolar, com necessidade de admissão na Unidade de Cuidados Intensivos.

Aos nove meses de pós-operatório faleceu na sequência de insuficiência respiratória progressiva e choque refratário a amins.

Discussão

O diagnóstico dos TMBNP tem sido tradicionalmente difícil entre os tumores de tecidos moles, devido à falta de critérios diagnósticos e histológicos padronizados. Mesmo atualmente, não existem biomarcadores específicos que possam ajudar a estabelecer o diagnóstico. A divergência dos

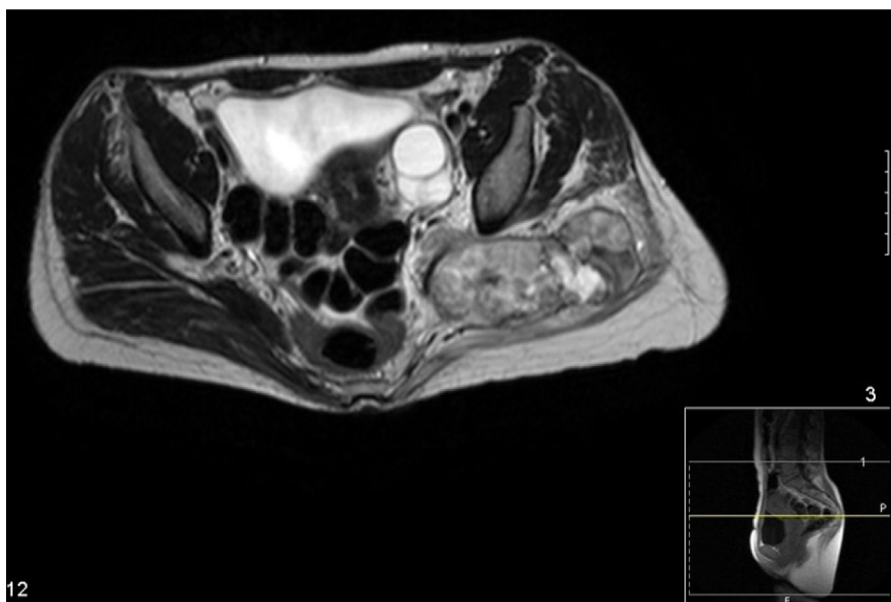


Figura 3 – Corte axial de RMN da bacia ponderada em T2 que identifica a lesão na região glútea esquerda.

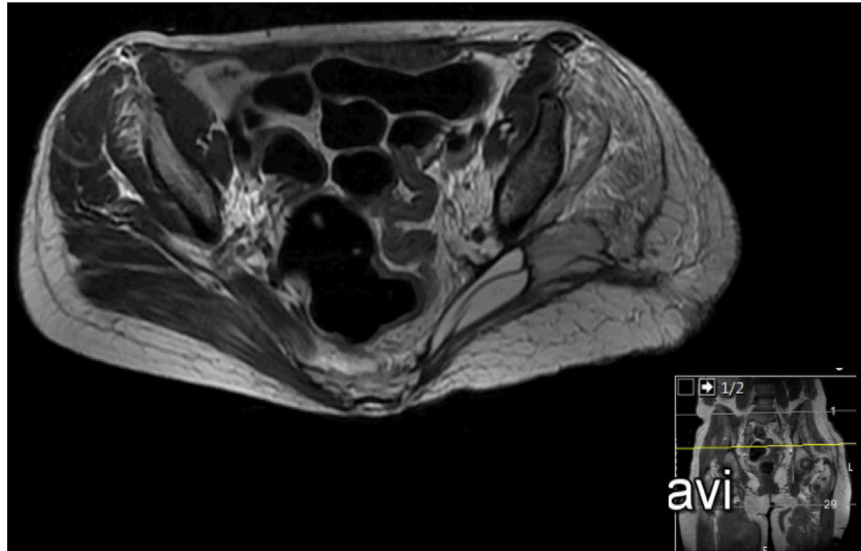


Figura 4 – Corte axial de RMN da bacia ponderada em T2 no período pós-operatório.

critérios diagnósticos também tem contribuído para a variabilidade descrita na literatura da incidência dessas lesões.³

Os TMBNP ocorrem maioritariamente entre os 20 e os 50 anos, atingem igualmente ambos os gêneros. Nos doentes com neurofibromatose tipo 1 tendem a ocorrer em indivíduos do sexo masculino, em idades mais precoces, e a ter maiores dimensões.¹⁻³

Apresentam-se como tumefações de crescimento progressivo, com vários meses de evolução antes do diagnóstico. A dor é um achado inconsistente. As lesões que se originam dos principais nervos tipicamente originam dor irradiada, défices motores e sensitivos, que raramente precedem a

deteção da tumefação. A associação dos TMBNP com os principais troncos nervosos explica a sua maior incidência nas regiões proximais dos membros e o tronco (nervo ciático, plexo braquial e sacrado).³

Histologicamente são compostos por células fusiformes hiper cromáticas dispostas num padrão fasciculado. Os tumores de alto grau normalmente contêm áreas de necrose e aumento da atividade mitótica.^{2,3}

A capacidade de os TMBNP sofrerem diferenciação mesenquimatosa é bem conhecida. O tumor de Triton maligno é uma variante rara com diferenciação rabdomyosarcomatosa, foi descrito pela primeira vez em 1938 por Masson e Martin; é

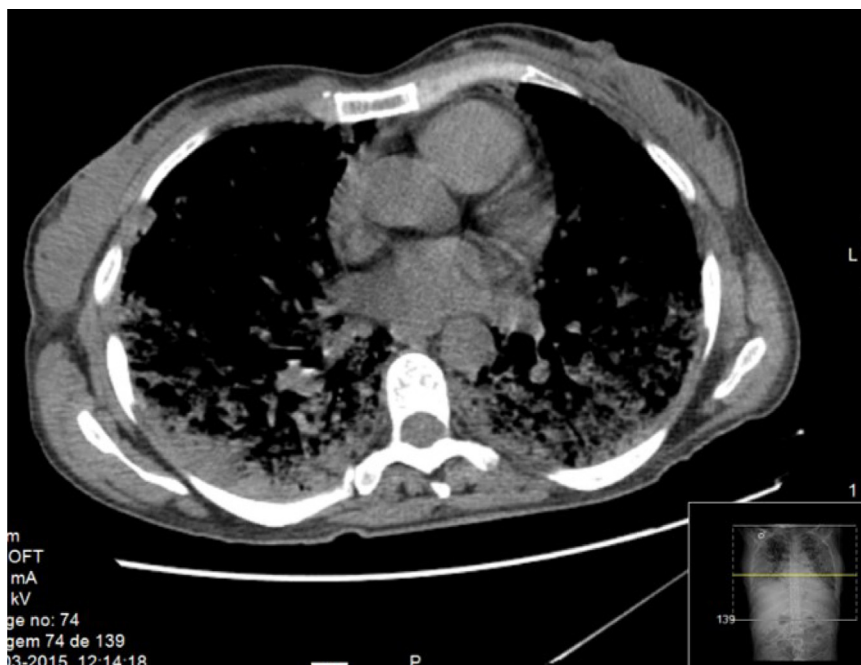

Figura 5 – Corte axial de TAG torácica no período pós-operatório.

composto por um estroma típico dos TMBNP, com rhabdomyoblastos adicionais, que normalmente surgem esféricos e com citoplasma eosinofílico.^{2,3}

Existem poucos casos de tumores de Triton maligno descritos na literatura. Por serem lesões com elevada probabilidade de recidiva local e a distância, o tratamento recomendado é a excisão radical, seguida de radioterapia em alta dose, embora os estudos mais recentes sugiram que a quimioterapia pode erradicar as micrometástases e prolongar a sobrevida.^{1,3} A TAC e a tomografia de emissão de positrões são a melhor escolha para o seguimento para avaliação de recidivas.^{2,3} O prognóstico, embora mau, depende da localização, do grau e das margens cirúrgicas da exérese; a taxa de sobrevida aos cinco anos é de 10%.¹⁻³

O presente caso tem algumas particularidades que podem ter causado um atraso no diagnóstico e o tornaram ainda mais desafiante. Os antecedentes de lombalgia com uma hérnia discal L5-S1 esquerda documentada poderiam perfeitamente explicar os sintomas e levar o seu médico assistente a referenciá-la a uma consulta de ortopedia.

As características distintivas deste caso clínico são a tumefação na nádega esquerda, que pode ter levantado a suspeição clínica de outra causa para a apresentação clínica.

A resseção em bloco do tumor, do nervo ciático e das suas raízes contribuiu para os défices motores e sensitivos no pós-operatório, mas foi um procedimento necessário, dado que o tumor invadia o nervo ciático. A resseção cirúrgica completa e a inexistência de metástases nodulares ou a distância seriam fatores de bom prognóstico. Contudo, esse tipo de tumor tem um prognóstico geralmente mau, o que se veio a verificar neste caso.

Conflitos de interesse

Os autores declaram não haver conflitos de interesse.

REFERÊNCIAS

1. Fanburg-Smith JC. Nerve sheath and neuroectodermal tumors. In: Folpe AL, Inwards CY, editors. *Bone and soft tissue pathology*. Philadelphia: Saunders; 2010, 193-23.8.
2. Goldblum JR, Weiss SW, Folpe AL. Malignant peripheral nerve sheath tumors. In: Enzinger and Weiss's soft tissue tumors. 6 ed. Philadelphia: Elsevier; 2014. p. 855-79.
3. Stasik CJ, Tawfik O. Malignant peripheral nerve sheath tumor with rhabdomyosarcomatous differentiation (malignant triton tumor). *Arch Pathol Lab Med*. 2006;130(12):1878-81.