



## Artigo Original

# Comparação de osteotomias de Puddu com ou sem enxerto ósseo autólogo: estudo clínico prospectivo<sup>☆</sup>



Marcus Ceregatti Passarelli, José Roberto Tonelli Filho, Felipe Augusto Mendes Brizzi, Gustavo Constantino de Campos, Alessandro Rozim Zorzi\* e João Batista de Miranda

Universidade Estadual de Campinas (Unicamp), Departamento de Ortopedia e Traumatologia, Campinas, SP, Brasil

### INFORMAÇÕES SOBRE O ARTIGO

Histórico do artigo:

Recebido em 4 de agosto de 2016

Aceito em 7 de setembro de 2016

On-line em 19 de janeiro de 2017

Palavras-chave:

Joelho

Osteoartrite

Enxerto ósseo

Osteotomia

### R E S U M O

**Objetivos:** Avaliar a hipótese de que o enxerto ósseo autólogo da crista ilíaca não melhora o resultado clínico e não diminui a incidência de complicações em pacientes submetidos à osteotomia de Puddu.

**Métodos:** Foram avaliados 40 pacientes alocados de forma aleatória em dois grupos em um estudo clínico duplo cego entre 2007 e 2010. Um grupo recebeu enxerto ósseo e o outro grupo foi deixado sem preenchimento da osteotomia. O desfecho primário foi a escala clínica da Knee Society (KSS). A medida radiográfica do ângulo anatômico entre o fêmur e a tibia no plano frontal e a progressão da osteoartrite de acordo com a classificação modificada de Ahlback foram usadas como desfechos secundários.

**Resultados:** Não houve diferença da escala KSS no grupo com enxerto ( $64,4 \pm 21,8$ ) e no grupo sem enxerto ( $61,6 \pm 17,3$ ;  $p = 0,309$ ). Não houve diferença do ângulo entre o fêmur e a tibia no plano frontal entre os grupos (com enxerto =  $184 \pm 4,6$  graus; sem enxerto =  $183,4 \pm 5,1$  graus;  $p = 1,0$ ), indica que não há uma perda de correção pela falta do enxerto. Houve pioria da osteoartrite em um número maior de pacientes no grupo com enxerto ( $p = 0,005$ ).

**Conclusão:** O enxerto ósseo autólogo da crista ilíaca não melhorou o resultado clínico e não diminuiu a incidência de complicações em pacientes submetidos à osteotomia de Puddu, fixadas com placa-calço de primeira geração, nas condições deste estudo.

© 2016 Sociedade Brasileira de Ortopedia e Traumatologia. Publicado por Elsevier Editora Ltda. Este é um artigo Open Access sob uma licença CC BY-NC-ND (<http://creativecommons.org/licenses/by-nc-nd/4.0/>).

### Comparison of Puddu osteotomy with or without autologous bone grafting: a prospective clinical trial

### A B S T R A C T

**Objectives:** To test the hypothesis that autologous iliac bone grafts do not enhance clinical results and do not decrease complication rates in patients undergoing medial opening-wedge high tibial osteotomy.

Keywords:

Knee

Osteoarthritis

<sup>☆</sup> Trabalho desenvolvido na Universidade Estadual de Campinas (Unicamp), Departamento de Ortopedia e Traumatologia (DOT), Campinas, SP, Brasil.

\* Autor para correspondência.

E-mail: [alessandrozorzi@uol.com.br](mailto:alessandrozorzi@uol.com.br) (A.R. Zorzi).

<http://dx.doi.org/10.1016/j.rbo.2016.09.011>

0102-3616/© 2016 Sociedade Brasileira de Ortopedia e Traumatologia. Publicado por Elsevier Editora Ltda. Este é um artigo Open Access sob uma licença CC BY-NC-ND (<http://creativecommons.org/licenses/by-nc-nd/4.0/>).

Bone graft  
Osteotomy

**Methods:** Forty patients allocated in a randomized, two-armed, double-blinded clinical trial were evaluated between 2007 and 2010. One group received bone graft, and the other group was left without filling the osteotomy defect. The primary outcome was the Knee Society Score. Radiographic measurement of the frontal anatomical femoral-tibial angle and the progression of osteoarthritis according to the modified Ahlback classification were used as secondary outcomes.

**Results:** There was no difference in KSS scale between the graft group ( $64.4 \pm 21.8$ ) and the graftless group ( $61.6 \pm 17.3$ ;  $p=0.309$ ). There was no difference of angle between the femur and tibia in the frontal plane between the groups (graft =  $184 \pm 4.6$  degrees, graftless =  $183.4 \pm 5.1$  degrees;  $p=1.0$ ), indicating that there is no loss of correction due to the lack of the graft. There was significant aggravation of osteoarthritis in a greater number of patients in a graft group ( $p=0.005$ ).

**Conclusion:** Autologous iliac bone graft does not improve clinical outcomes in medium and long-term follow-up of medial opening-wedge high tibial osteotomy fixed with a first generation Puddu plate in the conditions of this study.

© 2016 Sociedade Brasileira de Ortopedia e Traumatologia. Published by Elsevier Editora Ltda. This is an open access article under the CC BY-NC-ND license (<http://creativecommons.org/licenses/by-nc-nd/4.0/>).

## Introdução

A osteotomia da tíbia proximal com cunha de abertura medial, também conhecida como osteotomia de Puddu, é um procedimento cirúrgico clássico para o tratamento da osteoartrite do joelho, que ficou ofuscado pelo desenvolvimento da artroplastia, mas que tem ressurgido devido ao crescente número de casos de osteoartrite em pacientes jovens e ao surgimento de novas cirurgias, como o transplante de menisco e os preenchimentos da cartilagem, que necessitam de alinhamento mecânico adequado do membro inferior.<sup>1</sup> Em relação às outras técnicas de osteotomia, a abertura medial da tíbia apresenta como vantagens a via de acesso menos mórbida, a possibilidade de fácil ajuste intraoperatório do tamanho da cunha, a preservação do estoque ósseo, a correção mais próxima ao ápice da deformidade e a facilidade de associação com outros procedimentos em um único tempo cirúrgico, como a reconstrução do ligamento cruzado anterior.<sup>1,2</sup>

A principal crítica feita à técnica de abertura medial é a criação de uma fenda no osso esponjoso metafisário, que pode evoluir com complicações da consolidação óssea e a perda de correção pelo colapso da fenda. O uso de enxerto ósseo autólogo da crista ilíaca tem sido preconizado desde os primórdios dessa cirurgia para prevenir essas complicações.<sup>3,4</sup> Por se tratar de um procedimento doloroso e associado a diversas complicações, substitutos ósseos têm sido desenvolvidos para o preenchimento da fenda. Entretanto, o enxerto ósseo autólogo, por suas propriedades de osteogênese, osteoindução e osteocondição, continua a ser o padrão-ouro.<sup>5</sup>

A experiência empírica sugere que, em aberturas de até 10 mm, é possível deixar a fenda sem preenchimento. Para confirmar essa observação, esse grupo fez uma avaliação de curto prazo dos resultados de osteotomias com e sem a adição de enxerto ósseo, o que demonstrou não haver diferença no tempo de consolidação após seis meses de seguimento.<sup>6</sup> Agora, o objetivo deste trabalho é avaliar tardiamente, após seguimento mínimo de quatro anos, o

resultado clínico e radiográfico obtido com ou sem a adição do enxerto.

## Método

### Sujeitos

A amostra deste estudo foi composta por 46 pacientes submetidos à osteotomia de Puddu entre 2007 e 2010, encaminhados para tratamento cirúrgico num hospital de ensino após falha do tratamento conservador.

Critérios de inclusão:

- Osteoartrite isolada do compartimento medial do joelho associada a deformidade em varo;
- Falha do tratamento conservador;
- Varismo duplo secundário a instabilidade crônica das estruturas ligamentares do canto posterolateral;
- Capacidade de ler e compreender o Termo de Consentimento Livre e Esclarecido (TCLE) e concordância em participar da pesquisa.

Critérios de exclusão:

- Doenças inflamatórias sistêmicas;
- Idade acima de 60 anos ou abaixo de 20 anos;
- Alcoolismo;
- Correções planejadas com calços maiores do que 12,5 mm;
- Cirurgias prévias no joelho acometido;
- Infecções prévias no membro acometido;
- Dor nos compartimentos lateral ou anterior do joelho acometido;
- Lesão do menisco lateral;
- Osteoartrite grave do joelho (graus 4 e 5 da classificação de Ahlback).

O estudo foi aprovado pelo Comitê de Ética em Pesquisa (CEP 679/2006) e registrado na plataforma ClinicalTrials.gov (NCT00786942).

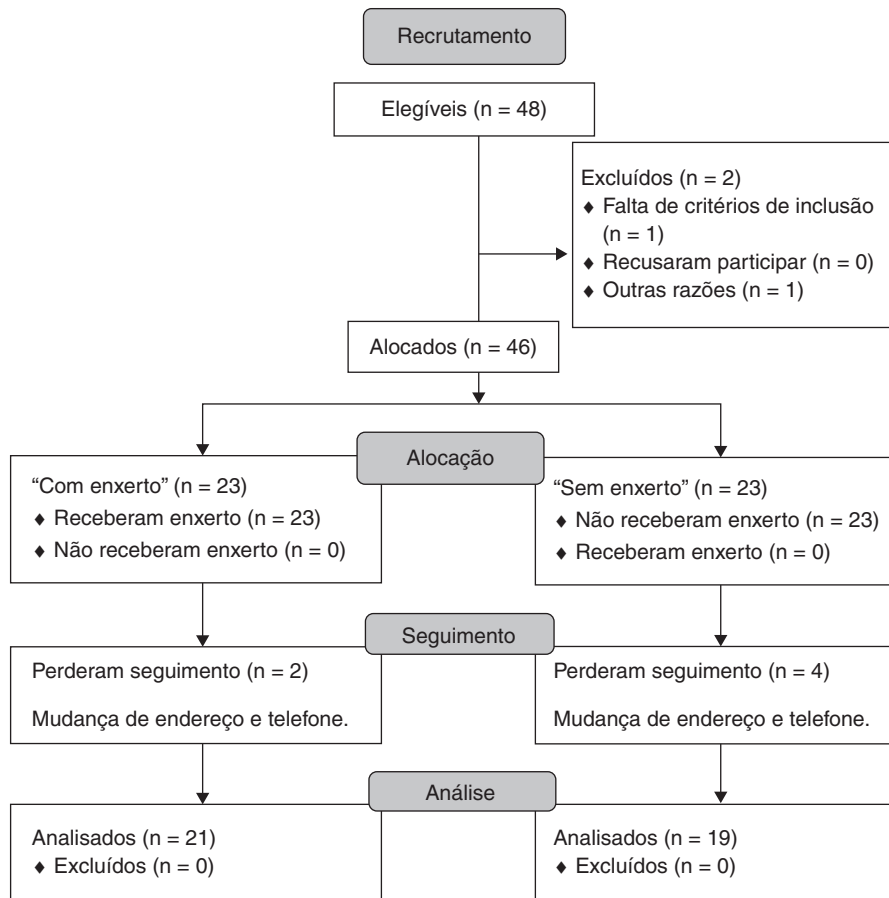


Figura 1 – Fluxograma Consort do estudo.

### Alocação

Foram divididos 46 pacientes de forma aleatória, por um programa de computador ([www.random.org](http://www.random.org)), em dois grupos de 23. Todos foram submetidos ao mesmo procedimento cirúrgico, exceto pela colocação ou não do enxerto ósseo. Após um seguimento mínimo de quatro anos, 40 pacientes foram avaliados (fig. 1).

### Mascaramento

A alocação foi mantida em sigilo através de envelope lacrado, aberto somente após a indução anestésica, por uma enfermeira não ligada ao estudo. Além disso, para garantir o sigilo entre os pacientes e avaliadores (estudo duplo-cego), o enxerto da crista ilíaca foi retirado em todos os pacientes. No grupo “sem enxerto”, o osso foi lacrado em condições estéreis e armazenado em congelador, com a aprovação do CEP.

### Intervenção

A osteotomia valgzante da tibia proximal, com cunha de abertura medial, conhecida em nosso meio como osteotomia de Puddu, é uma técnica clássica e bem estabelecida.<sup>2,3,7</sup> Neste estudo, usamos a fixação com placa-calço de primeira geração.<sup>8,9</sup> Como dito anteriormente, foram criados dois grupos de maneira aleatória. Para manter o mascaramento

e para evitar o viés da pioria clínica pela dor na crista ilíaca, o enxerto foi colhido nos dois grupos. A intervenção deste estudo foi a colocação do enxerto. O grupo controle foi deixado sem enxerto.

### Técnica cirúrgica

Todos os casos foram operados pelo mesmo cirurgião. A descrição detalhada da técnica já foi feita em publicação prévia.<sup>10</sup>

Foi feita, em todos os casos, artroscopia do joelho pelos portais tradicionais, para confirmação da integridade das estruturas do compartimento lateral e para debridamento de corpos livres, fragmentos de menisco e excesso de tecido sinovial do compartimento medial (toailete artroscópica). Nesse momento, uma enfermeira não ligada ao grupo de pesquisa abria o envelope com a indicação da alocação do paciente. Nos casos do grupo “sem enxerto”, o osso era embalado a vácuo em embalagem tripla de poliamida e congelado num laboratório de pesquisa. No fim do procedimento, foi colocado dreno de sucção em todos os casos.

### Pós-operatório

O dreno foi retirado sempre no primeiro dia após a cirurgia. Nenhum tipo de imobilização foi usado e o movimento ativo do membro foi estimulado já no primeiro dia após a cirurgia.

Por isso não usamos profilaxia farmacológica para tromboembolismo venoso. Para padronizar a carga, optou-se por deixar todos os pacientes com carga zero até a oitava semana (par de muletas), iniciou-se o apoio gradual após esse período. Todos os pacientes fizeram o mesmo protocolo de fisioterapia no mesmo serviço no qual foram operados.

Após a alta hospitalar, os sujeitos foram avaliados semanalmente no ambulatório, por dois pesquisadores mantidos cegos em relação à alocação. A avaliação radiográfica foi feita quinzenalmente até o evento consolidação, definido pelos critérios de Solomon e Apley.<sup>11</sup> Após a consolidação, passaram a ser avaliados semestralmente até o segundo ano e depois anualmente.

### Desfechos

O desfecho principal do atual estudo foi o resultado clínico e funcional da osteotomia de Puddu após pelo menos quatro anos de seguimento, medido pela escala KSS (*Knee Society Score*).<sup>12</sup> Essa escala é dividida em duas partes: uma objetiva, que pode variar de zero a cem; outra funcional, que também pode variar de zero a cem.

Outros desfechos usados foram:

- A correção obtida no plano frontal, medida em radiografia de joelho de frente, com apoio monopodálico, através do ângulo formado pelos eixos anatômicos do fêmur e da tibia;<sup>13,14</sup>
- A progressão radiográfica da osteoartrite do joelho pelo método de Ahlback modificado;<sup>15</sup>
- Conversão para artroplastia ou revisão da osteotomia.

### Estatística

Para o cálculo do tamanho da amostra, consideramos uma diferença clínica significativa entre as médias dos dois grupos de 20 pontos, com poder de 80% e significância com alfa menor que 5%.

Os dados foram apresentados como média e desvio padrão (DP) para as variáveis contínuas ou como frequência absoluta para as categóricas. Todos os valores p relatados são bicaudais. O nível de significância foi fixado em 0,05. O teste de Kolmogorov-Smirnov foi aplicado para determinar se os dados seguiam a distribuição normal. A comparação entre as variáveis contínuas foi feita com o teste t de Student para amostras independentes, quando os pressupostos paramétricos puderam ser cumpridos. Caso contrário, com o teste de Mann-Whitney. Entre as variáveis categóricas, foi aplicado o teste qui-quadrado de Pearson ou o teste de Fisher.

Todas as análises foram feitas com o software IBM SPSS Statistics, (versão 22.0 Armonk, NY: IBM Corp.).

### Resultados

Foram divididos 46 pacientes em dois grupos de 23, no início do estudo, para as cirurgias; 40 estavam disponíveis agora para esta avaliação tardia; 21 do grupo com enxerto ósseo e 19 do grupo sem enxerto. Seis pacientes não foram localizados. Nenhum paciente foi convertido em artroplastia total do

**Tabela 1 – Dados demográficos dos sujeitos da pesquisa**

	Com enxerto n = 21	Sem enxerto n = 19	p
Idade (anos)	49,7 ± 9,5	49,1 ± 9,2	0,801
IMC	29,0 ± 4,9	28,2 ± 6,6	0,204
Seguimento (meses)	74,3 ± 14,4	70,6 ± 11,8	0,688
Placa-calço (mm)	10,3 ± 2,5	9,8 ± 2,0	0,607
Lesão ligamentar	12	10	0,328
Tabagistas	5	11	0,028 <sup>a</sup>

IMC, índice de massa corporal.  
<sup>a</sup> Significativo.

**Tabela 2 – Resultado da avaliação clínica pelas escalas KS objetiva e funcional**

	Com enxerto n = 21	Sem enxerto n = 19	p
KS objetiva pré	48,9 ± 11,2	49,5 ± 11,6	0,830
KS objetiva pós	64,4 ± 21,8	61,6 ± 17,3	0,309
KS funcional pré	57,1 ± 16,5	59 ± 24,47	0,376
KS funcional pós	74,8 ± 20,8	76,8 ± 29,4	0,374

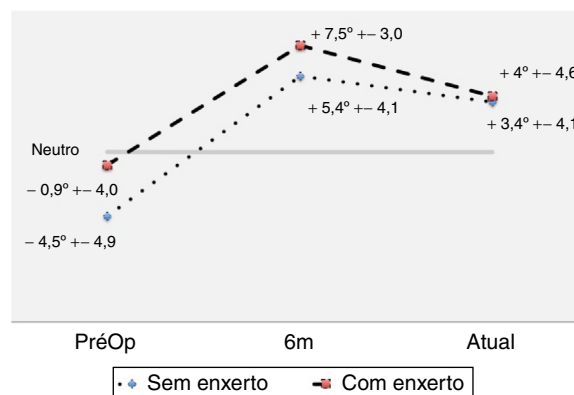
KS, *Knee Score*.

joelho até o momento. Dados demográficos não mostraram diferenças entre os grupos quanto à maioria das possíveis variáveis, como idade, índice de massa corporal (IMC), tamanho da cunha da placa-calço usada para fazer a correção, presença de lesões ligamentares associadas. Houve um maior número de tabagistas no grupo “sem enxerto” (tabela 1).

O desfecho primário, a escala KS objetiva, não apresentou diferença entre os grupos (tabela 2). A escala KS funcional também não apresentou diferença entre os grupos.

O alinhamento do membro no plano frontal foi medido pelo ângulo femorotibial (FT), em radiografias com apoio. Os resultados estão ilustrados na figura 2. Não houve diferença na incidência de perda de correção no grupo sem enxerto, como evidenciam os valores obtidos no seguimento final (p = 1,0).

A tabela 3 mostra a evolução radiográfica da osteoartrite, de acordo com a classificação de Ahlback modificada. O grupo “com enxerto” apresentou uma pioria significativa após a cirurgia (p = 0,005).



**Figura 2 – Progressão do ângulo formado pelos eixos anatômicos do fêmur e da tibia em radiografias com apoio no plano frontal.**

**Tabela 3 – Progressão radiográfica da osteoartrite de acordo com a classificação de Ahlback modificada**

Grau	Com enxerto n = 21	Sem enxerto n = 19	p
<i>Ahlback pré</i>			
1	1	3	0,504
2	7	6	
3	13	10	
<i>Ahlback pós</i>			
1	1	0	0,005 <sup>a</sup>
2	0	5	
3	9	13	
4	9	1	
5	2	0	

<sup>a</sup> Significativo.

Nenhum caso foi submetido a artroplastia ou osteotomia de revisão.

## Discussão

O resultado deste estudo mostrou que a adição de enxerto ósseo autólogo da crista ilíaca não melhorou o resultado clínico tardio das osteotomias de Puddu e não aumentou o risco de complicações, como a perda de correção e a pioria radiográfica da osteoartrite do joelho, quando feitas correções de até 12,5 mm. Em trabalho anterior,<sup>6</sup> esse grupo já havia demonstrado a falta de benefício da adição desse tipo de enxerto para a consolidação da osteotomia, mas houve dúvida sobre a possibilidade de complicações ou mau resultado num seguimento de longo prazo.

Esse achado é compatível com o raciocínio biológico, porque o osso metafisário, ao contrário do senso comum, não precisa de contato total, caso exista estabilidade rígida.<sup>16</sup> Isso é conseguido pela manutenção da integridade da cortical lateral da tibia, que funciona como um fulcro, de onde ocorre a formação de calo endosteal, que progride para o lado medial da osteotomia.<sup>6,9,17</sup>

Uma revisão sistemática recente, com metanálise, que incluiu 25 estudos, corrobora esse achado.<sup>18</sup> Entretanto, os autores alertam para o fato de somente um desses estudos<sup>6</sup> ter nível de evidência grau 1. Todos os outros 24 são séries de casos ou estudos comparativos não controlados. Portanto, existe a necessidade de mais estudos clínicos de boa qualidade para esclarecimento do assunto.

Em relação à escala KSS, a análise *post hoc* do poder estatístico mostrou que o tamanho da amostra é suficiente para detectar diferenças de 20 pontos entre as médias. Existe controvérsia sobre qual o valor da diferença mínima importante (*Minimal Clinically Important Difference – MCID*) para essa escala. Embora já tenham sido calculadas diferenças pequenas como, 5,9 para a KS objetiva e 6,4 para a KS funcional,<sup>19</sup> outro trabalho refere que o MCID para o KS-FS deve ser de 34,5.<sup>20</sup> Adotamos a MCID como 20 neste estudo de maneira subjetiva, porque consideramos que a justificativa para um procedimento doloroso, como a retirada de enxerto autólogo da crista ilíaca, precisaria de um efeito maior (*effect*

size). Nesta amostra encontramos um coeficiente de Cohen baixo ( $d=0,14$ ). Por isso julgamos que uma amostra maior talvez tivesse algum valor científico, mas sem aplicabilidade clínica.

Em relação à perda de correção, observamos que os dois grupos tiveram perda progressiva da correção obtida com seis meses após a cirurgia, nesse seguimento com mais de quatro anos de duração, mas a perda foi igual nos dois grupos. Como as avaliações foram todas feitas em radiografias com apoio monopodálico, não tiramos as medidas nas radiografias feitas imediatamente após a cirurgia, que precisaram ser feitas sem carga, pela dor e incapacidade de os pacientes apoiarem naquela fase. Dessa forma, não é possível dizer se houve uma perda no período entre a cirurgia e a consolidação. O ângulo de correção no plano frontal, na avaliação final de longo prazo do nosso estudo, é similar ao relatado por outros autores e está dentro do alvo recomendado (três a seis graus de valgo entre os eixos anatômicos do fêmur e da tibia).<sup>21</sup>

Em relação à osteoartrite, é difícil encontrar uma explicação biológica para a progressão mais acentuada no grupo “com enxerto”. Já que a classificação modificada de Ahlback leva em consideração o tamanho do osteófito posterior da tibia na radiografia em perfil, podemos argumentar que o enxerto possa estimular de alguma forma ainda não compreendida o crescimento dos osteófitos, mas não existem dados na literatura que comprovem essa teoria. Outra explicação possível é que alguma variável oculta não controlada neste estudo tenha causado esse fenômeno.

As principais limitações deste estudo foram a inclusão de pacientes com lesões ligamentares crônicas associadas a deformidade em varo do joelho, junto com os pacientes com osteoartrite primária com joelho estável, o que pode interferir com o resultado de escalas clínicas e o tamanho da amostra, que foi calculado para o desfecho consolidação da osteotomia. Entretanto, como as exigências para a indicação da osteotomia de Puddu são muitas, torna-se difícil obter um amostra suficiente caso se restrinjam ainda mais os critérios de inclusão no estudo.

Este estudo fornece respaldo para que, em osteotomias de Puddu com abertura menor ou igual a 12,5 mm não seja usado enxerto ósseo autólogo nem dispendiosos substitutos ósseos.

## Conclusão

O uso de enxerto ósseo autólogo da crista ilíaca, em pacientes com deformidade em varo do joelho, não melhora os resultados clínicos de médio e longo prazo da osteotomia tibial de cunha aberta medial, fixada com placas calço de primeira geração, em correções de até 12,5 mm. Portanto, nessas condições, evitamos seu uso, por tratar-se de procedimento que aumenta a dor e a morbidade do paciente.

## Conflitos de interesse

Os autores declaram não haver conflitos de interesse.



## REFERÊNCIAS

1. Amendola A, Panarella L. High tibial osteotomy for the treatment of unicompartmental arthritis of the knee. *Orthop Clin North Am.* 2005;36(4):497-504.
2. Brinkman J-M, Lobenhoffer P, Agneskirchner JD, Staubli AE, Wymenga AB, van Heerwaarden RJ. Osteotomies around the knee: patient selection, stability of fixation and bone healing in high tibial osteotomies. *J Bone Joint Surg Br.* 2008;90(12):1548-57.
3. Hernigou P, Medevielle D, Debeyre J, Goutallier D. Proximal tibial osteotomy for osteoarthritis with varus deformity. A ten to thirteen-year follow-up study. *J Bone Joint Surg Am.* 1987;69(3):332-54.
4. Noyes FR, Mayfield W, Barber-Westin SD, Albright JC, Heckmann TP. Opening wedge high tibial osteotomy: an operative technique and rehabilitation program to decrease complications and promote early union and function. *Am J Sports Med.* 2006;34(8):1262-73.
5. De Long WG, Einhorn TA, Koval K, McKee M, Smith W, Sanders R, et al. Bone grafts and bone graft substitutes in orthopaedic trauma surgery. A critical analysis. *J Bone Joint Surg Am.* 2007;89(3):649-58.
6. Zorzi AR, da Silva HGPV, Muszkat C, Marques LC, Cliquet A, de Miranda JB. Opening-wedge high tibial osteotomy with and without bone graft. *Artif Org.* 2011;35(3):301-7.
7. Dugdale TW, Noyes FR, Styer D. Preoperative planning for high tibial osteotomy: the effect of lateral tibiofemoral separation and tibiofemoral length. *Clin Orthop Relat Res.* 1992;274(3):248-384.
8. Golovakha ML, Orljanski W, Benedetto KP, Panchenko S, Büchler P, Henle P, et al. Comparison of theoretical fixation stability of three devices employed in medial opening wedge high tibial osteotomy: a finite element analysis. *BMC Musculoskelet Disord.* 2014;15(1):230.
9. Staubli AE, Jacob HA. Evolution of open-wedge high-tibial osteotomy: experience with a special angular stable device for internal fixation without interposition material. *Int Orthop.* 2010;34(2):167-72.
10. Zorzi AR, Imamura TF, Piedade SR, Miranda JB. Osteotomia valgizante da tibia proximal com cunha aberta medial. *Ortopedia e Traumatologia Ilustrada.* 2011;2(3):79-86.
11. Wade R, Richardson J. Outcome in fracture healing: a review. *Injury.* 2001;32(2):109-14.
12. Insall JN, Dorr LD, Scott RD, Scott WN. Rationale of the Knee Society clinical rating system. *Clin Orthop Relat Res.* 1989;(248):13-4.
13. Specogna AV, Birmingham TB, Hunt MA, Jones IC, Jenkyn TR, Fowler PJ, et al. Radiographic measures of knee alignment in patients with varus gonarthrosis: effect of weightbearing status and associations with dynamic joint load. *Am J Sports Med.* 2007;35(1):65-70.
14. Specogna AV, Birmingham TB, DaSilva JJ, Milner JS, Kerr J, Hunt MA, et al. Reliability of lower limb frontal plane alignment measurements using plain radiographs and digitized images. *J Knee Surg.* 2004;17(4):203-10.
15. Keyes GW, Carr AJ, Miller RK, Goodfellow JW. The radiographic classification of medial gonarthrosis. Correlation with operation methods in 200 knees. *Acta Orthop Scand.* 1992;63(5):497-501.
16. Giannoudis PV, Einhorn TA, Marsh D. Fracture healing: the diamond concept. *Injury.* 2007;38 Suppl 4:S3-6.
17. Staubli AE, De Simoni C, Babst R, Lobenhoffer P. TomoFix: a new LCP-concept for open wedge osteotomy of the medial proximal tibia - Early results in 92 cases. *Injury.* 2003;34 Suppl 2:B55-62.
18. Han JH, Kim HJ, Song JG, Yang JH, Bhandare NN, Fernandez AR, et al. Is bone grafting necessary in opening wedge high tibial osteotomy? A meta-analysis of radiological outcomes. *Knee Surg Relat Res.* 2015;27(4):207-20.
19. Lee WC, Kwan YH, Chong HC, Yeo SJ. The minimal clinically important difference for Knee Society Clinical Rating System after total knee arthroplasty for primary osteoarthritis. *Knee Surg Sports Traumatol Arthrosc.* 2016. Epub ahead of print.
20. Jacobs CA, Christensen CP. Correlations between knee society function scores and functional force measures. *Clin Orthop Relat Res.* 2009;467(9):2414-9.
21. Pipino G, Indelli PF, Tigan D, Maffei G, Vaccarisi D. Opening-wedge high tibial osteotomy: a seven- to twelve-year study. *Joints.* 2016;4(1):6-11.