



Relato de Caso

Lesão condral do fêmur tratada com sutura óssea após luxação aguda de patela: um relato de caso [☆]



Camila Maftoum Cavalheiro^{a,*}, Riccardo Gomes Gobbi^a, Betina Bremer Hinckel^a, Marco Kawamura Demange^a, José Ricardo Pécora^a e Gilberto Luis Camanho^b

^a Universidade de São Paulo, Faculdade de Medicina, Hospital das Clínicas, São Paulo, SP, Brasil

^b Universidade de São Paulo, Faculdade de Medicina, Departamento de Ortopedia e Traumatologia, São Paulo, SP, Brasil

INFORMAÇÕES SOBRE O ARTIGO

Histórico do artigo:

Recebido em 25 de fevereiro de 2017

Aceito em 17 de abril de 2017

On-line em 20 de junho de 2017

Palavras-chave:

Fraturas ósseas

Luxação patelar

Ligamentos articulares

Osteocondrite

R E S U M O

A fratura osteocondral após luxação aguda de patela em adolescentes é relativamente comum (até 60% dos casos de luxação patelar), porém pouco diagnosticada. Existem diversos tratamentos propostos para esse tipo de lesão, mas nenhum está bem definido na literatura. Paciente do sexo masculino, 13 anos, com diagnóstico de fratura osteocondral do côndilo femoral lateral, após luxação aguda da patela direita. Foi submetido a tratamento cirúrgico da lesão condral, que consistiu em sutura do fragmento condral ao defeito da cartilagem e, em um segundo tempo, a reconstrução do ligamento patelotibial medial (LPTM) e reconstrução do ligamento patelofemoral medial (LPFM) com enxerto autólogo de flexores. Atualmente o paciente encontra-se com o seguimento de 16 meses de pós-operatório da sutura do fragmento condral e oito meses da reconstrução ligamentar, foi avaliado através de escores funcionais e ressonância magnética com mapeamento de T2. Em casos especiais, pode-se considerar o uso de fixação aguda por sutura óssea direta de um fragmento puramente condral.

© 2018 Sociedade Brasileira de Ortopedia e Traumatologia. Publicado por Elsevier Editora Ltda. Este é um artigo Open Access sob uma licença CC BY-NC-ND (<http://creativecommons.org/licenses/by-nc-nd/4.0/>).

Femoral condyle osteochondral fracture treated with bone suture after acute patellar dislocation: a case report

A B S T R A C T

Osteochondral fracture after acute patellar dislocation in teenagers is relatively common (up to 60% of cases of patellar dislocation), but poorly diagnosed. There are several treatments proposed for this type of injury, but none well defined in the literature.

A male patient, 13 years old, with a diagnosis of osteochondral fracture of the lateral femoral condyle after acute dislocation of the right patella. He underwent surgical treatment of the chondral injury, which consisted of suturing of the chondral fragment to the cartilage

Keywords:

Bone fractures

Patellar dislocation

Articular ligaments

Osteochondritis

[☆] Trabalho desenvolvido na Universidade de São Paulo, Faculdade de Medicina, Hospital das Clínicas, Instituto de Ortopedia e Traumatologia, Grupo de Joelho, São Paulo, SP, Brasil.

* Autor para correspondência.

E-mail: camilamaftoum@yahoo.com.br (C.M. Cavalheiro).

<https://doi.org/10.1016/j.rbo.2017.04.003>

0102-3616/© 2018 Sociedade Brasileira de Ortopedia e Traumatologia. Publicado por Elsevier Editora Ltda. Este é um artigo Open Access sob uma licença CC BY-NC-ND (<http://creativecommons.org/licenses/by-nc-nd/4.0/>).

defect and, in a second approach, reconstruction of the medial patellotibial ligament and medial patellofemoral ligament with autologous flexor graft. Currently, the patient has been followed up for 16 months postoperatively for the suture of the chondral fragment and for 8 months for the ligament reconstruction. He has been evaluated through functional scores and T2 weighted magnetic resonance imaging. Acute fixation through direct bone suturing of a purely chondral fragment can be considered in special situations.

© 2018 Sociedade Brasileira de Ortopedia e Traumatologia. Published by Elsevier Editora Ltda. This is an open access article under the CC BY-NC-ND license (<http://creativecommons.org/licenses/by-nc-nd/4.0/>).

Introdução

A luxação patelofemoral lateral é uma lesão relativamente comum em crianças e adultos jovens e que frequentemente se associa a lesões condrais ou osteocondrais do fêmur e/ou da patela.^{1,2} Essas lesões podem ocorrer em até 60% dos casos³ e normalmente estão localizadas em áreas que não suportam o peso, como a região lateral da tróclea ou do côndilo femoral lateral ou face medial da patela, ocorre por impacção.^{4,5} Menos comumente, podem ocorrer na área de carga do côndilo femoral lateral quando a luxação ocorre com o joelho em flexão.^{1,6}

A lesão com fragmento osteocondral tem diversos tratamentos propostos, como fixação com síntese metálica ou absorvível, transplante osteocondral autólogo e debridamento simples.^{1,7,8} Porém, existem alguns casos raros em que as lesões são apenas cartilaginosas, ou com osso subcondral subjacente mínimo, impede o uso de fixações ósseas. Além da dificuldade técnica de fixação existe um menor potencial de cicatrização da cartilagem com o osso do que cicatrização óssea. Existem poucos casos de sucesso de reintegração do fragmento relatados para esse tipo de lesão.^{2,6,9}

Apresentamos, portanto, um caso de luxação aguda da patela associada a uma fratura predominantemente condral na área de carga do côndilo femoral lateral, fixada com sutura transóssea e bons resultados funcionais. No conhecimento dos autores, esse é o primeiro relato caso de reinserção de fragmento condral extenso com essa técnica de fixação.

Relato de caso

Um menino de 13 anos, sem história clínica progressiva e sem comorbidades, sofreu entorse do joelho esquerdo ao apoiar o membro inferior durante partida de futebol com queda. Referiu deslocamento do joelho e dor intensa. Foi levado ao pronto atendimento, onde, na avaliação inicial, se constataram dor e edema importante do joelho esquerdo e posição fixa em flexão do joelho. Após radiografias iniciais anteroposterior e perfil, que demonstraram um fragmento ósseo articular e sugeriram um diagnóstico de luxação patelofemoral aguda. Foi então encaminhado ao ambulatório de joelho do Hospital das Clínicas para condução do caso.

No exame físico no serviço de referência (três dias após o trauma), o paciente mantinha dor à palpação do joelho, principalmente na região lateral, derrame e ainda uma restrição de movimento (arco de movimento de 20 a 110°),

com um bloqueio para fazer a extensão completa. Teste de apreensão patelar se apresentava positivo. Não havia outras instabilidades ligamentares, o tônus muscular era normal e o mecanismo extensor íntegro. As radiografias evidenciavam esqueleto imaturo sem fechamento fisário e um fragmento ósseo na articulação. Uma tomografia computadorizada do joelho foi feita para avaliação complementar e excluir lesões associadas. Confirmou-se a presença de um fragmento osteocondral proveniente da área de carga do côndilo femoral lateral (fig. 1A), além de observarmos uma inclinação patelar aumentada (29°) e uma displasia troclear grau B de Dejour (fig. 1B).

O membro foi imobilizado com tala gessada inguinomaleolar em extensão máxima para aguardar a intervenção cirúrgica indicada de forma absoluta pelo fragmento osteocondral livre e bloqueio articular.

O paciente foi operado 15 dias após o trauma, em 14 de abril de 2015, com o plano de primeiramente avaliar e tratar a lesão da cartilagem. A via usada foi parapatelar lateral, que permitiu a retirada dos fragmentos destacados e uma boa visualização do leito de fratura. A lesão ocupava quase toda a área de carga do côndilo femoral lateral (fig. 2A) e tinha extensão de 3,0 cm de comprimento por 1,5 cm de largura e profundidade de 0,3 cm (profundidade da cartilagem). Os corpos livres retirados (fig. 2B) tinham diminuto osso subcondral fixado a eles, predominantemente condrais. Pelo tamanho e pela localização do defeito condral, pelo aspecto dos fragmentos saudáveis e pela idade do paciente, optou-se pela redução e fixação da cartilagem destacada no leito de origem.

Foi feito o debridamento das partes moles do leito da fratura. Como cartilagem livre na articulação se torna edemaciada em contato com o líquido sinovial, o fragmento excedia o tamanho da lesão. Assim esse teve de ser cortado para ficar compatível com o leito da lesão. A fixação do fragmento foi feita com pontos transósseos e fio do tipo PDS II (polydioxanone, Ethicon) e sua periferia selada com cola de fibrina (fig. 3).

A correção da instabilidade patelofemoral foi estagiada para um segundo tempo para diminuir risco de rigidez articular, uma vez que a sutura condral exige período prolongado de imobilização.

No pós-operatório, o joelho foi mantido em extensão com uso de imobilizador por quatro semanas e proteção da carga no membro por seis semanas. Após quatro semanas foi iniciada fisioterapia motora para ganho de amplitude de movimento. No terceiro mês pós-operatório, o paciente apresentava uma amplitude de movimento limitada (0 a 60°) e que

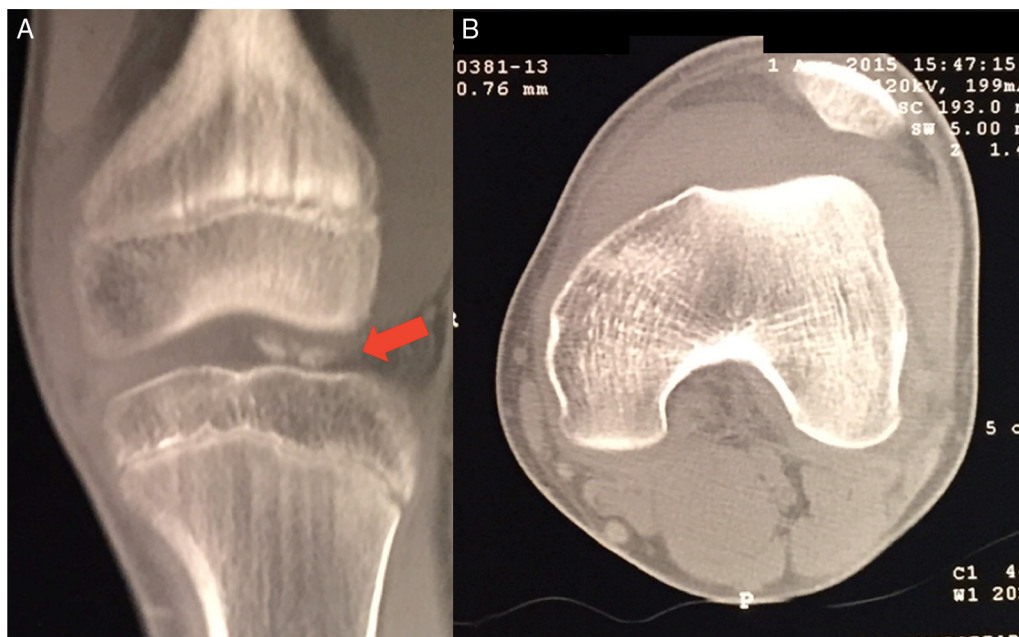

Figura 1 – A, corte coronal, mostra o fragmento ósseo livre na articulação, proveniente do côndilo femoral; B, corte axial evidencia a tróclea rasa e o tilt patelar aumentado.

não progredia mais, apesar de fisioterapia adequada. Foi indicada, portanto, uma liberação articular por via artroscópica e manipulação do joelho.

Antes da cirurgia foi feita uma RNM de controle para verificar a integração do fragmento. O exame revelou uma boa

congruência da superfície articular e sem líquido entre o fragmento e o côndilo femoral, sugeriu integração adequada (fig. 4A e B). Durante o procedimento foram retiradas traves de fibrose do recesso suprapatelar e atingiu-se uma amplitude de movimento de 0 a 140° no intraoperatório. A inspeção da

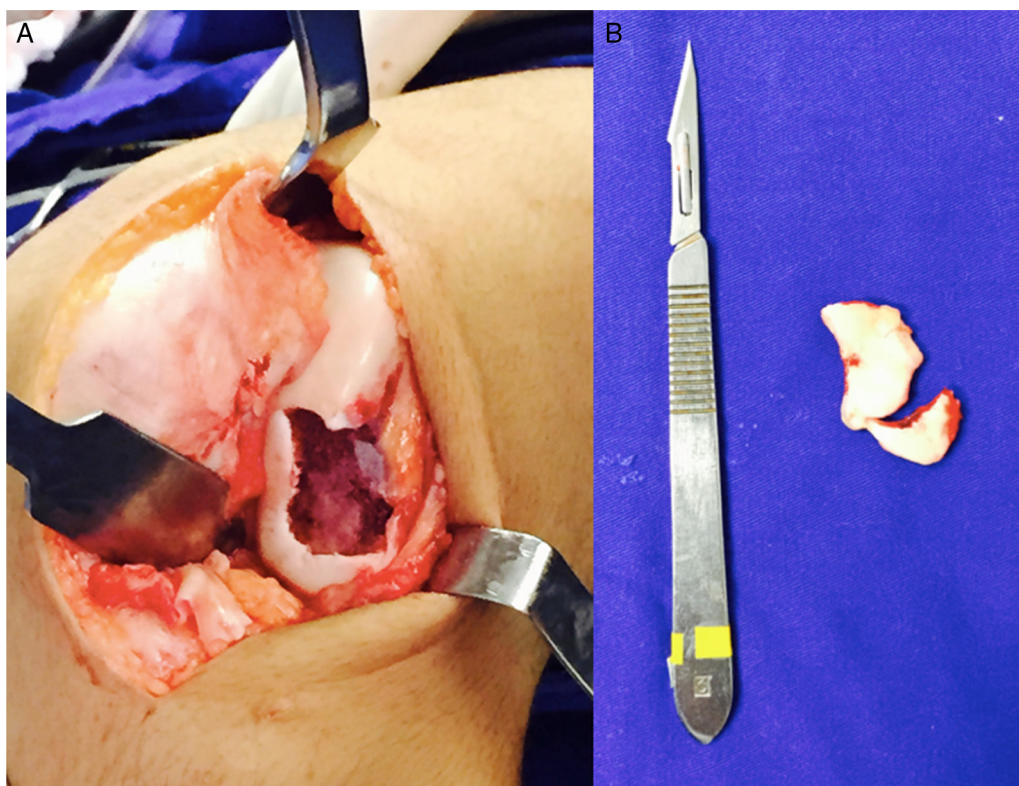


Figura 2 – A, lesão condral em área de carga do côndilo femoral; B, fragmentos osteocondrais com mínima quantidade de osso fixada aos mesmos.

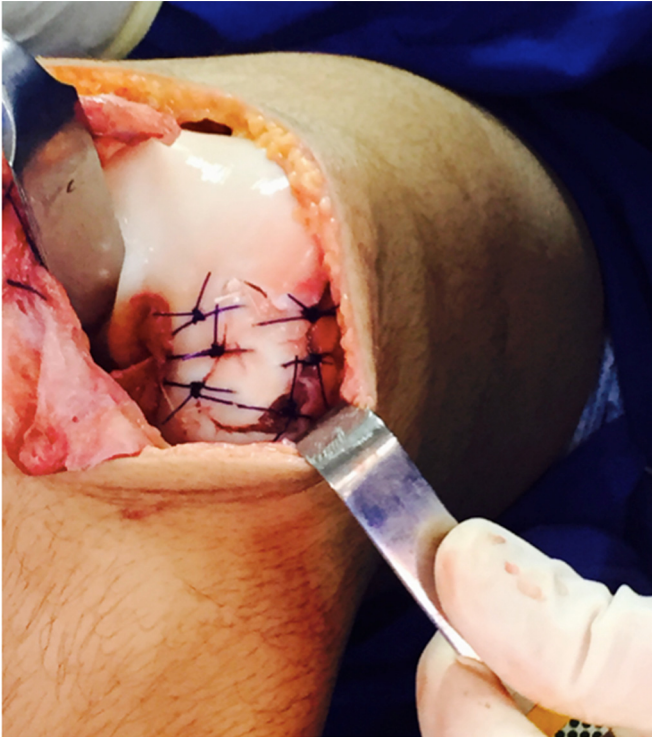

Figura 3 – Resultado final após sutura do fragmento condral.

cartilagem mostrou que a maior parte do fragmento se encontrava estável e congruente com o restante do côndilo. A porção mais anterior da lesão apresentou uma aparência degenerada, com uma área de 1,0 cm². Por estar fora da área de carga, na transição com a tróclea, a lesão remanescente não foi abordada (fig. 4). A fisioterapia motora para ganho de amplitude de movimento e fortalecimento muscular foi iniciada no pós-operatório imediato.

Seis meses após a liberação artroscópica (nove meses após o primeiro procedimento), o paciente não tinha queixas álgicas, não apresentava edema ou crepitação do joelho e tinha uma amplitude de movimento de 0 a 140° ativamente,

porém mantinha queixa de instabilidade patelofemoral. Não relatava outro episódio de luxação, mas apresentava insegurança para fazer atividades com rotação. Ao exame físico, apresentava o sinal do J invertido, apreensão patelar, glide test e tilt patelares anormais, dor à compressão patelar e à contração quadricepsal. Além do exame físico alterado, também apresentava alguns fatores de risco para desenvolver uma instabilidade patelofemoral, tais como: TAGT aumentado de 26 mm; altura patelar de 1,4 pelo índice de Caton-Dechamps; tróclea rasa; e tilt patelar de 30°.

Foi então feita a correção da instabilidade patelofemoral. Como as fises de crescimento ainda estavam abertas, optou-se pela estabilização da articulação sem procedimentos ósseos. Foi proposta a reconstrução dos ligamentos patelofemoral e patelotibial mediais, com enxerto autólogo. A técnica e indicação respeitaram as publicadas previamente pelos autores.¹⁰

Primeiramente foi feita a coleta do enxerto por uma pequena via anteromedial clássica e retirado o tendão do grácil. O acesso à articulação foi feito através de uma via parapatelar medial, pela qual era possível visualizar o local da reinserção condral. A cobertura condral estava restabelecida em cerca de 80% da lesão original, mantinha um defeito condral de cerca de 1,0 cm por 0,5 cm na porção mais anterior do côndilo e fora da área de carga. Como o paciente estava assintomático, optou-se pela não intervenção. A reconstrução ligamentar foi feita com fixação do grácil com auxílio de âncoras na face medial da patela em dois pontos distintos,¹⁰ um para o LPFM e outro para o LPTM. Também com âncoras, fixaram-se as pontas do enxerto no fêmur e na tíbia, respectivamente. Buscou-se o ponto anatômico ideal de cada um deles com auxílio de fluoroscopia¹⁰ (fig. 5). Foi definido o local de fixação de acordo com o descrito por Hinckel et al.,¹⁰ sendo no fêmur o ponto de inserção na epífise distal e na tíbia em um ponto logo acima da fise de crescimento de forma que tivesse 20 a 25° com o tendão patelar. Após o fechamento da ferida, o joelho foi mantido em extensão por 6 semanas com imobilizador, que era retirado para ganho de movimento nas sessões de fisioterapia, sem restrição de carga.

Atualmente, o paciente se encontra com 16 meses da lesão inicial, sem dor ou instabilidade, deambula sem dificuldades,

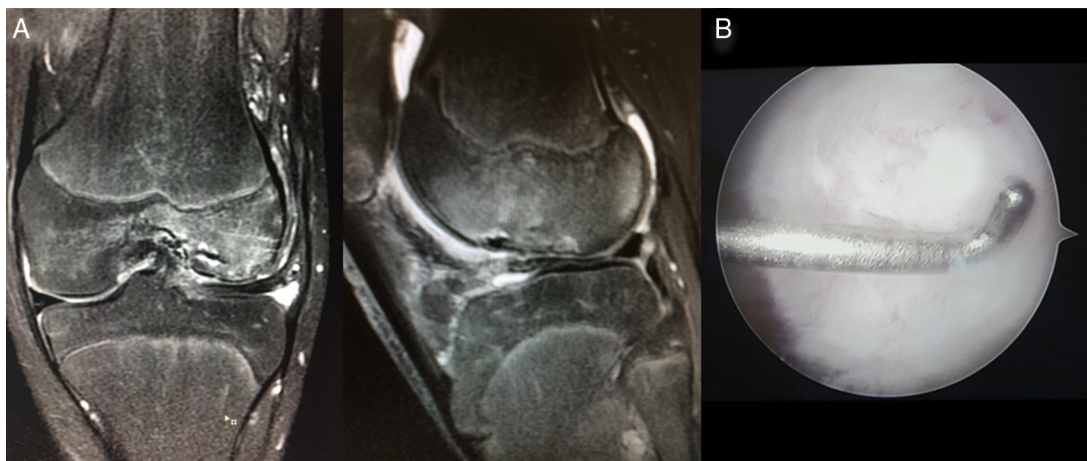


Figura 4 – A, ressonância magnética com boa consolidação radiológica do fragmento suturado; B, aspecto do fragmento na videoartroscopia.

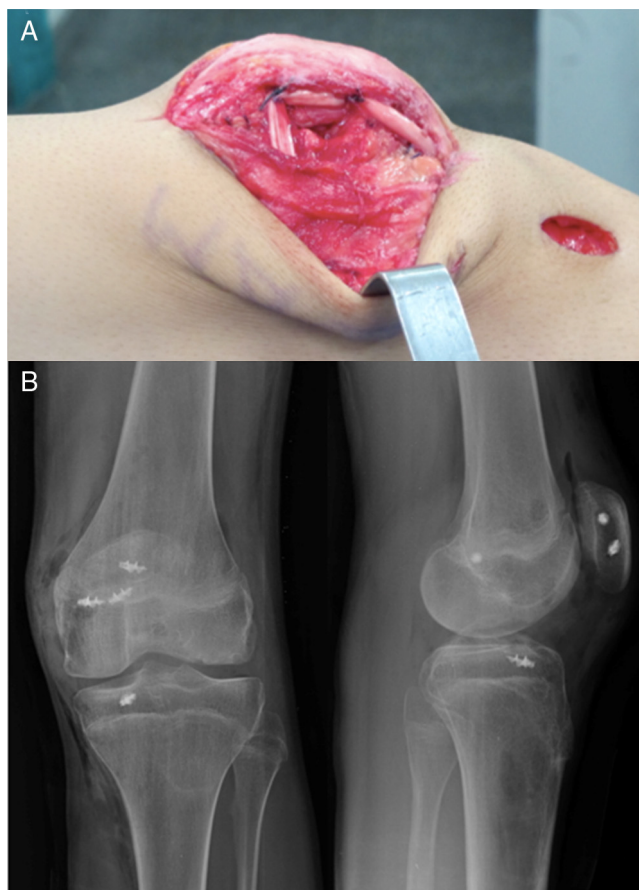


Figura 5 – A, reconstrução dos ligamentos patelofemoral e patelotibial medial; B, radiografia final após a reconstrução ligamentar.

faz todas as atividades diárias, inclusive as atividades esportivas prévias, e com uma amplitude de movimento total (0-140°). Nesse momento foram feitos os escores Kujala e Tegner, apresentaram resultados bastante satisfatórios, melhorou de 55 para 94 e nível 3 para nível 7, respectivamente.

A RNM controle de um ano de pós-operatório mantém a mesma imagem de continuidade condral e sem sinais de necrose ou lise entre a cartilagem suturada e o côndilo (fig. 6).

Discussão

Dentre as indicações para tratamento cirúrgico de uma primoluxação patelar, a única considerada absoluta é a presença de lesão condral ou osteocondral com fragmento livre articular.¹¹ As lesões são mais frequentemente localizadas na patela e na tróclea.³ Em alguns casos também pode ocorrer na área de carga do côndilo femoral lateral em posições de maior flexão e são três vezes mais frequentes em meninos.⁴

Portanto, ao tratar desses pacientes, o ortopedista precisa estar habituado com cirurgia para instabilidade patelar e também para lesões de cartilagem. Esse é um desafio especialmente em nosso meio, no qual as opções de reparação de defeitos condrais são limitadas. O Brasil atualmente não dispõe de terapias de cultivo celular de forma ampla e

comercialmente disponíveis como transplante autólogo de condrocitos.¹² O transplante alógeno^{13,14} e membranas de colágeno também têm disponibilidade limitada. O instrumental para o transplante osteocondral autólogo não está disponível na maioria dos centros do Sistema Único de Saúde. E a microfratura, apesar de amplamente disponível e de baixo custo, apresenta resultados insatisfatórios principalmente em lesões mais extensas (> 2 cm²) e na articulação patelofemoral.^{15,16}

Dessa forma, a dificuldade encontrada pelos autores certamente se repete em muitos países ou regiões que por qualquer motivo não têm todo o arsenal de tratamento de lesões condrais disponível. Este relato de caso apresenta uma opção bastante razoável em situações específicas, com baixíssimo custo e sem necessidade de instrumental especial.

Não existem estudos que mostrem resultados de sutura condral direta e nem sobre a integração de cartilagem suturada ao osso subcondral. Em vista disso, só se justifica considerar esse procedimento em situações de alta probabilidade teórica de integração e de maior viabilidade dos condrocitos. Portanto, baseados na própria experiência, os autores acreditam que a sutura direta deve ser considerada em casos que atendam a todos os seguintes critérios:

- lesão condral completa pura ou osteocondral sem apoio ósseo suficiente para fixação rígida tradicional com parafusos;
- localização em área de carga tíbio femoral ou patelofemoral;
- lesão maior de 1 cm²;
- lesão aguda com menos de três semanas de evolução;
- lesão traumática;
- leito para fixação adequado (osso saudável) e aspecto da cartilagem viável;
- pacientes jovens (menos de 20 anos preferencialmente).

Em relação à técnica cirúrgica, a sutura usada deve ser preferencialmente absorvível e com rigidez mantida pelo maior tempo possível. Por esse motivo foi escolhido o fio PDS II (Ethicon), que mantém a resistência por mais tempo do que o Vicryl (Ethicon). A sutura pode ser facilitada com fios de Kirshner delicados para perfuração na periferia da lesão que permita a passagem óssea das agulhas. Os pontos podem ser deixados na superfície condral por serem absorvíveis. A cola de fibrina pode auxiliar na estabilização do fragmento. Os autores sugerem algumas semanas de imobilização por não ser uma fixação tão estável, o que pode aumentar o risco de artrofibrose e de necessidade de manipulações e liberações artroscópicas no seguimento. O período exato deve ser individualizado com base na estabilidade obtida, idade do paciente, confiança no paciente e adesão às recomendações médicas.

Neste caso, os autores também fizeram para o tratamento da instabilidade patelar a reconstrução do LPTM, além da já consagrada reconstrução do (LPFM). Os autores acreditam que a estabilização adicional fornecida pelo LPTM auxilia nos casos de jovens com fises de crescimento abertas com fatores de risco maiores ósseos não passíveis de correção antes do término do crescimento (displasia tróclea, patela alta e ângulo Q aumentado). As opções técnicas descritas usam os tendões quadricipital e patelar como enxertos; ou os tendões flexores. Nesse caso usou-se o tendão grácil, pois como o tendão

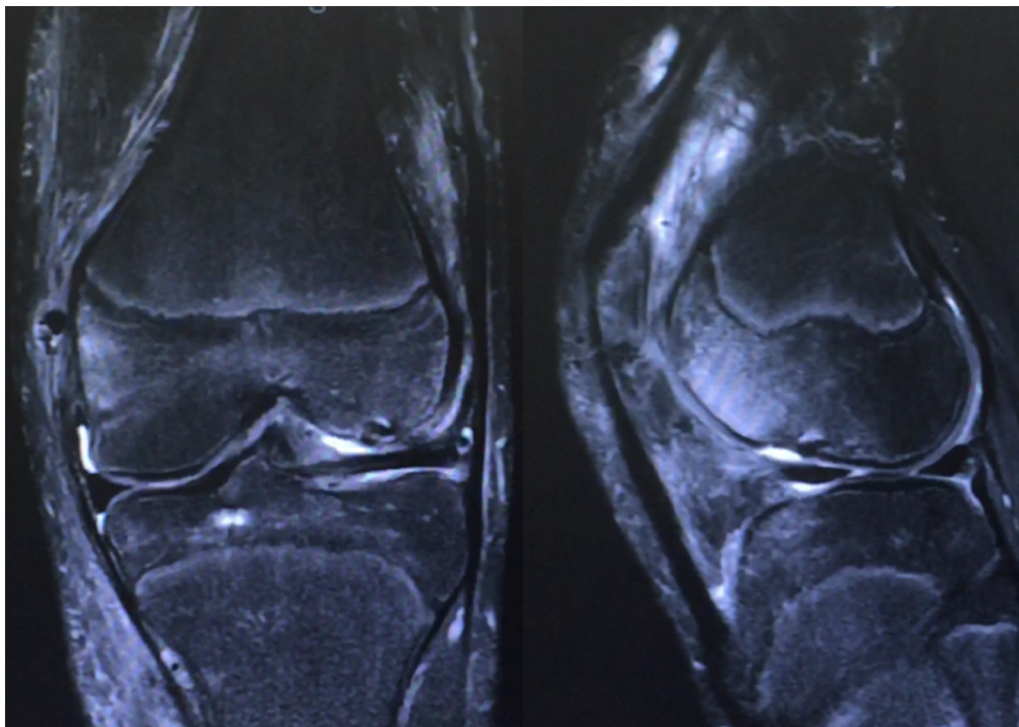


Figura 6 – Ressonância magnética atual, mantém boa integração radiológica do fragmento.

quadricipital já havia sido violado durante a artrotomia prévia, acreditamos que esse teria cicatrizes e não seria adequado. O posicionamento das inserções femoral e tibial, bem como o posicionamento do joelho e tensão para a sua fixação, foram os descritos por Hinckel et al.^{10,17}

Apesar de não ter ocorrido integração total da cartilagem suturada, a área total foi reduzida a uma lesão com melhores opções de tratamento caso seja necessário. Ao se considerar a idade do paciente, reduzir uma lesão de 3 cm de extensão para 1 cm com cartilagem hialina autóloga é muito interessante. A área residual se encontra na transição entre área de carga do côndilo femoral lateral e a tróclea, região pouco sintomática, é até área usada para retirada de cilindros osteocondrais para transplante osteocondral autólogo. Apesar da recomendação ainda ser a fixação rígida com implantes de lesões osteocondrais, a ausência de osso subcondral suficiente neste caso levou os autores a usar a sutura direta.

O excelente resultado funcional do paciente foi motivação para o presente relato e para divulgação de uma opção técnica que pode ser considerada nas situações especiais descritas.

Conclusão

Fixação aguda através de sutura óssea direta de um fragmento puramente condral pode ser considerada em situações especiais, principalmente em pacientes jovens em que se deseja evitar a ressecção do fragmento por falta de opções técnicas para fixação rígida.

Conflitos de interesse

Os autores declaram não haver conflitos de interesse.

REFERÊNCIAS

1. Callewier A, Monsaert A, Lamraski G. Lateral femoral condyle osteochondral fracture combined to patellar dislocation: a case report. *Orthop Traumatol Surg Res.* 2009;95(1):85-8.
2. Morris JK, Weber AE, Morris MS. Adolescent femoral chondral fragment fixation with poly-l-lactic acid chondral darts. *Orthopedics.* 2016;39(2):e362-6.
3. Franzone JM, Vitale MA, Stein BES, Ahmad CS. Is There an association between chronicity of patellar instability and patellofemoral cartilage lesions? an arthroscopic assessment of chondral injury. *J Knee Surg.* 2012;25(5):411-6.
4. Beran MC, Samora WP, Klingele KE. Weight-bearing osteochondral lesions of the lateral femoral condyle following patellar dislocation in adolescent athletes. *Orthopedics.* 2012;35(7):e1033-7.
5. Nomura E, Inoue M, Kurimura M. Chondral and osteochondral injuries associated with acute patellar dislocation. *Arthroscopy.* 2003;19(7):717-21.
6. Chan CM, King J 3rd, Farmer KW. Fixation of chondral fracture of the weight-bearing area of the lateral femoral condyle in an adolescent. *Knee Surg Sports Traumatol Arthrosc.* 2014;22(6):1284-7.
7. Argawala S, Mohrir GS, Mahajan BS. Osteochondral fracture lateral femoral condyle treated with ORIF using Z-Plasty: a modification of Coonse and Adams approach. *Case Rep Orthop.* 2011;95:191-6.
8. Song KS, Min BW, Bae KC, Cho CH, Lee SW, et al. Chondral fracture of the lateral femoral condyle in children with

- different treatment methods. *J Pediatr Orthop B*. 2016;25(1):43-7.
9. Uchida R, Toritsuka Y, Yoneda K, Hamada M, Ohzono K, Horibe S, et al. Chondral fragment of the lateral femoral trochlea of the knee in adolescents. *Knee*. 2012;19(5):719-23.
 10. Hinckel BB, Gobbi RG, Demange MK, Bonadio MB, Pécora JR, Camanho GL, et al. Combined reconstruction of the medial patellofemoral ligament with quadriceps tendon and the medial patellotibial ligament with patellar tendon. *Arthrosc Tech*. 2016;5(1):e79-84.
 11. Arendt EA, Dejour D, Farr J. Patellofemoral instability. *Sports Med Arthrosc*. 2012;20(3):127.
 12. Gobbi RG, Demange MK, Barreto RB, Pécora JR, Rezende MU, Barros Filho TEP, et al. Transplante autólogo de condrocitos: relato de três casos. *Rev Bras Ortop*. 2010;45(4):449-56.
 13. Tirico LEP, Demange MK, Santos LAU, Rezende UM, Helito CP, Gobbi RC, et al. Development of a fresh osteochondral allograft program outside North America. *Cartilage*. 2016;7(3):222-8.
 14. Tirico LEP, Demange MK. O uso do transplante osteocondral a fresco no tratamento das lesões osteocondrais do joelho. *Rev Bras Ortop*. 2012;47(6):694-700.
 15. Gudas R, Gudaite A, Pocius A, Gudiene A, Cekanauskas E, Monastyreckiene E, et al. Ten-year follow-up of a prospective, randomized clinical study of mosaic osteochondral autologous transplantation versus microfracture for the treatment of osteochondral defects in the knee joint of athletes. *Am J Sports Med*. 2012;40(11):2499-508.
 16. Kreuz PC, Steinwachs MR, Erggelet C, Krause SJ, Konrad G, Uhl M, et al. Results after microfracture of full-thickness chondral defects in different compartments in the knee. *Osteoarthritis Cartilage*. 2006;14(11):1119-25.
 17. Hinckel BB, Gobbi RG, Bonadio MB, Demange MK, Pécora JR, Camanho GL, et al. Reconstrução do ligamento patelofemoral medial com tendão quadriceps combinada com patelotibial medial com tendão patelar: experiência inicial. *Rev Bras Ortop*. 2016;51(1):75-82.