


Neurotequeoma intraósseo da mão de um jovem de 16 anos*

Intraosseous Neurothekeoma of the Hand in a 16-year-old Boy

João José Lobato Guimarães Ferreira Cabral¹  Inês Maria Spencer Balacó¹
Cristina Marta da Gama Gomes Alves¹ António Gabriel de Almeida Matos¹

¹ Serviço de Ortopedia Pediátrica, Centro Hospitalar e Universitário de Coimbra, Hospital Pediátrico, Coimbra, Portugal

Endereço para correspondência João José Lobato Guimarães Ferreira Cabral, Serviço de Ortopedia Pediátrica, Centro Hospitalar e Universitário de Coimbra, Hospital Pediátrico, Coimbra 3000-602, Portugal (e-mail: cabral.joao@gmail.com).

Rev Bras Ortop 2020;55(1):125–129.

Resumo

Os tumores dos tecidos moles são raros em idade pediátrica. Descrito pela primeira vez em 1969 como um mixoma da bainha nervosa, o neurotequeoma é uma lesão tumoral benigna com presumível origem na bainha nervosa. Ocorre maioritariamente em crianças do sexo feminino e apresenta-se como uma massa de crescimento lento, subcutânea, assintomática e sem alteração da pigmentação local. Localiza-se predominantemente na cabeça, no pescoço, e nas extremidades dos membros superiores. Os autores apresentam um caso clínico de um jovem de 16 anos do sexo masculino com massa tumoral com origem na bainha nervosa no 4º metacarpo esquerdo, intraóssea e recidivada após ressecção cirúrgica 2 anos antes do estudo. Foi feita ressecção marginal da massa tumoral localizada sobre a região distal do quarto metacarpo e curetagem da falange proximal e preenchimento com enxerto ósseo autólogo corticoesponjoso. O paciente apresentou uma evolução clínica pós-operatória favorável, sem queixas álgicas e sem limitações da mobilidade dos dedos da mão. Radiologicamente, foi observado preenchimento trabecular progressivo da falange proximal do quarto metacarpo. Aos 17 meses de seguimento, o paciente se encontra assintomático e não apresenta quaisquer sinais de recidiva. Com a descrição deste caso, os autores pretendem aumentar a familiaridade com essa rara patologia, seu diagnóstico e tratamento.

Palavras-chave

- ▶ neurotequeoma
- ▶ mão
- ▶ neoplasias de tecidos moles
- ▶ biópsia

Abstract

Soft-tissue tumors are rare in the pediatric population. First described in 1969 as myxoma of the nerve sheath, the neurothekeoma is a benign tumor lesion with presumable origin in the nerve sheath. It occurs mainly in female children and presents as a mass of slow, subcutaneous growth, asymptomatic and without alteration of the local pigmentation. It is predominantly located in the head, neck, and extremities of

* Trabalho feito no Serviço de Ortopedia Pediátrica do Hospital Pediátrico, Centro Hospitalar e Universitário de Coimbra, Portugal. Originalmente Publicado por Elsevier Editora Ltda



Keywords

- ▶ neurothekeoma
- ▶ hand
- ▶ soft tissue neoplasms
- ▶ biopsy

the upper limbs. This report presents the case of a 16-year-old male with a tumor mass originating from the nerve sheath in the 4th left metacarpal, intraosseous, and relapsed after previous surgical resection 2 years before this observation. A marginal resection of the tumor mass was performed on the distal region of the fourth metacarpal, followed by curettage of the proximal phalanx and with structural autologous bone graft. The patient maintained a favorable postoperative clinical evolution, without local pain or range of motion limitation in his fingers. Radiologically, a progressive trabecular filling of the proximal phalanx of the fourth metacarpal was observed. At 17 months of follow-up, the patient is asymptomatic and shows no signs of relapse. The description of this case serves to increase the familiarity with this rare pathology, and aid its diagnosis and treatment.

Introdução

O neurotequeoma é uma neoplasia benigna rara, predominantemente cutânea, com origem presumível na bainha nervosa. Ocorre maioritariamente em crianças do sexo feminino e apresenta-se como uma massa assintomática de crescimento lento, subcutâneo, e sem alteração da pigmentação local. Localiza-se predominantemente na cabeça, no pescoço, e nas extremidades dos membros superiores.^{1,2}

Apresentamos um caso clínico de um jovem de 16 anos do sexo masculino com uma massa tumoral com origem na bainha nervosa cubital do 4º dedo da mão esquerda, intraóssea e recidivada após ressecção cirúrgica prévia 2 anos antes da nossa observação. Com a descrição deste caso, pretendemos aumentar a familiaridade dos médicos com essa patologia rara, e com seu diagnóstico e tratamento.

Caso Clínico

Apresentamos o caso clínico de um jovem de 16 anos, sexo masculino, referenciado ao nosso hospital em 2012 por uma

suspeita de tumor de células gigantes da bainha do tendão flexor do 4º dedo da mão esquerda, recidivado após ressecção marginal havia 2 anos (►Fig. 1).

Nos dois anos que se seguiram, o paciente notou reaparecimento lento e progressivo da tumefação com desconforto e edema ocasional. Não apresentava limitação funcional.

Feito RX de controle ao fim de 2 anos de sintomatologia progressiva, constatou-se uma lesão intraóssea, lítica, septada, com insuflação da cortical, localizada na base da falange proximal do 4º dedo da mão esquerda (►Fig. 2).

Em 2012, já no nosso hospital, ao exame físico, apresentava tumefação da região dorsal da falange proximal do 4º dedo da mão esquerda, sem alterações tróficas cutâneas e dor à palpação local. Não eram aparentes restrições na mobilidade do dedo ou alterações neurovasculares distais.

Na ressonância magnética (RM) feita em 10 de outubro de 2012, observa-se, na vertente posterior dos tendões flexores do 4º dedo, uma lesão tumoral lobulada com epicentro na medula óssea da falange proximal do 4º dedo, hipointensa em T1, hiperintensa e ligeiramente heterogênea nas imagens ponderadas em T2 e densidade de prótons (DP) (►Fig. 3). Essa lesão condicionava insuflação da medula da porção proximal da primeira falange do 4º dedo, com aparente ruptura e erosão da cortical, envolvendo e rodeando os

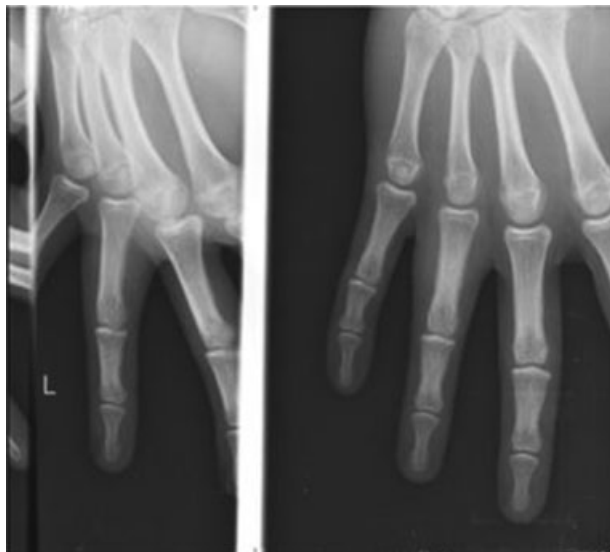

Fig. 1 Controle radiológico no seguimento do hospital de origem, em 2010.

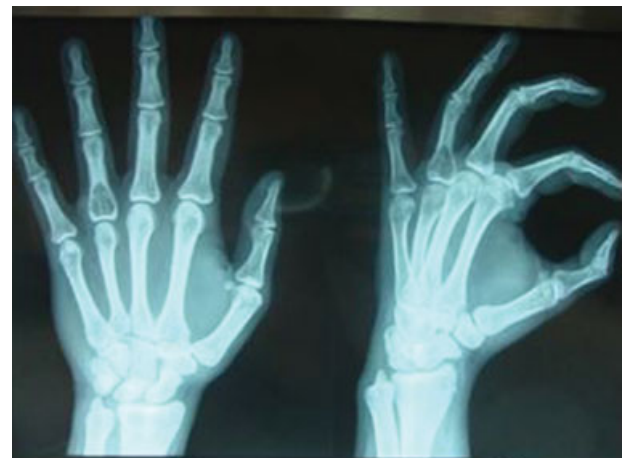

Fig. 2 Lesão intraóssea, lítica, septada, com insuflação da cortical, localizada na base da falange proximal do 4º dedo da mão esquerda.

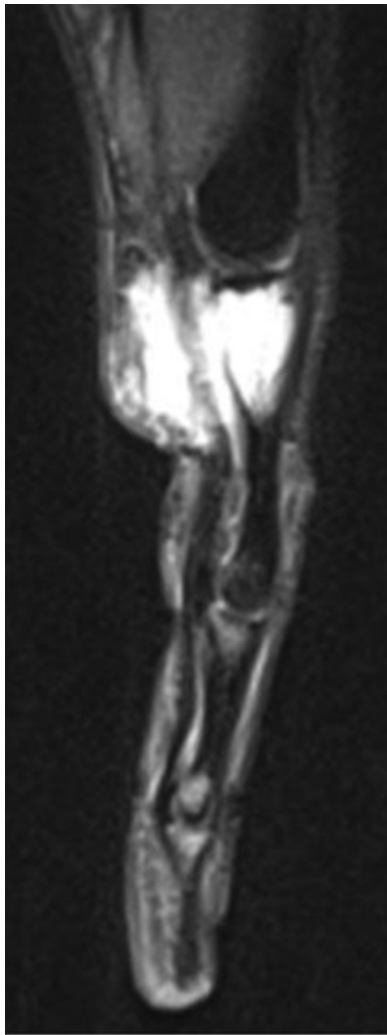

Fig. 3 Ressonância magnética nuclear, T2, invasão tumoral endomedular com extensão aos tecidos moles.

tendões flexores, sobretudo na sua vertente posterior e anterointerna.

Foi feita biópsia intralesional da massa de tecidos moles da região volar e cubital do 4º raio da mão esquerda em 8 de novembro de 2012. O diagnóstico histológico e imuno-histoquímico foi de neurotequeoma.

Em 3 de janeiro de 2013, foi feita ressecção marginal da massa tumoral localizada sobre a região distal do 4º metacarpo (► Fig. 4) e curetagem da falange proximal do 4º raio, que apresentava invasão intraóssea local (► Fig. 5). Efetuou-se preenchimento com enxerto ósseo autólogo corticoesponjoso, colhido do olecrâneo homolateral (► Fig. 6). O paciente foi imobilizado pós-operatoriamente com gesso braquipalmar, que manteve por 3 semanas até a consulta de seguimento.

No exame macroscópico dos fragmentos biopsados, observavam-se formações nodulares constituídas por tecido esbranquiçado e firme. Microscopicamente, as áreas nodular compreendem proliferação de células de núcleo relativamente monomórfico, ovalado, com cromatina fina, mostrando citoplasma eosinófilo de limites mal definidos. Multifocalmente, observou-se agregação celular tipo “glo-

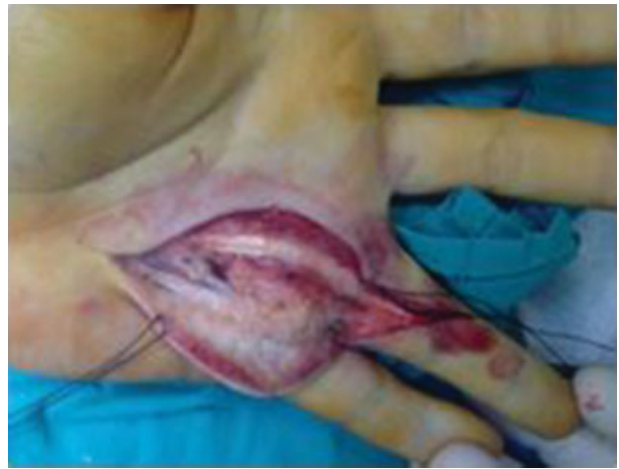

Fig. 4 Invasão tumoral dos tecidos moles rodeando os tendões flexores.

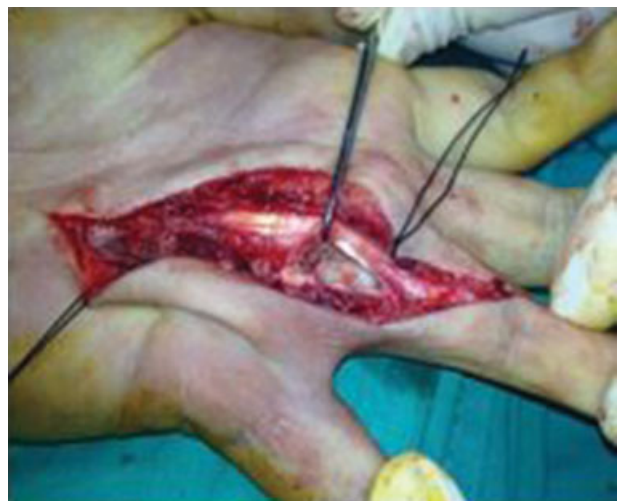

Fig. 5 Lesão tumoral intraóssea com destruição da cortical.

meruloide” centrada por pequeno capilar sanguíneo. A proliferação mostrou ser negativa para o antígeno da membrana epitelial (AME), mas foi fortemente imunorreativa para a proteína S100 (► Fig. 7). Tratava-se, portanto, de uma proliferação neoplásica de tecidos moles com diferenciação Schwânica com características histomorfológicas celulares e de estrutura que a enquadravam num neurotequeoma.

O paciente manteve uma evolução clínica pós-operatória favorável, sem queixas álgicas e sem limitações da mobilidade dos dedos da mão. Em nível radiológico observou-se preenchimento trabecular progressivo da falange proximal do 4º dedo da mão (► Fig. 8).

Aos 17 meses de seguimento, o paciente encontra-se assintomático e não apresenta quaisquer sinais de recidiva.

Discussão

Os tumores dos tecidos moles são raros em idade pediátrica. Descrito pela primeira vez por Harkin e Reed em 1969³ como mixoma da bainha nervosa, o neurotequeoma é uma lesão

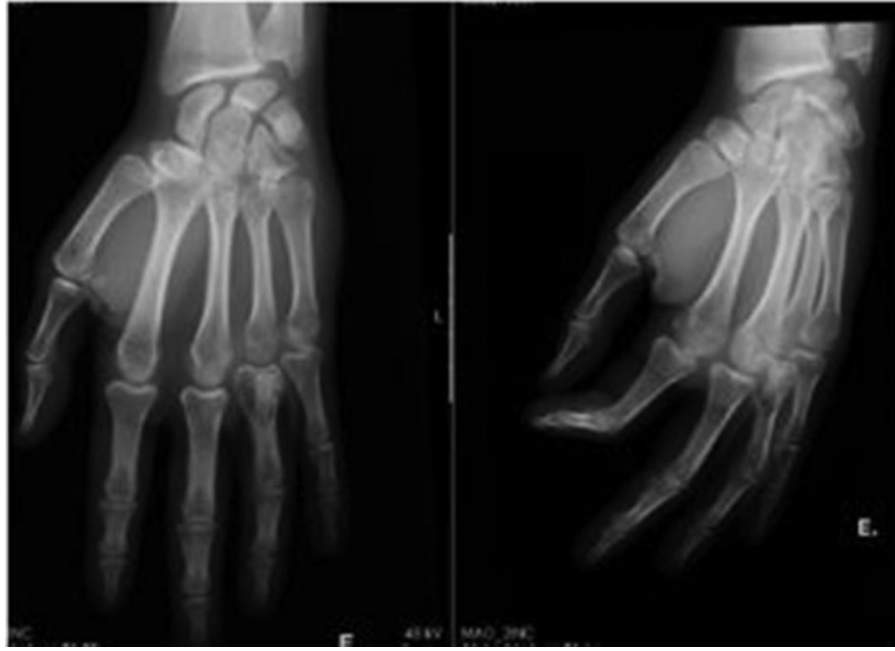

Fig. 6 Raio-X pós-operatório com visualização do enxerto ósseo autólogo corticoesponjoso.

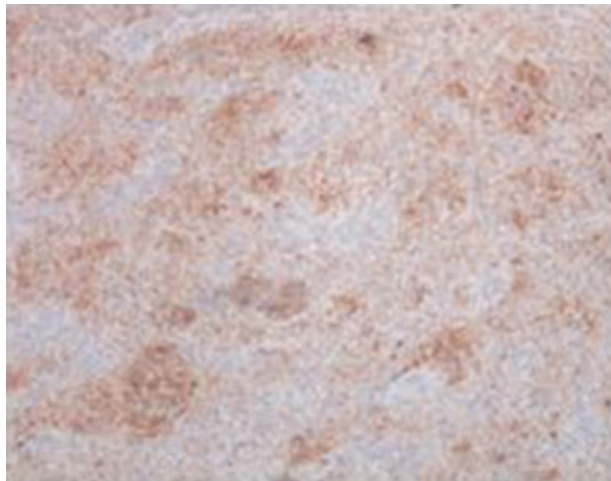

Fig. 7 Fotomicrografia do neurotequeoma com coloração imuno-histoquímica para proteína S100 (100 ×).

tumoral benigna com presumível origem na bainha nervosa. O termo neurotequeoma foi descrito por Gallager e Helwing em 1980 (do grego: theke – bainha) para conotar a aparência histológica em ninho.² Apesar das suas características serem sobreponíveis a outros tumores do tecido nervoso, como Schwannoma ou neurofibroma, é uma entidade clinicopatológica distinta.⁴

As variações histológicas permitem a classificação em neurotequeoma mixoide, celular, e misto, depende da quantidade de tecido mixoide e celular presente. São tumores não capsulares compostos por múltiplos nódulos celulares separados por bandas finas de colágeno. Ocasionalmente estão presentes células multinucleadas gigantes.^{1,4}

A origem parenquimatosa do neurotequeoma permanece presumível. Por diferenciação neuronal – apresenta áreas mixoides semelhantes ao clássico neurotequeoma mixoide.

Por diferenciação de músculo liso – variante miofibroblástica ou epiteloide do dermatofibroma representado pelo neurotequeoma celular.

Desde a sua primeira caracterização que se descreve que a célula de origem é a célula de Schwann que inerva os vasos sanguíneos.¹

Um recente marcador imuno-histoquímico permite a diferenciação entre o neurotequeoma mixoide, neurotequeoma melanocítico, e tumores do sistema nervoso – anti-S100A6, anticorpo com grande sensibilidade para o neurotequeoma.⁴

O neurotequeoma, que tem mais frequentemente uma apresentação dérmica, faz diagnóstico diferencial, em idade pediátrica, com tumores histiocíticos de origem fibromatosa, linfocítica, melanocítica, e neural.⁵

O tratamento indicado é ressecção cirúrgica, completa, da lesão e parece ser o tratamento definitivo, sem que cause lesão neurológica.⁶⁻¹⁰

A ressecção incompleta leva a recidiva e invasão local.⁵ Uma vez que os neurotequeomas do tipo mixoide e celular são lesões benignas, não há registros de metastização e esse tipo de lesão não beneficia de radioterapia ou quimioterapia adjuvante.⁵ O seguimento dos pacientes é necessário para detectar recidivas locais, no caso de ressecções incompletas.

O diagnóstico diferencial do neurotequeoma deverá englobar¹:

Quistos epidermóides, dermatofibromas, tumores de músculo liso, tumores fibro-histiocíticos, lipomas;

Melanomas, que podem ser de difícil distinção histológica com o neurotequeoma celular (os tumores melanocíticos são positivos para S100, enquanto que os neurotequeomas celulares são negativos para o S100);

Schwannomas, semelhantes ao neurotequeoma do tipo mixoide; meningiomas, neurofibroma mixoide espinhal.

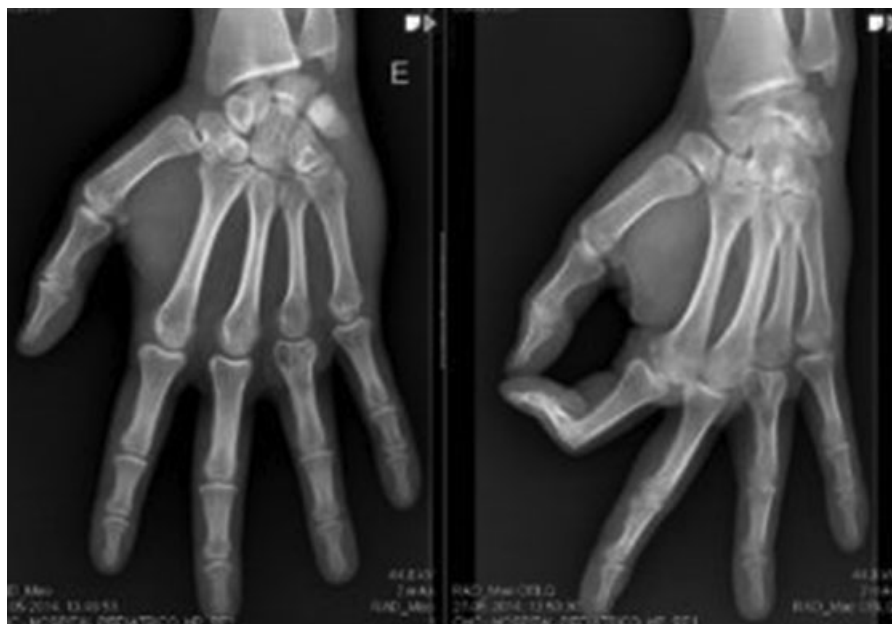

Fig. 8 Controle após 17 meses de pós-operatório.

Conclusão

Este é o primeiro caso descrito de um neurotequeoma intraósseo expansivo e destrutivo do 4º raio de uma mão. A excisão completa da lesão é curativa.

Conflito de Interesses

Os autores declaram não haver conflito de interesses.

Referências

- 1 Iacob G, Tene S, Iuga M, Simion G. A very rare, petro-clival, neurothekeoma tumor. Case Report. Romanian Neurosurg. 2015;29(03):239-246
- 2 Gallager RL, Helwig EB. Neurothekeoma—a benign cutaneous tumor of neural origin. Am J Clin Pathol 1980;74(06):759-764
- 3 Harkin JC, Reed RJ. Tumors of the peripheral nervous system. Atlas of Tumor Pathology. Washington, D. C: Armed Forces Institute of Pathology; 1969
- 4 Laskin WB, Fetsch JF, Miettinen M. The “neurothekeoma”: immunohistochemical analysis distinguishes the true nerve sheath myxoma from its mimics. Hum Pathol 2000;31(10): 1230-1241
- 5 Ding YI, Zou F, Peng W, et al. A giant neurothekeoma of the left shoulder blade: A case report. Oncol Lett 2016;11(02): 1130-1134
- 6 Uygur S, Ayhan S, Kandal S, Gureli M, Uluoglu O. Giant neurothekeoma in the forearm of an infant. J Plast Reconstr Aesthet Surg 2009;62(08):e259-e262
- 7 Bhaskar AR, Kanvinde R. Neurothekeoma of the hand. J Hand Surg [Br] 1999;24(05):631-633
- 8 Blumberg AK, Kay S, Adelaar RS. Nerve sheath myxoma of digital nerve. Cancer 1989;63(06):1215-1218
- 9 Donofrio V, Passeretti U, Russo S, Boscaino A, De Rosa G. Neurothekeoma of the thumb. A case report. Tumori 1988;74(06): 751-754
- 10 Kaltman J, Best S, Kaltman S, Lopez E, Velez I. Intraosseous neurothekeoma of the mandible: a rare occurrence. Inter J of Oral Maxil Pathol. 2012;3(01):13-17