







Osteonecrose da cabeça femoral: Artigo de atualização

Osteonecrosis of the Femoral Head: Update Article

Helder de Souza Miyahara¹ Lucas Verissimo Ranzoni¹ Leandro Ejnisman¹
José Ricardo Negreiros Vicente¹ Alberto Tesconi Croci¹ Henrique Melo de Campos Gurgel¹

¹Grupo de Quadril, Instituto de Ortopedia e Traumatologia, Hospital das Clínicas, Faculdade de Medicina, Universidade de São Paulo (HCFMUSP), São Paulo, SP, Brasil

Endereço para correspondência Helder de Souza Miyahara, Médico Assistente, Instituto de Ortopedia e Traumatologia, Hospital das Clínicas, Faculdade de Medicina, Universidade de São Paulo (HCFMUSP), Rua Ovídio Pires de Campos, 333, São Paulo, SP, 05403-010, Brasil (e-mail: helder_miyahara@hotmail.com).

Rev Bras Ortop 2022;57(3):351–359.

Resumo

Entre as patologias que acometem a articulação coxofemoral, a osteonecrose da cabeça femoral (ONCF) é provavelmente a mais intrigante e desafiadora. Consiste em uma doença multifatorial, com um espectro muito variável em sua apresentação clínica. Tem efeito devastador, devido a quadros dolorosos incapacitantes tanto para atividades habituais quanto esportivas. Dada a gama enorme de fatores de risco, tais como uso prolongado de corticoides (principalmente em casos de doenças reumatológicas), sequelas de trauma, anemia falciforme, HIV, etilismo, tabagismo, discrasias sanguíneas, e várias outras doenças que comprometem a irrigação sanguínea da cabeça femoral, a ONCF tem apresentação clínica e prognósticos bem variados, o que dificulta a determinação de um tratamento específico, especialmente em casos nos quais ainda não houve acometimento condral e a articulação do quadril ainda se mantém preservada, sendo estes os principais fatores encontrados na literatura que determinam as classificações desta patologia. No leque de tratamentos, encontramos diversas opções para os casos em que se tenta salvar a articulação: tratamento conservador, descompressão simples e/ou associada a algum tipo de tratamento adjuvante (enxertia homóloga, enxertia sintética, enxertos vascularizados, parafusos de tântalo, e injeção de aspirado de medula óssea), e, para casos nos quais já há fratura subcondral e/ou colapso da cabeça femoral e/ou diminuição do espaço articular, reserva-se, comumente, a realização de osteotomias femorais ou artroplastia total do quadril.

Palavras-chave

- ▶ cabeça do fêmur/anormalidades
- ▶ osteonecrose
- ▶ descompressão do quadril
- ▶ prótese de quadril
- ▶ enxerto

Abstract

Among the pathologies that affect the hip joint, osteonecrosis of the femoral head (ONFH) is probably the most intriguing and challenging. It consists of a multifactorial disease with a highly-variable spectrum in its clinical presentation. It has a devastating effect, due to disabling painful conditions, both for usual activities and sports. Given the huge range of risk factors, such as prolonged use of corticosteroids (especially in cases of rheumatologic diseases), trauma sequelae, sickle cell anemia, HIV, alcoholism,

Trabalho desenvolvido no Instituto de Ortopedia e Traumatologia, Hospital das Clínicas, Faculdade de Medicina, Universidade de São Paulo (HCFMUSP), São Paulo, SP, Brasil.

recebido
27 de Novembro de 2020
Aceito, após revisão
18 de Maio de 2021

DOI <https://doi.org/10.1055/s-0041-1736308>.
ISSN 0102-3616.

© 2022. Sociedade Brasileira de Ortopedia e Traumatologia. All rights reserved.
This is an open access article published by Thieme under the terms of the Creative Commons Attribution-NonDerivative-NonCommercial-License, permitting copying and reproduction so long as the original work is given appropriate credit. Contents may not be used for commercial purposes, or adapted, remixed, transformed or built upon. (<https://creativecommons.org/licenses/by-nc-nd/4.0/>)
Thieme Revinter Publicações Ltda., Rua do Matoso 170, Rio de Janeiro, RJ, CEP 20270-135, Brazil

Keywords

- ▶ femur head/abnormalities
- ▶ osteonecrosis
- ▶ hip decompression
- ▶ hip prosthesis
- ▶ graft

smoking, blood dyscrasias, and several other diseases that compromise the blood supply to the femoral head, ONFH has a varied clinical presentation and prognosis, which makes it difficult to determine a specific treatment, especially in cases in which chondral involvement has not yet occurred and the hip joint is still preserved. These are the main factors found in the literature that determine the classifications of this pathology. The range of treatments includes several options for cases in which an attempt is made to save the joint: conservative treatment, traditional decompression and/or combined with some type of adjuvant treatment (homologous grafting, synthetic grafting, vascularized grafts, tantalum screws, and bone marrow aspirate injection), and, for cases in which there is already a subchondral fracture and/or collapse of the femoral head and/or a reduction in the joint space, femoral osteotomies or total hip arthroplasty are commonly performed.

Introdução

A osteonecrose da cabeça femoral (ONCF) normalmente acomete pacientes jovens, entre a terceira e quinta décadas de vida.¹ O quadro clínico inicial normalmente tem caráter insidioso, com o paciente relatando dor de padrão articular (inguinal, na região da virilha) associada ou não a atividades esportivas, com eventual aumento súbito do quadro álgico, provavelmente relacionado à fase de maior isquemia e aumento do edema ósseo do fêmur proximal,² que pode evoluir posteriormente para um padrão de melhora ao longo de alguns meses. Ocasionalmente, o paciente pode ter queixas não relacionadas à articulação coxofemoral, tais como dor lombar, na região peritrocantérica, ou nos joelhos. Vale salientar que, durante a anamnese, é de suma importância perguntar sobre doenças prévias, tratamentos medicamentosos, e hábitos e vícios que possam estar relacionados à ONCF.

Em alguns casos, os pacientes são inicialmente assintomáticos, e recebem o diagnóstico da lesão da ONCF como um achado de exame solicitado por outra queixa. Nos casos mais avançados, em que há alterações degenerativas (lesão de cartilagem, achatamento da cabeça femoral, diminuição do espaço articular) e artrose secundária, as queixas de dor e limitação funcional são mais importantes, e o quadro clínico se assemelha a um caso de coxartrose primária.

A ONCF tem como etiologia uma vasta série de patologias que levam ao comprometimento da circulação microvascular da cabeça femoral,^{3,4} seja por interrupção mecânica vascular, como em fraturas da cabeça femoral, fraturas de colo (especialmente as fraturas de colo desviadas – Garden III ou IV –, cujas sínteses são mantidas⁵), ou luxação da articulação coxo femoral, em que há lesão da artéria circunflexa femoral medial;⁶ oclusão intravascular, como nas discrasias sanguíneas (anemia falciforme, provavelmente a condição hematológica com mais rápida evolução clínica,^{7,8} hemofilia, que causa repetidas hemorragias intraósseas, doença de von Willebrand, mutação do fator V de Leiden, deficiência de proteínas C e S, e policitemia vera⁹); compressão extravascular, por acúmulo de gordura na medula óssea, como com o uso de corticosteroides,^{10,11} em que pode acontecer uma

substituição de células pluripotentes por células adiposas, alteração da homeostase óssea, e dano aos osteócitos; e abuso de álcool.^{12,13} Quanto ao uso de corticosteroides e o abuso de álcool comprovou-se que dependem da dose, com aumento do risco com o uso de mais de 20mg por dia de corticoides, e aumento de risco de quase 18 vezes com a ingestão de mais de 1.000 mL por semana de álcool.

Outras patologias menos comuns,¹⁴⁻¹⁹ como doença de Gaucher, doença de Caisson, disbarismo por mergulhos em águas profundas, assim como HIV, radioterapia, gravidez, tabagismo e gota também podem levar a ONCF. Um estudo recente demonstrou que, em casos idiopáticos, alterações acetabulares com menor cobertura da cabeça femoral podem estar relacionadas à ONCF.²⁰

As patologias e fatores mais comuns estão relatados em detalhes na **▶Tabela 1**.

Exames Complementares

A investigação diagnóstica da ONCF normalmente se inicia com uma radiografia simples nas incidências anteroposterior e de perfil do quadril, mas esse exame pode estar inalterado nas fases iniciais da doença. Incidências específicas, como a de perfil de Dunn, Lequesne e Ducroquet podem ser solicitadas, especialmente se houver outras hipóteses diagnósticas.²¹ Nas radiografias simples, os achados podem variar, de imagens inalteradas em estágios bem precoces, passando por esclerose da cabeça femoral, até a presença de fratura subcondral (sinal do crescente – radioluscência na área subcondral, mais bem observada na incidência de perfil) e eventuais alterações tardias, como colapso da cabeça femoral, diminuição do espaço articular, e alterações degenerativas acetabulares.

Em casos extremamente suspeitos, com quadro clínico típico, doenças prévias e fatores associados à ONCF, com radiografias normais, a complementação da investigação diagnóstica é obrigatória. Atualmente, o exame mais utilizado, com melhor acurácia, e 99% de sensibilidade e especificidade, é a ressonância magnética (RM) do quadril. Além de excelente método diagnóstico, ela determina o tamanho e a localização da lesão, assim como a presença de edema ósseo

Tabela 1 Fatores de risco e doenças mais comuns associadas à osteonecrose da cabeça femoral

- Trauma: fraturas do colo do fêmur, desviadas ou não, luxação traumática do quadril, eventualmente, fraturas inter e subtrocantéricas, lesão por esforço repetitivo, pacientes pediátricos submetidos a osteossíntese intramedular com entrada piriforme
- Corticosteroides
- Etilismo
- Tabagismo
- Hiperlipidemia
- Diabetes
- Pancreatite e esteatonecrose
- Hemoglobinopatias e distúrbios da coagulação: anemia falciforme, hemofilia, doença de Von Willebrand, mutação do fator V de Leiden, deficiência de proteínas C e S, policitemia vera, níveis elevados de lipoproteína sérica, hiperhomocisteinemia
- Distúrbios mieloproliferativos: doença de Gaucher, leucemia
- Doença de Caisson e outras doenças descompressivas
- Lupus eritematoso sistêmico e seus desdobramentos: uso de corticoides e outras drogas citotóxicas, assim como vasculite pela doença
- Síndrome antifosfolípide
- Disbarismo
- Radioterapia ou quimioterapia
- Gota
- Alterações anatômicas acetabulares
- HIV e seu tratamento: uso de inibidores de protease
- Gravidez
- Tumores malignos
- Doença inflamatória intestinal
- Idiopática

no fêmur proximal. Os achados típicos da lesão necrótica, considerados patognomônicos, são uma área com uma lesão “geográfica” de hipossinal em T1 e hipersinal em T2, além da lesão em “dupla linha” ou “duplo contorno” em T2.

A tomografia computadorizada pode ser solicitada a fim de diagnosticar uma fratura subcondral não detectada na RM e determinar a extensão da lesão, mas é menos solicitada do que a RM do quadril.

Antes do uso rotineiro da RM, um exame bastante utilizado era a cintilografia óssea com tecnécio. É bastante útil para avaliar o acometimento em outras articulações, mas seu uso atual, assim como o da tomografia por emissão de pósitrons, é mais restrito.

Os exames imagiológicos são mostrados na **Figura 1**.

A depender dos fatores de risco e das doenças do paciente, pode-se realizar uma busca pela etiologia em casos idiopáticos, com exames complementares, como hemograma, coa-

gulograma, fatores de coagulação, velocidade de hemossedimentação, proteína C-reativa, fator reumatoide, uroanálise, e exames para a investigação de outras doenças sistêmicas (hematológicas e infectocontagiosas), assim como avaliações de outras especialidades médicas para seguimento em conjunto e melhor tratamento do paciente.

Classificações

Existem diversas classificações para a ONCF, e as mais comumente usadas são:²²

- 1- **Ficat e Arlet:** baseada em quadro clínico, achados de imagem nas radiografias e cintilografia, e achados de anatomopatológico. Não utiliza RM em sua classificação, e tem como ponto fraco não prever prognóstico e não mensurar o tamanho da lesão. É a classificação mais utilizada e a mais citada na literatura.²³
- 2- **Classificação da Association Research Circulation Osseus (ARCO):** desenvolvida nos anos 1990 e baseada na classificação da University of Pennsylvania (Steinberg), com acréscimo da localização e do tamanho da lesão, e com porcentagem do colapso e do envolvimento da cabeça femoral. Recentemente, teve uma revisão publicada.^{13,24}
- 3- **Kerboul:** classificação boa para a previsão de prognóstico, uma vez que envolve a medição da área da lesão da cabeça femoral e sua localização em radiografias simples nas incidências anteroposterior e de perfil. Tal classificação foi estendida para a medição em RMs por Ha et al.²⁵ Em radiografias, ângulos menores do que 180° tiveram melhor prognóstico, e os maiores do que 230°, pior. Na RM, esses valores mudaram para 190° e 240°.

A **Tabela 2** mostra a descrição das classificações mais utilizadas.

Tratamento

O tratamento da ONCF é, talvez, o ponto mais controverso desta patologia.^{26,27} Devido a inúmeras peculiaridades na etiologia e na fisiopatologia, à apresentação clínica e à dificuldade em definir o prognóstico com exatidão, o tratamento varia muito na literatura, e, portanto, também entre os cirurgiões de quadril, especialmente nos casos em que ainda não há acometimento da superfície articular e a cabeça femoral não apresenta fratura subcondral.²⁸⁻³¹ Nestes casos, são descritas as seguintes opções terapêuticas:

1) Tratamento não cirúrgico

São medidas que englobam o tratamento conservador, todas sem evidência significativa na literatura em relação ao prognóstico:

- Medicções analgésicas, uso de apoio para marcha, e interrupção de atividades esportivas conforme os sintomas algícos.

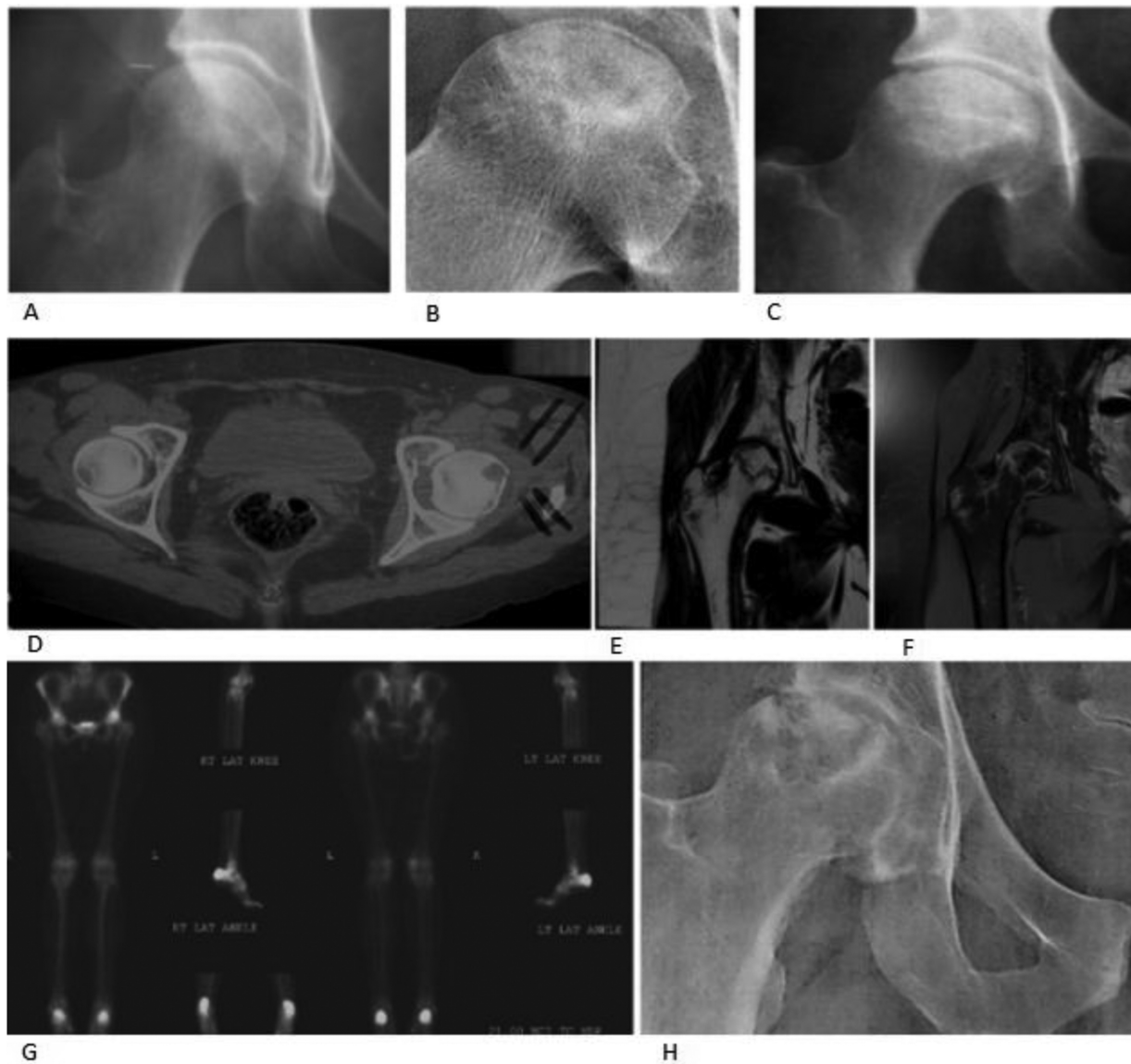


Fig. 1 (A) Radiografia normal do quadril; (B) sinal do crescente; (C) achatamento da cabeça; (D) tomografia com necrose da cabeça; (E,F) ressonância com imagens ponderadas em T1 e T2 com necrose; (G) cintilografia óssea com captação na cabeça femoral; (H) alterações degenerativas secundárias.

- Atividades de fisioterapia com fortalecimento e alongamento muscular, além de tratamento com ondas de choque, estimulação eletromagnética e oxigenoterapia hiperbárica.
- Ondas de choque: em estágios iniciais, pode haver uma resposta melhor em relação aos sintomas algícos em comparação com a descompressão simples e os enxertos não vascularizados.³²
- Estimulação eletromagnética e câmara hiperbárica: mostraram resultados animadores em estágios precoces, mas ainda não há estudos com nível I de evidência.^{33,34}
- Medicções orais^{35,36} (bifosfonados, vasodilatadores, anticoagulantes, estatinas): todas com respaldo esta-

tístico limitado em trabalhos científicos, e nenhum com recomendação de uso rotineiro.

- Bifosfonados: em teoria, ao diminuir a atividade osteoclástica, poderiam prevenir o colapso da cabeça femoral. Como têm alguns efeitos colaterais, como a fratura atípica e a osteonecrose de mandíbula, e seu uso em humanos não teve comprovação científica, portanto, não são indicados rotineiramente.^{37,38}
- Anticoagulantes e vasodilatadores: teoricamente, estariam indicados para doenças que causam oclusão vascular e posterior ONCF. Também não há estudos que validem o uso rotineiro.³⁹⁻⁴¹
- Estatinas: teriam a função de prevenir o acúmulo de gordura na medula óssea e evitar o aumento da

Tabela 2 Classificações de Ficat e Arlet, ARCO e Kerboul

Ficat e Arlet	ARCO	Kerboul
0 - Paciente sem dor, radiografia normal, cintilografia com captação diminuída	0 - Resultados da biópsia consistentes com osteonecrose da cabeça femoral; outros testes com resultados normais	Somatória dos ângulos de necrose da cabeça nos cortes coronal e sagital da ressonância magnética: < 190° - baixo risco de colapso da cabeça; 190°-240° - risco moderado; > 240° - alto risco
1 - Paciente sem dor, radiografia normal, cintilografia com ponto frio na cabeça, infarto ósseo nas áreas de carga	1 - Achados positivos na cintilografia ou ressonância. A: < 15% da cabeça envolvida; B: 15-30%; C: > 30% da cabeça envolvida	
2 - Dor leve, alteração de densidade radiológica, cistos e esclerose, mas cabeça com contorno preservado, cintilografia hipercaptante, áreas infartadas com reparo espontâneo	2 - Esclerose da cabeça, cistos e osteopenia nas radiografias; sem colapso da cabeça femoral. Achados positivos na cintilografia e ressonância magnética; sem alterações no acetábulo. A: leve, até 15% B: moderado, 15-30% C: grave, > 30%	
3 - Dor moderada, radiografia com perda da esfericidade e sinal do crescente – fratura subcondral, cintilografia hipercaptante	3 - Sinal do crescente nas radiografias anteroposterior e de perfil: A: < 15% de crescente, ou < 2 mm de depressão da cabeça; B: 15-30% de crescente, ou 2-4 mm de depressão; C: > 30% de crescente, ou > 4 mm de depressão da cabeça	
4 - Dor moderada/grave, alterações acetabulares, e perda do espaço articular	4 - Superfície articular achatada; estreitamento do espaço articular; alterações acetabulares, cistos, osteófitos marginais	

Abreviatura: ARCO, Association Research Circulation Osseus.

pressão intraóssea. Também dependem de estudos com maior nível de evidência para verificar sua eficácia.⁴²⁻⁴⁴

– Terapia molecular: um estudo⁴⁵ recente com adenovírus associado ao anti-RNA^m 214, cuja importância é impedir a ativação do fator de transcrição 4, que inibe a função de osteoblastos, demonstrou aumento da atividade osteoblástica e diminuição da atividade osteoclástica, prevenindo o colapso da cabeça femoral em modelos com ratos.

2) Tratamento cirúrgico

– Descompressão simples: realização de uma ou múltiplas perfurações até o osso subcondral próximo à região da lesão, a fim de promover o alívio dos sintomas e buscar uma melhora na circulação sanguínea local com a diminuição da pressão intraóssea. Tem melhores resultados em lesões pequenas e fora da área de carga. Pode ter como complicações a perfuração articular intraoperatória e a fratura subtrocantérica pós-operatória.⁴⁶⁻⁴⁸

– Terapias adjuvantes associadas ou não à descompressão simples, como forma de prevenir o colapso da cabeça femoral.⁴⁹

- Enxertia homóloga, utilizando técnica de acesso de Phemister, ou os procedimentos *light bulb* ou *trap door*. É normalmente indicada em lesões de pequeno ou médio porte.
- Enxertia sintética, denominada descompressão avançada na literatura.
- Enxerto vascularizado microcirúrgico (fíbula, crista ilíaca e trocanter maior). As complicações encontradas envolvem morbidade devida à cirurgia, incluindo complicações do sítio doador, trombose e infecção.

Todas as modalidades de enxertia têm como objetivo promover um arcabouço ósseo estruturado para evitar o achatamento da cabeça femoral. São mais indicadas em pacientes jovens.⁵⁰⁻⁵²

- Injeção de células-tronco mesenquimais (aspirado de medula óssea): tentativa de promover a osteogênese e o

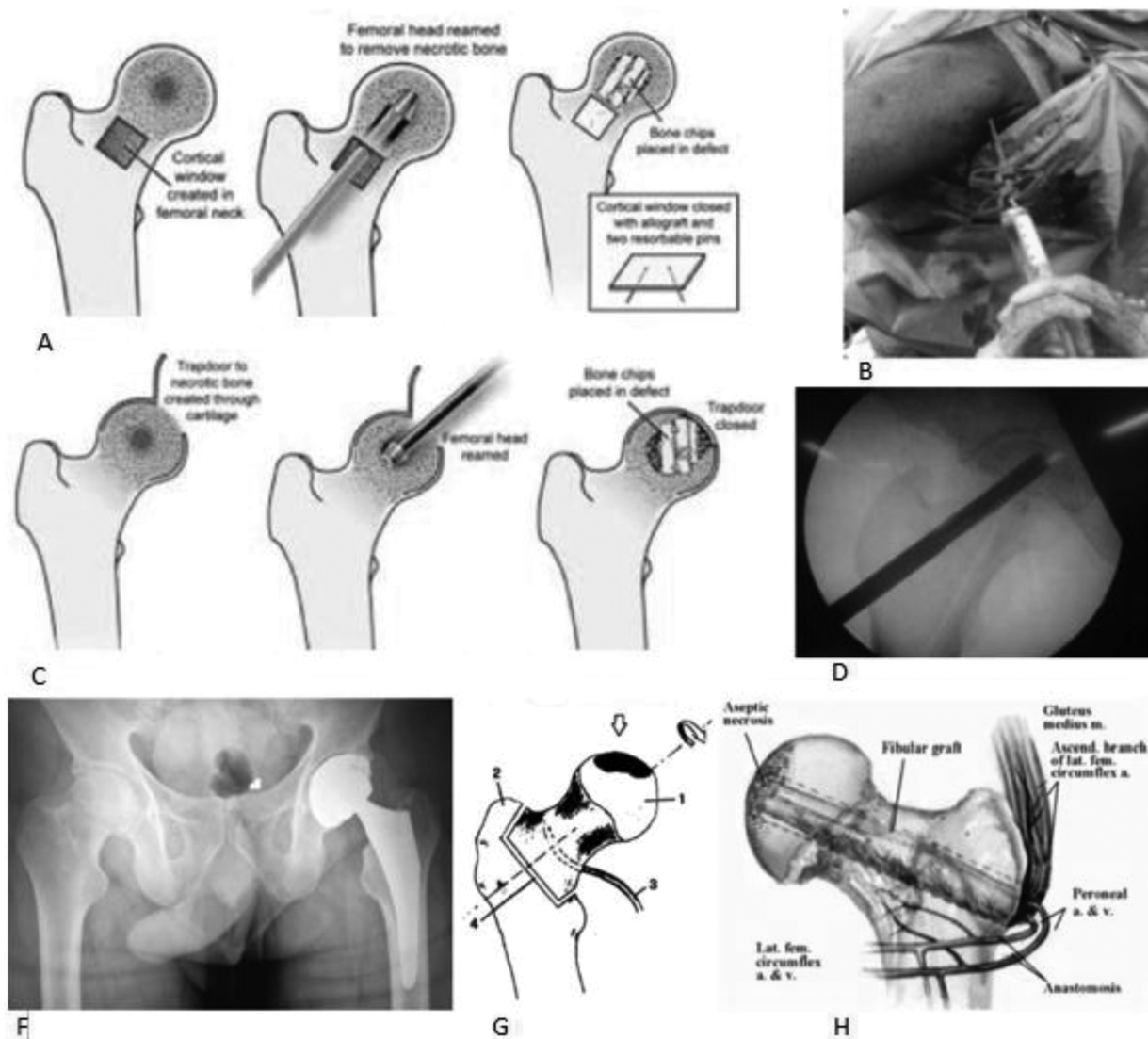


Fig. 2 Tratamentos: (A) técnica *light bulb*; (B) descompressão e enxertia sintética; (C) técnica *trap door*; (D) descompressão simples; (E) artroplastia total do quadril; (F) osteotomia de Sugioka; (G) enxertia vascularizada.

- reparo da necrose.⁵³ Em teoria, diminuiu a porcentagem de colapso subcondral em estudos de curto prazo.⁵⁴⁻⁵⁶
- Implantes de tântalo: os estudos têm resultados ainda imprecisos, sendo necessários mais estudos para indicação correta e seleção do paciente ideal.⁵⁷
 - Osteotomias femorais: a mais comum na literatura é a osteotomia de Sugioka, que consiste em uma tentativa de retirar a área de carga com a lesão e transferir uma área sadia como nova área de carga. Não tiveram resultados reproduzidos em todos os centros ortopédicos, e têm como ponto fraco um possível aumento da dificuldade técnica quando os pacientes têm que ser submetidos a prótese de quadril.⁵⁸
 - Artrodese: técnica descrita, porém pouco utilizada, principalmente por se tratar de patologia frequentemente bilateral.
 - Ressecção artroplástica: assim como a artrodese e as osteotomias, é uma técnica menos utilizada atual-

- mente, principalmente devido à alta taxa de sucesso da prótese total de quadril.⁵⁹
- Artroplastia total do quadril: em casos em que já há acometimento articular, tal como presença de fratura subcondral, achatamento da cabeça femoral e/ou diminuição do espaço articular, além de alterações acetabulares, o tratamento mais comum é a artroplastia total do quadril.⁶⁰

A - **Figura 2** mostra imagens dos tratamentos descritos, e a - **Figura 3**, um fluxograma de tratamento.

Considerações Finais

A ONCF é uma patologia extremamente intrigante, com diversos fatores associados, etiologia multifatorial, e apresentações clínicas distintas, e ainda há divergências em relação à conduta em cada caso. É de suma importância uma anamnese detalhada e uma investigação laboratorial minuciosa a fim de obter o diagnóstico causal correto.

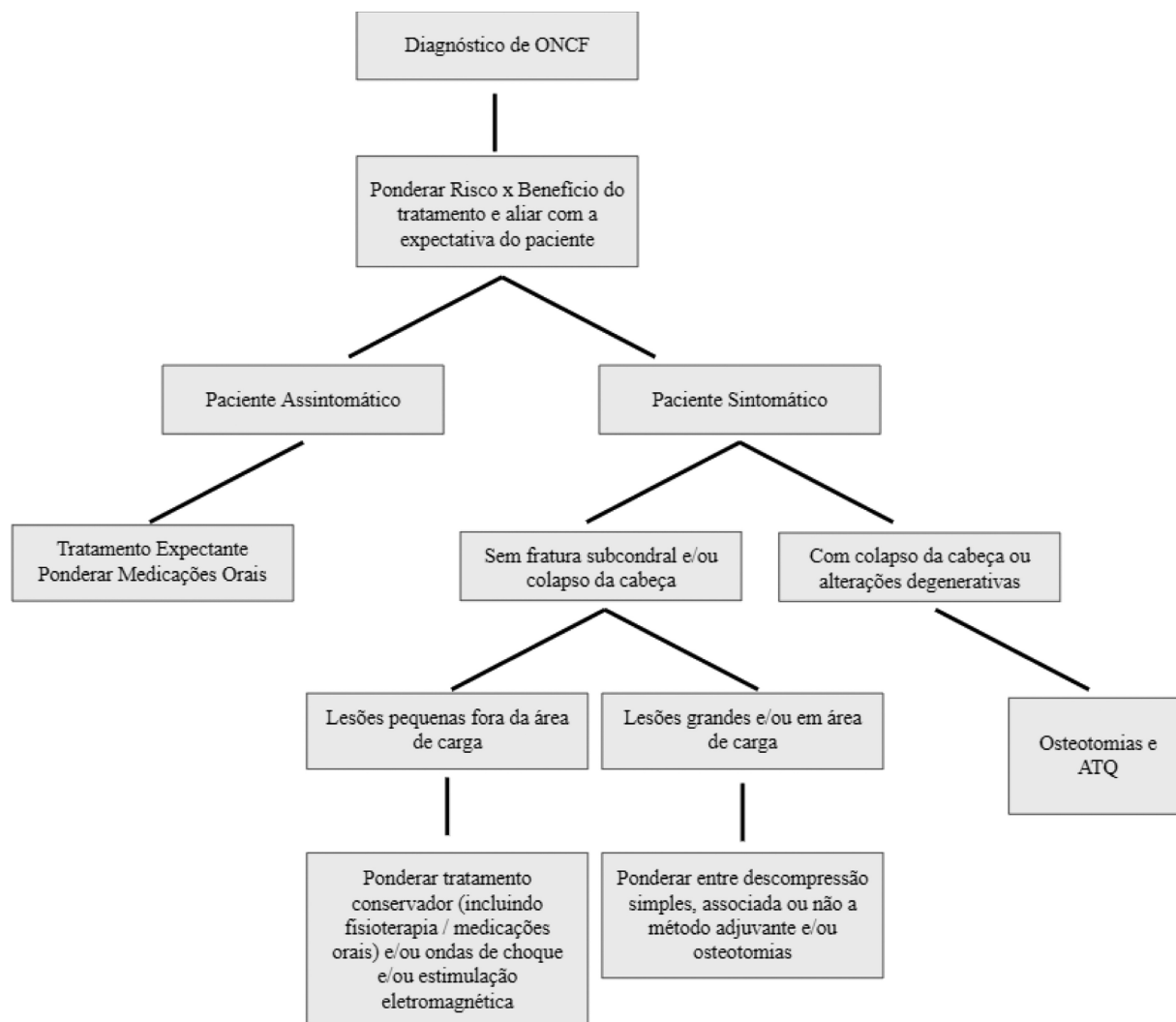


Fig. 3 Fluxograma do tratamento.

A ONCF conta com várias opções terapêuticas em suas fases iniciais, todas para alívio dos sintomas, e como tentativa de se preservar a articulação. Nestes casos, é extremamente importante a elucidação do tratamento a fim de corresponder às expectativas do paciente.

Em casos avançados, osteotomias são uma opção, e a artroplastia total coxofemoral tem excelentes resultados, devendo a conduta ser individualizada para cada paciente.

Suporte Financeiro

Não houve suporte financeiro de fontes públicas, comerciais, ou sem fins lucrativos.

Conflito de Interesses

Os autores declaram não haver conflito de interesses.

Referências

- 1 Fukushima W, Hirota Y. Alcohol. In: Koo K, Mont M, Jones L editors. Osteonecrosis. Berlin: Springer; 2014:95–99
- 2 Mont M, Zywił M, Marker D, et al. The natural history of untreated osteonecrosis of the femoral head. *J Bone Joint Surg Am* 2010;92(12):2165–2170
- 3 Shah KN, Racine J, Jones LC, Aaron RK. Pathophysiology and risk factors for osteonecrosis. *Curr Rev Musculoskelet Med* 2015;8(03):201–209
- 4 Seamon J, Keller T, Saleh J, Cui Q. The pathogenesis of nontraumatic osteonecrosis. *Arthritis (Egypt)* 2012;2012:601763
- 5 Xu JL, Liang ZR, Xiong BL, et al. Risk factors associated with osteonecrosis of femoral head after internal fixation of femoral neck fracture: a systematic review and meta-analysis. *BMC Musculoskelet Disord* 2019;20(01):632
- 6 Steppacher SD, Haefeli PC, Anwander H, et al. Traumatic avascular necrosis of the femoral head. In: Koo K, Mont M, Jones L editors. Osteonecrosis. Berlin: Springer; 2014:101–112
- 7 Hernigou P, Daltro G. Osteonecrosis in sickle cell disease. In: Koo K, Mont M, Jones L editors. Osteonecrosis. Berlin: Springer; 2014: 125–131
- 8 Hernigou P, Habibi A, Bachir D, Galacteros F. The natural history of asymptomatic osteonecrosis of the femoral head in adults with sickle cell disease. *J Bone Joint Surg Am* 2006;88(12):2565–2572
- 9 Tefferi A, Barbui T. Polycythemia vera and essential thrombocythemia: 2015 update on diagnosis, risk-stratification and management. *Am J Hematol* 2015;90(02):162–173

- 10 Mont MA, Pivec R, Banerjee S, Issa K, Elmallah RK, Jones LC. High-Dose Corticosteroid Use and Risk of Hip Osteonecrosis: Meta-Analysis and Systematic Literature Review. *J Arthroplasty* 2015; 30(09):1506–1512.e5
- 11 Wang GJ, Cui Q, Balian G. The Nicolas Andry award. The pathogenesis and prevention of steroid-induced osteonecrosis. *Clin Orthop Relat Res* 2000;(370):295–310
- 12 Wang Y, Li Y, Mao K, Li J, Cui Q, Wang GJ. Alcohol-induced adipogenesis in bone and marrow: a possible mechanism for osteonecrosis. *Clin Orthop Relat Res* 2003;(410):213–224
- 13 Yoon BH, Mont MA, Koo KH, et al. The 2019 Revised Version of Association Research Circulation Osseous Staging System of Osteonecrosis of the Femoral Head. *J Arthroplasty* 2020;35(04): 933–940
- 14 Gold EW, Cangemi PJ. Incidence and pathogenesis of alcohol-induced osteonecrosis of the femoral head. *Clin Orthop Relat Res* 1979;(143):222–226
- 15 Sella EMC, Carvalho MRP, Sato EI. Osteonecrose em pacientes com lúpus eritematoso sistêmico. *Rev Bras Reumatol* 2005;45(01):1–8
- 16 Yoo JJ. Autoimmune disease and other risk factors. In: Koo K, Mont M, Jones L editors. *Osteonecrosis*. Berlin: Springer; 2011:133–139
- 17 Sharareh B, Schwarzkopf R. Dysbaric osteonecrosis: a literature review of pathophysiology, clinical presentation, and management. *Clin J Sport Med* 2015;25(02):153–161
- 18 Borges ÁH, Hoy J, Florence E, et al; for EuroSIDA. Antiretrovirals, fractures, and osteonecrosis in a large international HIV cohort. *Clin Infect Dis* 2017;64(10):1413–1421
- 19 Guyton JL. Hip pain in the young adult and hip preservation surgery. In: Azar FM, Beatty J, Canale ST editors. *Campbell's Operative Orthopaedics*. 13th ed. Philadelphia: Editora Mosby / Elsevier; 2017:378
- 20 Zeng J, Zeng Y, Wu Y, Liu Y, Xie H, Shen B. Acetabular Anatomical Parameters in Patients With Idiopathic Osteonecrosis of the Femoral Head. *J Arthroplasty* 2020;35(02):331–334
- 21 Pierce TP, Jauregui JJ, Cherian JJ, Elmallah RK, Mont MA. Imaging evaluation of patients with osteonecrosis of the femoral head. *Curr Rev Musculoskelet Med* 2015;8(03):221–227
- 22 Mont MA, Marulanda GA, Jones LC, et al. Systematic analysis of classification systems for osteonecrosis of the femoral head. *J Bone Joint Surg Am* 2006;88(Suppl 3):16–26
- 23 Ficat RP. Idiopathic bone necrosis of the femoral head. Early diagnosis and treatment. *J Bone Joint Surg Br* 1985;67(01):3–9
- 24 Steinberg ME, Steinberg DR. Classification systems for osteonecrosis: an overview. *Orthop Clin North Am* 2004;35(03):273–283, vii–viii
- 25 Ha YC, Jung WH, Kim JR, Seong NH, Kim SY, Koo KH. Prediction of collapse in femoral head osteonecrosis: a modified Kerboul method with use of magnetic resonance images. *J Bone Joint Surg Am* 2006;88(Suppl 3):35–40
- 26 Kim-Orden M, Barret K, Khatod M. Algorithm for treatment of hip and knee osteonecrosis: review and Presentation of three examples cases. *J Rheum Dis Treat* 2017;3(03):053 Disponível em: <https://clinmedjournals.org/articles/jrdt/journal-of-rheumatic-diseases-and-treatment-jrdt-3-053.php?jid=jrdt>
- 27 Larson E, Jones LC, Goodman SB, Koo KH, Cui Q. Early-stage osteonecrosis of the femoral head: where are we and where are we going in year 2018? *Int Orthop* 2018;42(07):1723–1728
- 28 Mont MA, Cherian JJ, Sierra RJ, Jones LC, Lieberman JR. Nontraumatic Osteonecrosis of the Femoral Head: Where Do We Stand Today? A Ten-Year Update. *J Bone Joint Surg Am* 2015;97(19): 1604–1627
- 29 Choi HR, Steinberg MEY, Y Cheng E. Osteonecrosis of the femoral head: diagnosis and classification systems. *Curr Rev Musculoskelet Med* 2015;8(03):210–220
- 30 Zalavras CG, Lieberman JR. Osteonecrosis of the femoral head: evaluation and treatment. *J Am Acad Orthop Surg* 2014;22(07): 455–464
- 31 Banerjee S, Issa K, Pivec R, Kapadia BH, Khanuja HS, Mont MA. Osteonecrosis of the hip: treatment options and outcomes. *Orthop Clin North Am* 2013;44(04):463–476
- 32 Wang CJ, Wang FS, Huang CC, Yang KD, Weng LH, Huang HY. Treatment for osteonecrosis of the femoral head: comparison of extracorporeal shock waves with core decompression and bone-grafting. *J Bone Joint Surg Am* 2005;87(11):2380–2387
- 33 Al-Jabri T, Tan JYQ, Tong GY, et al. The role of electrical stimulation in the management of avascular necrosis of the femoral head in adults: a systematic review. *BMC Musculoskelet Disord* 2017;18 (01):319
- 34 Li W, Ye Z, Wang W, Wang K, Li L, Zhao D. Clinical effect of hyperbaric oxygen therapy in the treatment of femoral head necrosis : A systematic review and meta-analysis. *Orthopade* 2017;46(05):440–446
- 35 Kaneshiro Y, Oda Y, Iwakiri K, et al. Low hepatic cytochrome P450 3A activity is a risk for corticosteroid-induced osteonecrosis. *Clin Pharmacol Ther* 2006;80(04):396–402
- 36 Wang Y, Yin L, Li Y, Liu P, Cui Q. Preventive effects of puerarin on alcohol-induced osteonecrosis. *Clin Orthop Relat Res* 2008;466 (05):1059–1067
- 37 Yuan HF, Guo CA, Yan ZQ. The use of bisphosphonate in the treatment of osteonecrosis of the femoral head: a meta-analysis of randomized control trials. *Osteoporos Int* 2016;27(01):295–299
- 38 Li D, Yang Z, Wei Z, Kang P. Efficacy of bisphosphonates in the treatment of femoral head osteonecrosis: A PRISMA-compliant meta-analysis of animal studies and clinical trials. *Sci Rep* 2018;8 (01):1450
- 39 Glueck C, Freiberg R, Wang P. Treatment of osteonecrosis of the hip and knee with enoxaparin. In: Koo K, Mont M, Jones L editors. *Osteonecrosis*. Berlin: Springer; 2014:241–247
- 40 Cao F, Liu G, Wang W, et al. Combined treatment with an anticoagulant and a vasodilator prevents steroid-associated osteonecrosis of rabbit femoral heads by improving hypercoagulability. *BioMed Res Int* 2017;2017:1624074
- 41 Song Q, Ni J, Jiang H, Shi Z. Sildenafil improves blood perfusion in steroid-induced avascular necrosis of femoral head in rabbits via a protein kinase G-dependent mechanism. *Acta Orthop Traumatol Turc* 2017;51(05):398–403
- 42 Kandil A, Cui Q. Lipid-lowering agents and their effects on osteonecrosis: pros and cons. In: Koo K, Mont M, Jones L editors. *Osteonecrosis*. Berlin: Springer; 2014:255–259
- 43 Cui Q, Wang GJ, Su CC, Balian G. The Otto Aufranc Award. Lovastatin prevents steroid induced adipogenesis and osteonecrosis. *Clin Orthop Relat Res* 1997;(344):8–19
- 44 Pritchett JW. Statin therapy decreases the risk of osteonecrosis in patients receiving steroids. *Clin Orthop Relat Res* 2001;(386): 173–178
- 45 Wang C, Sun W, Ling S, et al. AAV-Anti-miR-214 Prevents Collapse of the Femoral Head in Osteonecrosis by Regulating Osteoblast and Osteoclast Activities. *Mol Ther Nucleic Acids* 2019; 18:841–850
- 46 Miyahara HS, Rosa BB, Hirata FY, Gurgel HMC, Ejnisman L, Vicente JRN. What is the role of core decompression in the early stages of osteonecrosis of the femoral head? Evaluation of the surgical result by functional score and radiological follow-up. *Rev Bras Ortop* 2018;53(05):537–542
- 47 Mont MA, Carbone JJ, Fairbank AC. Core decompression versus nonoperative management for osteonecrosis of the hip. *Clin Orthop Relat Res* 1996;(324):169–178
- 48 Pierce TP, Jauregui JJ, Elmallah RK, Lavernia CJ, Mont MA, Nace J. A current review of core decompression in the treatment of osteonecrosis of the femoral head. *Curr Rev Musculoskelet Med* 2015;8 (03):228–232
- 49 Hernigou P, Beaujean F. Treatment of osteonecrosis with autologous bone marrow grafting. *Clin Orthop Relat Res* 2002;(405): 14–23

- 50 Millikan PD, Karas V, Wellman SS. Treatment of osteonecrosis of the femoral head with vascularized bone grafting. *Curr Rev Musculoskelet Med* 2015;8(03):252-259
- 51 Pierce TP, Elmallah RK, Jauregui JJ, Poola S, Mont MA, Delanois RE. A current review of non-vascularized bone grafting in osteonecrosis of the femoral head. *Curr Rev Musculoskelet Med* 2015;8(03):240-245
- 52 Cao L, Guo C, Chen J, Chen Z, Yan Z. Free Vascularized Fibular Grafting Improves Vascularity Compared With Core Decompression in Femoral Head Osteonecrosis: A Randomized Clinical Trial. *Clin Orthop Relat Res* 2017;475(09):2230-2240
- 53 Cui Q, Botchwey EA. Emerging ideas: treatment of precollapse osteonecrosis using stem cells and growth factors. *Clin Orthop Relat Res* 2011;469(09):2665-2669
- 54 Daltro GC, Fortuna VA, Araújo MAS, Lessa PIF, Sobrinho UAB, Borojevic R. Femoral head necrosis treatment with autologous stem cells in sickle cell disease. *Acta Ortop Bras*. [serial on the Internet]. 2008; 16(01):23-27. Available from URL: <http://www.scielo.br/aob>
- 55 Houdek MT, Wyles CC, Collins MS, et al. Stem cells combined with platelet-rich plasma effectively treat corticosteroid-induced osteonecrosis of the hip: a prospective study. *Clin Orthop Relat Res* 2018;476(02):388-397
- 56 Xu S, Zhang L, Jin H, et al. Autologous stem cells combined core decompression for treatment of avascular necrosis of the femoral head: a systematic review. *BioMed Res Int* 2017;2017:6136205
- 57 Onggo JR, Nambiar M, Onggo JD, Tay G, Singh PJ, Babazadeh S. Outcome of tantalum rod insertion in the treatment of osteonecrosis of the femoral head with minimum follow-up of 1 year: a meta-analysis and systematic review. *J Hip Preserv Surg* 2020;7(02):329-339
- 58 Utsunomiya T, Motomura G, Ikemura S, Hamai S, Fukushi JI, Nakashima Y. The Results of Total Hip Arthroplasty After Sugioka Transtrochanteric Anterior Rotational Osteotomy for Osteonecrosis. *J Arthroplasty* 2017;32(09):2768-2773
- 59 Maguire N, Robertson B, Henman P. Girdlestone procedure for avascular necrosis of the hip in an intravenous drug user. *J Surg Case Rep* 2014;2014(08):rju039
- 60 Pierce TP, Elmallah RK, Jauregui JJ, Verna DF, Mont MA. Outcomes of total hip arthroplasty in patients with osteonecrosis of the femoral head-a current review. *Curr Rev Musculoskelet Med* 2015;8(03):246-251