







Látex de *Hancornia speciosa* Gomes aumenta a mineralização óssea em ratos: Um estudo pré-clínico*

Hancornia speciosa Gomes Latex Increases Bone Mineralization in Rats: A Preclinical Study

Francielli Andressa Felipetti¹ Victor Seabra Lima Prado Costa² Juliana dos Santos Neves¹
Ingrid Grazielle Sousa¹ Sônia Maria De Stefano Piedade³ Pedro Duarte Novaes¹

¹Departamento de Morfologia, Faculdade de Odontologia de Piracicaba (FOP), Universidade Estadual de Campinas (Unicamp), Piracicaba, SP, Brasil

²Departamento de Ciências da Saúde, Universidade Federal de Santa Catarina (UFSC), Araranguá, SC, Brasil

³Departamento de Ciências Exatas, Escola Superior de Agricultura Luiz de Queiroz (ESALQ), Universidade de São Paulo (USP), Piracicaba, SP, Brasil

Endereço para correspondência Francielli Andressa Felipetti, PhD, Departamento de Ciências da Saúde, Universidade Federal de Santa Catarina (UFSC), Rua Governador Jorge Lacerda, 3.201, Jardim das Avenidas, Araranguá, 88900-000, SC, Brasil (e-mail: fafelipetti@gmail.com).

Rev Bras Ortop 2022;57(3):488–495.

Resumo

Objetivo Avaliar o efeito sistêmico do látex de *Hancornia speciosa* na neoformação óssea e mineralização em ratos.

Métodos Para isso, primeiro o látex foi coletado, e sua composição foi analisada. No estudo, foram utilizados 30 ratos Wistar machos submetidos simultaneamente a dois procedimentos cirúrgicos: extração de incisivo e criação de um defeito de 2 mm de diâmetro no osso parietal. Os ratos foram divididos em dois grupos: controle sistêmico (CS) e látex sistêmico (XS), aos quais foi administrado, oral e diariamente, 1,5 mL de água ou uma solução contendo 50% de água e 50% de látex por gavagem, respectivamente. Após 15 dias do tratamento, os animais foram eutanizados, e suas amostras, coletadas.

Resultados Os resultados foram analisados estatisticamente, e o nível de significância foi fixado em 0,05. Mostramos que o látex de *H. speciosa* continha cálcio. A administração oral e diária deste látex por 15 dias aumentou o conteúdo de cálcio e fósforo de osso basal e de osso recém-formado no alvéolo mandibular de ratos.

Conclusão Este foi um estudo pioneiro, que demonstrou o potencial do látex de *H. speciosa* no aumento da mineralização óssea. Nossos resultados podem ajudar na concepção e no desenvolvimento de uma droga natural.

Palavras-chave

- ▶ apocynaceae
- ▶ terapias complementares
- ▶ histologia
- ▶ hidroxiapatitas
- ▶ microscopia eletrônica de varredura

* Trabalho desenvolvido na Faculdade de Odontologia de Piracicaba (FOP), Universidade Estadual de Campinas (Unicamp), Piracicaba, SP, Brasil.

recebido
18 de Junho de 2021
aceito
09 de Setembro de 2021
Publicado on-line
de Janeiro 20, 2022

DOI <https://doi.org/10.1055/s-0041-1741020>.
ISSN 0102-3616.

© 2022. Sociedade Brasileira de Ortopedia e Traumatologia. All rights reserved.

This is an open access article published by Thieme under the terms of the Creative Commons Attribution-NonDerivative-NonCommercial-License, permitting copying and reproduction so long as the original work is given appropriate credit. Contents may not be used for commercial purposes, or adapted, remixed, transformed or built upon. (<https://creativecommons.org/licenses/by-nc-nd/4.0/>)

Thieme Revinter Publicações Ltda., Rua do Matoso 170, Rio de Janeiro, RJ, CEP 20270-135, Brazil

Abstract

Objective To evaluate the systemic effect of *Hancornia speciosa* latex on bone neof ormation and mineralization in rats.

Methods For that, the latex was first collected, and its composition was analyzed. A total of 30 male Wistar rats were used, which were simultaneously submitted to two surgical procedures: extraction of an incisor and creation of a defect with 2 mm in diameter in the parietal bone. The rats were divided into two groups: systemic control (SC) systemic latex (SX, which were administered, orally and daily, 1.5 mL of water or a solution containing 50% of water and 50% of latex by gavage, respectively. After 15 days of the treatment, the animals were euthanized and their samples were collected.

Results The results were statistically analyzed, and the level of significance was set at 0.05. We showed that *H. speciosa* latex contained calcium. The oral and daily administration of the latex for 15 days increased the contents of calcium and phosphorus in the basal bone and newly-formed bone in the mandibular alveolus of rats.

Conclusion The present was a pioneer study demonstrating the potential of *H. speciosa* latex in increasing bone mineralization. Our results may aid in the conception and development of a natural drug.

Keywords

- ▶ apocynaceae
- ▶ complementary therapies
- ▶ histology
- ▶ hydroxyapatites
- ▶ scanning electron microscopy

Introdução

O osso é um tecido conjuntivo mineralizado composto principalmente de osteoblastos, osteoclastos, células de revestimento ósseo, e osteócitos. Essas células são essenciais para o processo de regeneração óssea, e desempenham um papel importante após o estabelecimento de defeitos ósseos.¹ No entanto, em defeitos ósseos extensos, o reparo deve ser auxiliado por outros produtos biológicos.^{6,7}

Alguns produtos biológicos têm um importante potencial osteogênico, como o látex extraído do tronco de *Hevea brasiliensis* (seringueira)⁶ e *Hancornia speciosa* Gomes (mangabeira).¹²

Um estudo¹² realizado com látex de *H. speciosa* mostrou que sua aplicação tópica aumentou a área óssea recém-formada no defeito calvarial dos ratos. Além disso, há também crenças populares quanto aos benefícios desse produto. No Nordeste do Brasil, algumas comunidades coletam o látex de *H. speciosa* e misturam-no com água para obter uma solução de 50% de látex, conhecida como “leite da mangaba”, utilizada para o tratamento de fraturas ósseas.¹³ No entanto, até o momento, não foram realizados estudos que confirmem esse efeito.

Esses achados nos motivaram a estudar o potencial regenerativo do látex de *H. speciosa*. Portanto, este estudo tem como objetivo avaliar o efeito da administração oral de látex de *H. speciosa* na neof ormation óssea e mineralização em ratos Wistar.

Materiais e Métodos**Declaração Ética**

Os procedimentos foram realizados de acordo com as diretrizes do Conselho Nacional de Controle de Experimentação Animal (Concea) e aprovados pelo Comitê de Ética no Uso de Animais de nossa instituição (protocolo 37901). Os resulta-

dos do estudo foram desenvolvidos com base em uma tese de doutorado, cujos dados estão disponíveis no repositório da universidade, no seguinte link: http://acervus.unicamp.br/index.asp?codigo_sophia=987041.

Projeto de Estudo e Procedimentos Experimentais

O desenho do estudo foi realizado de acordo com as diretrizes do Animals in Research: Reporting In Vivo Experiments (Animais em Pesquisa: Relatando Experimentos *In Vivo*, ARRIVE, em inglês).¹⁵ O tamanho da amostra foi calculado utilizando-se os dados obtidos do projeto piloto (protocolo: 34271) e a seguinte fórmula: $n = (N[S]^2 [t]^2) / (N(Ex-)^2 + [S]^2 [t]^2)$. Um total de 30 ratos Wistar machos saudáveis, da cepa HanUnib, com peso médio de 390 g e idade de 10 semanas, foram obtidos de um centro de pesquisa biológica da universidade e acomodados em seu *bioterium* licenciado. Todos os ratos estavam alojados em gaiolas plásticas (um rato por gaiola) com materiais de cama e mantidos sob condições padrão de temperatura e luz (ciclo claro-escuro de 12:12h). Para minimizar potenciais confusões quanto à ordem de tratamento de cada rato, as gaiolas foram numeradas individualmente. Os ratos receberam água destilada e ração para roedores *ad libitum*, e foram anestesiados com injeção intraperitoneal de 80 mg/kg de cetamina (Dopalen, Sespo Indústria e Comércio Ltda, Paulínia, SP, Brasil) e 8 mg/kg de xilazina (Rompun, Bayer SA, São Paulo, SP, Brasil). Em seguida, foram realizados dois procedimentos: a extração do incisivo inferior esquerdo e a criação de defeito no osso parietal esquerdo (diâmetro: 2 mm),¹² utilizando broca de diamante adaptada número 4142 (KG Sorensen, Cotia, SP, Brasil) em uma caneta de baixa rotação (KAVO, Kaltenback & Voigt, São Paulo, SP, Brasil) com irrigação montada de solução fisiológica de solução salina. Esses procedimentos estabeleceram uma lesão óssea para verificar

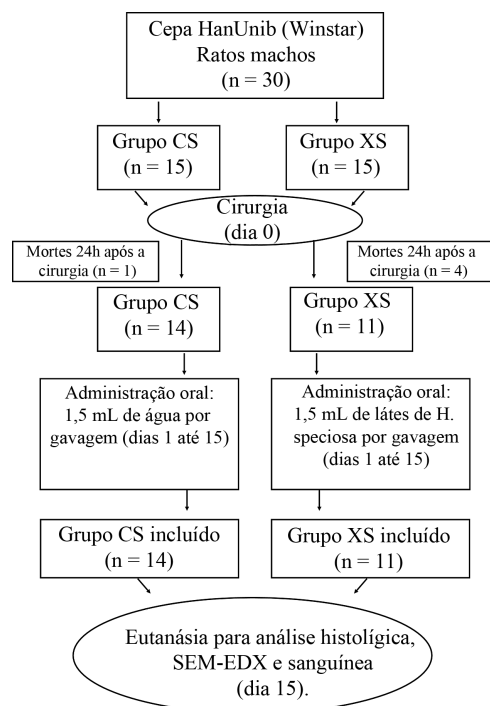


Fig. 1 Fluxograma do protocolo experimental com o número de animais utilizados, mortos e incluídos no estudo.

o potencial do látex na regeneração óssea e mineralização. Após cirurgia, submeteu-se os ratos à administração intramuscular de 2 mg/mL de cloridrato de tramadol (Tramal, Grünenthal do Brasil Farmacêutica Ltda, São Paulo, SP, Brasil), e eles foram monitorados por 24h. Para minimizar os efeitos do viés subjetivo durante a alocação ao tratamento, os ratos foram divididos aleatoriamente em 2 grupos: controle sistêmico (CS, $n = 15$) e látex sistêmico (XS, $n = 15$). Os ratos foram numerados, e a randomização foi realizada utilizando envelopes opacos lacrados. No dia seguinte à cirurgia, notamos que cinco ratos haviam morrido, e esses animais foram excluídos do estudo. Assim, o grupo CS passou a contar com 14 animais, e o XS, com 11 (Fig. 1). Diariamente, o grupo XS foi submetido a jejum por 5 horas, seguido da administração por gavagem de 1,5 mL de solução de 50% de água e 50% de látex. O grupo CS foi tratado da mesma forma, mas recebeu 1,5 mL de água destilada. Quinze dias após a cirurgia, todos os ratos foram eutanasiados por luxação cervical, conforme recomendado pelo Conceia, e sua calvária, hemimandíbula, estômago e sangue foram coletados.

Resultados experimentais avaliados

Todas as análises (do látex, do sangue, histológica e por microscopia eletrônica de varredura [MEV] com análises de espectroscopia de raio-X por dispersão em energia [energy dispersive X-ray, EDX, em inglês]) foram realizadas por um examinador simples-cego, previamente treinado em técnicas de cuidados com animais, de laboratório, e histológicas.

Coleta e Análise de Látex

O látex de *H. speciosa* foi coletado da Mata de São João, Bahia, Brasil (12°27'42"s 37°56'38"O 69NE),¹² e misturado com

água destilada (razão: 1:1) para se obter uma solução com 50% de látex. A solução foi armazenada em seringas a 4°C. Depois, o látex foi diluído onze vezes e submetido a colorimetria com arsenazo III e ácido molibdico para examinar a presença de cálcio (Ca) e fósforo (P).

Análise sanguínea

De cada rato, um total de 1 mL de sangue foi coletado e centrifugado a 3.000 força-g (5.000 rpm) por 10 minutos a 4°C. Após a centrifugação, 450 µL do supernasal contendo plasma foi coletado e examinado pelo método colorimétrico usando um kit de arsenazo III de cálcio e fósforo inorgânico por fotometria em ultravioleta (fósforo UV) com equipamento de automação BS 120-Mindray/Bioclin (Bioclin, Belo Horizonte, MG, Brasil). As concentrações de Ca e P foram registradas em mg/dL e comparadas entre os grupos.

Processamento histológico

Estômago, hemimandíbula e calvária foram fixados em solução de Karnovsky e submetidos ao processamento histológico convencional.¹⁶ Primeiro, o estômago foi cortado em metades, e uma porção em forma de anel foi coletada. Em segundo lugar, a hemimandíbula foi seccionada no nível da superfície mesial do primeiro molar, e dois fragmentos (um anterior e outro posterior) foram obtidos. Em terceiro lugar, a calvária foi transversalmente seccionada, e apenas a porção óssea foi obtida. Posteriormente, os fragmentos anteriores da hemimandíbula e da calvária foram decalcificados com solução de ácido etilenodiamino tetracético (*ethylenediamine tetraacetic acid*, EDTA, em inglês) a 4%, com pH de 7,4, durante 1 mês. A porção estomacal em forma de anel, o defeito da calvária, e o fragmento anterior hemimandíbula foram desidratados, diafanizados, e embutidos em parafina.¹⁶ Foram coletadas seções, e as lâminas foram preparadas (manchadas com hematoxilina/eosina) e observadas com um microscópio leve.

Análise descritiva e histomorfométrica

As lâminas foram fotografadas usando o programa Optica-View7. As imagens gravadas foram analisadas por um examinador único treinado utilizando o programa Image J. O estômago, o alvéolo mandibular e a morfologia calvarial foram demonstrados por meio de análise descritiva. A área óssea recém-formada dentro de todo o alvéolo mandibular e o defeito ósseo calvarial foram submetidos a análise histomorfométrica. Os valores quantificados foram comparados entre os grupos.

Análise MEV-EDX

O fragmento posterior da hemimandíbula foi lavado com solução salina tamponada com fosfato (STF), desidratado com uma série crescente de etanol, exposto a temperatura ambiente para secagem, e adaptado em suportes de alumínio. Após cobertura de carbono condutivo, a região alveolar mandibular foi analisada utilizando-se MEV-EDX.¹⁷ Uma vez que a imagem amostral foi adquirida por MEV, foram selecionadas as seguintes áreas de interesse: regiões vestibulares e proximais do osso recém-formado e do osso basal. Essas

Tabela 1 Concentração plasmática de cálcio e fósforo

Grupos	Cálcio total (mg/dl)	Fósforo total (mg/dl)
Controle sistêmico	8,79 ± 0,83 A	5,37 ± 1,32 A
Látex sistêmico	8,89 ± 0,52 A	5,05 ± 1,19 A

Notas: Os valores são expressos como ± desvio-padrão. Letras equivalentes indicam que não há diferença estatisticamente significativa entre os grupos, conforme calculado utilizando-se o teste *t* com $p < 0,05$.

regiões foram examinadas por EDX (tensão de aceleração de 15 kV; distância de trabalho de 20 mm; tempo de aquisição de 100 s). As composições atômicas foram registradas, e a razão Ca/P foi calculada. As médias do conteúdo atômico e das proporções foram comparadas entre os grupos.

Análise estatística

Os dados foram analisados utilizando-se o programa R (R Foundation for Statistical Computing, Viena, Áustria). Uma vez confirmada a homogeneidade de variância e distribuição normal com os testes de Bartlett e Shapiro-Wilk, o teste *t* ou o teste de Welch foram utilizados para comparar os grupos CS e XS. O nível de significância foi fixado em 5% ($p < 0,05$).

Resultados

Análise do látex

O látex de *H. speciosa* diluído 11 vezes continha 0,1780 mg/mL de Ca. A concentração de P não foi significativa.

Análise de Ca e P no plasma

A **Tabela 1** mostra que ambos os grupos apresentaram uma quantidade igual (mg/dl) de Ca e P no plasma de sangue.

Análise MEV-EDX

Os resultados revelaram que os principais elementos de todas as amostras avaliadas e regiões ósseas foram sódio (Na), magnésio (Mg), P, e Ca.

Tabela 2 Análise química semi-quantitativa do alvéolo basal (MEV-EDX)

Grupos	Sódio (%)	Magnésio (%)	Cálcio (%)	Fósforo (%)	Razão cálcio/fósforo
Controle sistêmico	1,09 ± 0,09 A	0,82 ± 0,05 A	50,54 ± 3,52 A	23,36 ± 1,32 A	2,14 ± 0,03 A
Látex sistêmico	0,82 ± 0,09 A	0,42 ± 0,12 B	63,1 ± 1,93 B	27,33 ± 0,53 B	2,30 ± 0,03 B

Abreviatura: MEV, microscopia eletrônica de varredura; EDX, *energy dispersive X-ray* (espectroscopia de raio-X por dispersão em energia).

Notas: Os valores são expressos como ± erro padrão. Os percentuais de sódio, cálcio e fósforo foram avaliados utilizando-se o teste *t*, e o de magnésio, utilizando-se o teste de Welch. Letras diferentes indicam que os resultados apresentaram diferença estatisticamente significativa ($p < 0,05$).

Tabela 3 Análise química semiquantitativa do osso recém-formado no alvéolo (MEV-EDX)

Grupos	Sódio (%)	Magnésio (%)	Cálcio (%)	Fósforo (%)	Razão cálcio/fósforo (%)
Controle sistêmico	0,98 ± 0,07 A	0,80 ± 0,02 A	51,98 ± 3,79 A	21,82 ± 1,37 A	2,36 ± 0,04 A
Látex sistêmico	0,75 ± 0,09 A	0,47 ± 0,12 B	63,86 ± 1,90 B	26,75 ± 0,53 B	2,38 ± 0,04 A

Abreviatura: MEV, microscopia eletrônica de varredura; EDX, *energy dispersive X-ray* (espectroscopia de raio-X por dispersão em energia).

Notas: Os valores são expressos como ± erro padrão. Os percentuais de sódio, cálcio e fósforo foram avaliados utilizando-se o teste *t*, e o de magnésio, utilizando-se o teste de Welch. Letras diferentes indicam que os resultados apresentaram diferença estatisticamente significativa ($p < 0,05$).

Mineralização do Osso Basal no Alvéolo Mandibular

Observou-se teor (%) semelhante de Na em ambos os grupos. No entanto, o teor de Mg sofreu redução de ~ 50%, ao passo que os de Ca e P aumentaram, respectivamente, ~ 20% e 15% no osso basal no grupo XS quando comparado com o grupo CS **(Tabela 2)**. A razão Ca/P no grupo XS foi elevada, porque o aumento do teor de Ca foi maior do que o de P. Um aumento nos teores de Ca e P indica maior grau de mineralização.

Mineralização do Osso Recém-Formado no Alvéolo Mandibular

No osso recém-formado no alvéolo mandibular, observamos teor de Na semelhante em ambos os grupos. No entanto, o teor de Mg sofreu redução de ~ 40%, ao passo que os de Ca e P aumentaram ~ 19% no osso recém-formado do grupo XS quando comparado com o grupo CS **(Tabela 3)**. A razão Ca/P foi semelhante em ambos os grupos devido ao aumento igual nos teores de Ca e P. No entanto, o osso recém-formado do grupo XS foi mais mineralizado devido ao seu maior teor mineral.

Análise Histológica do Alvéolo Mandibular e Defeito Calvarial

Essas análises foram utilizadas para avaliar o osso recém-formado nas amostras. Observou-se um estágio semelhante de reparação óssea em ambos os grupos. Trabéculas do osso recém-formado se estenderam das bordas do osso basal em direção ao centro do defeito **(Fig. 2)** e do alvéolo mandibular **(Fig. 3)**. A quantidade de osso novo nessas estruturas também foi semelhante em ambos os grupos **(Fig. 4)**.

Análise Histológica da Morfologia Estomacal

Avaliamos a morfologia da região corporal do estômago, e observamos que o estômago dos ratos do grupo XS apresentava normalidade em suas quatro camadas **(Fig. 5)**. A camada de mucosa exibiu regularidade em toda a extensão do epitélio. Nenhum dano foi observado no poço gástrico e nas glândulas gástricas. Tipicamente, a camada submucosa

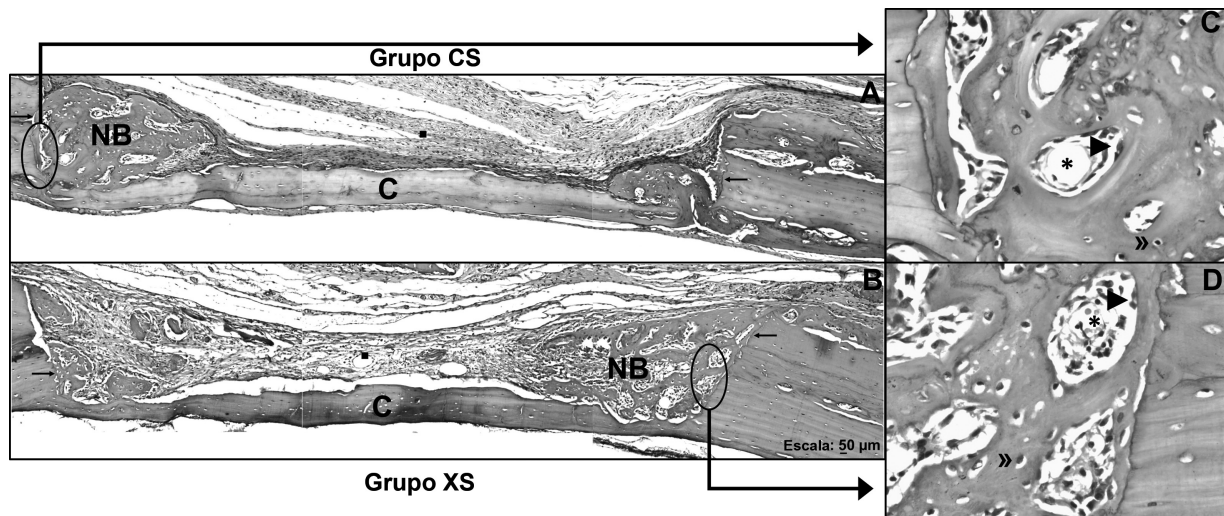


Fig. 2 Fotomicrografia do defeito calvarial nos grupos CS e XS. Nota: Esta é uma imagem representativa dos grupos CS e XS. Seção coronal. Observe o osso recém-formado, que se estende da borda do defeito em direção ao centro. Abreviaturas: C, calvaria; NB, osso recém-formado; →, borda do defeito; ■, tecido conjuntivo; *, espaços de medula; ►, osteoblastos; ◄, osteócitos (hematoxilina e eosina; A e B, 100x; C e D, 200x).

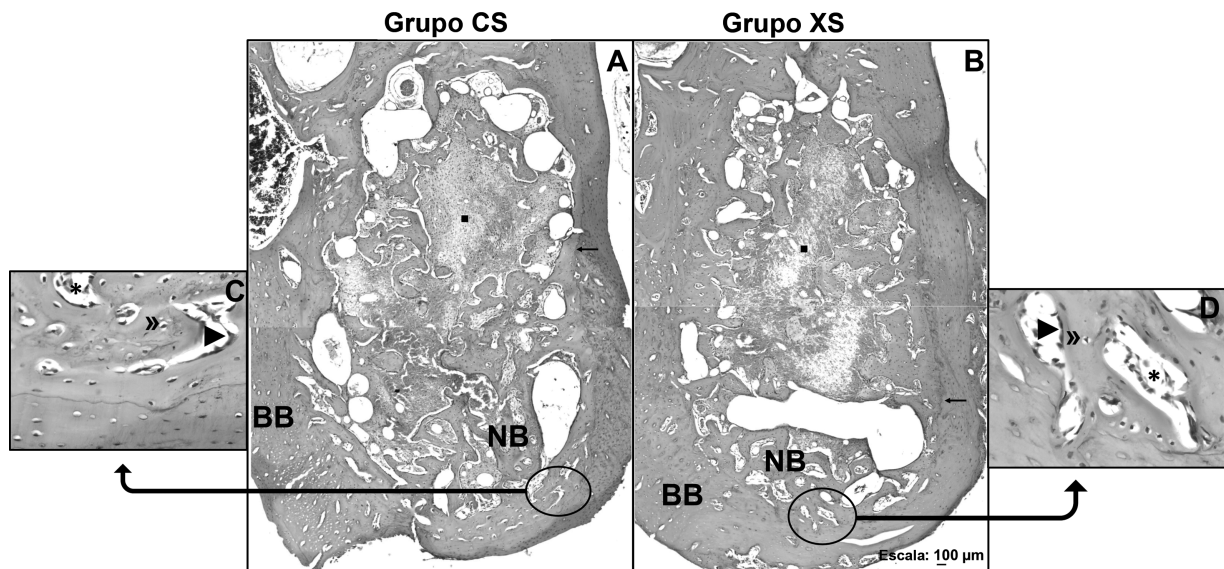


Fig. 3 Fotomicrografia do alvéolo mandibular em ratos (grupos CS e XS). Nota: Esta é uma imagem representativa dos grupos CS e XS. Seção transversal. Observe o osso recém-formado, que se estende da periferia do osso basal em direção ao centro do alvéolo mandibular. Abreviaturas: BB, osso basal; NB, osso recém-formado; →, periferia do osso basal; ■, tecido conjuntivo; *, espaços de medula; ►, osteoblastos; ◄, osteócitos (hematoxilina e eosina; A e B, 50x; C e D, 400x).

manifesta grandes vasos sanguíneos e nervos entrelaçados com o tecido conjuntivo denso. Nenhuma lesão foi visualizada ao longo da camada muscular e sorosa. Além disso, não houve infiltração de leucócitos, úlceras, erosões, perfurações ou sangramento gástrico. Portanto, o látex administrado sistemicamente não causou nenhum dano ao estômago.

Em 2011, Marinho et al.¹⁸ demonstraram a ausência de efeitos tóxicos do látex de *H. speciosa*. Na presente pesquisa, afirmamos que os ratos não demonstraram efeitos adversos visíveis e, para reduzir qualquer efeito colateral do látex no estômago, nós o diluímos em água destilada.

Discussão

Esta pesquisa estudou o efeito sistêmico do látex de *H. speciosa* na neoformação óssea e mineralização em ratos Wistar.

Descobrimos que o látex de *H. speciosa* contém Ca em sua composição. Esse elemento também foi encontrado no fruto da *H. speciosa*^{19,20} e no látex de *Hevea brasiliensis*.²¹ Após a ingestão do látex, a concentração de Ca no sangue pode ter aumentado no grupo XS. No entanto, não detectamos essa mudança, possivelmente devido à rápida ação da calcitonina e ao processo de deposição de sais trocáveis, que podem ter culminado em homeostase de sangue e deposição de Ca e P nos ossos. Portanto, observou-se um

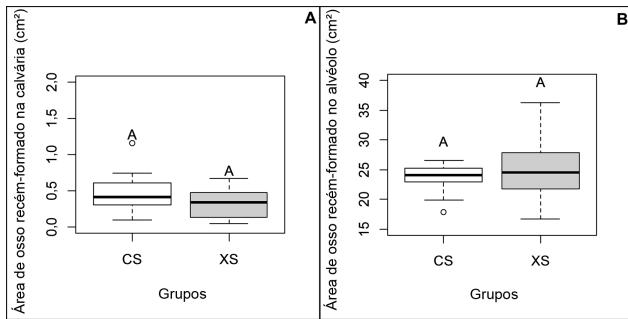


Fig. 4 Área de osso recém-formado no defeito calvarial e o alvéolo mandibular (cm^2) de ratos nos grupos CS e XS. Nota: Letras equivalentes indicam que não há diferença estatisticamente significativa entre os grupos, conforme calculado utilizando-se um teste *t* com $p < 0,05$.

aumento do conteúdo relativo de Ca e P no osso basal do alvéolo mandibular do grupo XS em comparação com o grupo CS.

Nossos resultados mostraram que, além do aumento dos teores de Ca e P, o tratamento com látex também resultou na redução do teor de Mg. Portanto, conjecturamos que os cristais amorfos presentes nos ossos foram convertidos em cristais de hidroxiapatita pela substituição/acréscimo de

átomos. Desta forma, o osso basal do alvéolo mandibular do grupo XS tornou-se mais mineralizado.

O novo osso mineralizado pode ser analisado por MEV-EDX para calcular a razão Ca/P e identificar o grau de mineralização óssea.^{22,23} Este estudo pioneiro demonstrou que o látex de *H. speciosa* aumentou o teor de Ca e P, o que levou a um aumento na mineralização do osso recém-formado no alvéolo mandibular de ratos Wistar após 15 dias de tratamento. Esse efeito pode ser atribuído não apenas à presença de Ca no látex, como também à presença de alguns fitoquímicos (ácido clorogênico e naringenina-7-O-glicosídeo).¹² Estudos^{24,25} mostraram que esses fitoquímicos podem estimular atividades osteoblásticas, e osteoblastos ativos secretam moléculas essenciais para a mineralização óssea.²⁶ Assim, esses compostos podem melhorar a densidade mineral óssea e a microarquitetura.^{24,25}

A análise histológica mostrou que a administração oral do látex de *H. speciosa* a 50% não aumentou o osso recém-formado no alvéolo mandibular ou no defeito calvarial. Esses dados corroboram outros resultados que nossa equipe já obteve anteriormente²⁷ utilizando outra concentração de látex (50% e 3%) de administração oral.

Por outro lado, demonstrou-se que, nos ratos tratados com látex natural com aplicações tópicas, aumentou a área

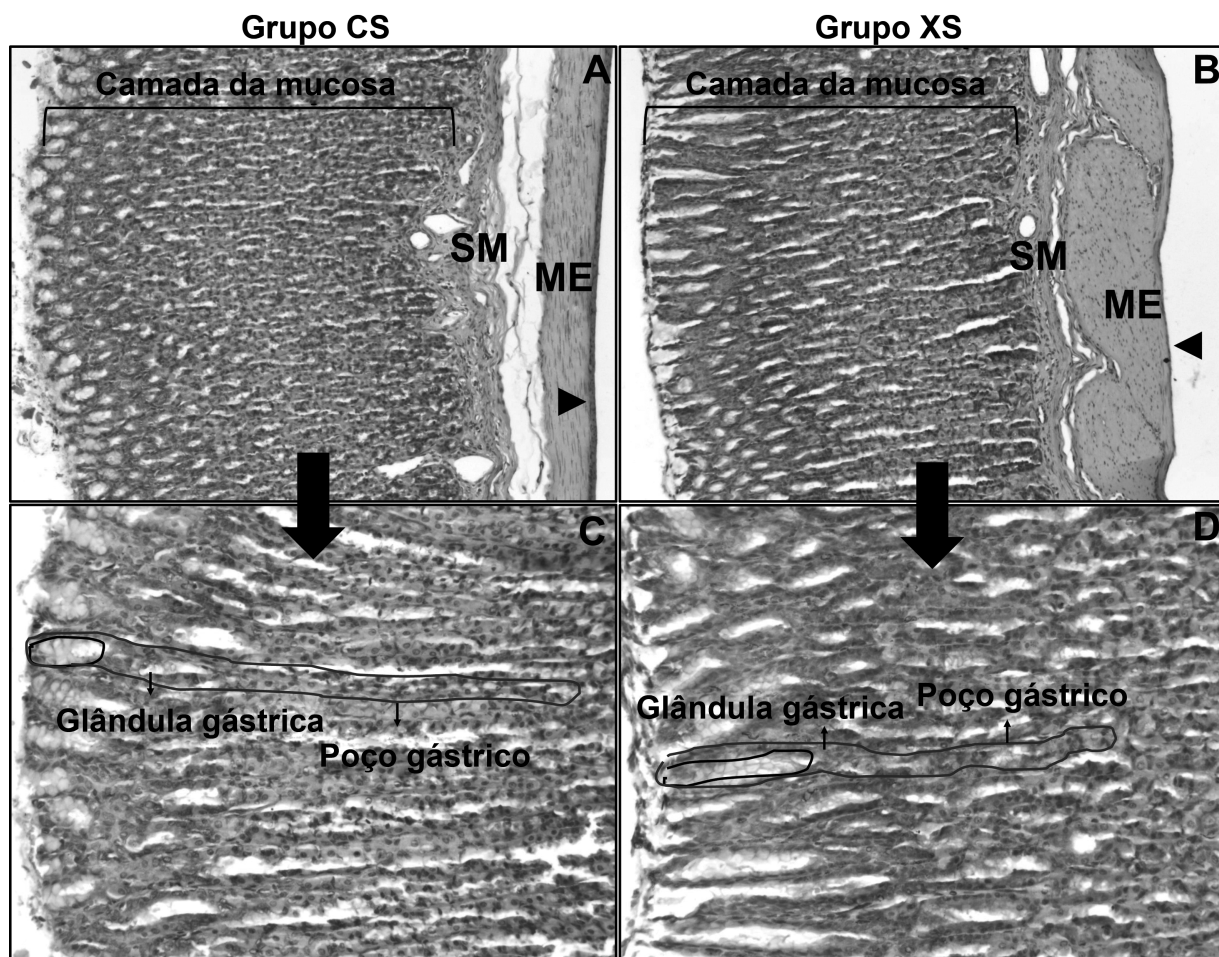


Fig. 5 Fotomicrografia da região corporal do estômago em ratos (CS e XS). Nota: Esta é uma imagem representativa dos grupos CS e XS. Seção transversal. Observe o aspecto da normalidade em todas as camadas estomacais de ambos os grupos. Abreviações: SM, submucosa; ME, muscular externa; ► serosa (hematoxilina e eosina; A e B, 100x, C e D, 200x).

de osso recém-formado tanto na calvaria¹² quanto no alvéolo mandibular.⁸ Essa diferença ocorreu devido às administrações por vias distintas.

Embora o tratamento oral com slução de látex a 50% não tenha influenciado a quantidade de osso recém-formado, o principal achado deste artigo é que a concentração de 50% de látex aumentou a mineralização óssea.

Também demonstramos que a administração oral de látex não causou nenhuma lesão estomacal. Marinho et al.¹⁸ administraram doses diferentes de látex de *H. speciosa* por gavagem, e observaram que o produto não provocou qualquer lesão no estômago. Esses resultados sugerem que o látex causa efeitos benéficos no corpo, sem danificar as camadas gástricas. Além disso, Marinho et al.¹⁸ também demonstraram a ausência de efeitos tóxicos deste produto. Durante o período do presente estudo, não foram observados sinais de embriaguez ou de intoxicação em ratos do grupo XS.

Apesar do progresso de métodos alternativos, os modelos animais ainda têm a principal vantagem de fornecer informações sobre o organismo como um todo.²⁸ Ratos são um dos vertebrados mais usados na pesquisa devido às suas semelhanças genéticas com a espécie humana.²⁸ Assim, os resultados desses estudos podem ser extrapolados para a biologia humana.

Além disso, os autores valorizaram o princípio dos 3R (*reduction, refinement, e replacement*, redução, refinamento e substituição) para o uso de animais.²⁹

Por fim, os autores estão cientes de que este estudo tem algumas limitações, como a não identificação de concentrações significativas de P pelo método colorimétrico, bem como a morte dos animais após o procedimento cirúrgico, o que reduziu o número de amostras. No entanto, esses imprevistos não foram capazes de gerar perdas para a análise estatística e a confiabilidade dos dados obtidos com a pesquisa.

Conclusão

Descobrimos que o látex de *H. speciosa* contém Ca em sua composição, e demonstramos que a administração oral diária do produto por 15 dias aumenta o teor de Ca e P e diminui o de Mg dos ossos basal e recém-formado no alvéolo mandibular. Um aumento no teor de Ca e P indica maior deposição de fosfato de Ca no osso; uma diminuição no teor de Mg indica que o fosfato de Ca amorfo presente nos ossos dos ratos tratados com látex foi convertido em cristais de hidroxiapatita pela substituição/acrécimo de átomos. Assim, os ossos basal e recém-formado no alvéolo mandibular tornaram-se mais mineralizados após o tratamento com o látex. Além disso, o tratamento oral com látex não alterou a morfologia estomacal e concentrações plasmáticas de Ca e P. Por outro lado, mostramos que o látex de *H. speciosa* não contribuiu para o aumento da área óssea recém-formada no defeito calvarial e no alvéolo mandibular.

Em conclusão, podemos afirmar que esses resultados apoiam a crença popular no benefício do consumo diário de “leite de mangaba” para o tratamento de fraturas. Além disso, nossos resultados podem auxiliar na concepção e

desenvolvimento de uma droga natural e favorecer toda a população que consome o produto.

Declaração de Financiamento

A presente pesquisa foi financiada pelo Conselho Nacional de Desenvolvimento Científico e Tecnológico (CNPq) por meio de bolsa de doutorado e taxas bancárias (número do processo 141226/2014-5), essenciais para a permanência do aluno e a aquisição de alguns equipamentos e materiais utilizados na pesquisa.

Conflito de Interesses

Os autores não têm conflitos de interesse a declarar.

Agradecimentos

Estendemos nossos agradecimentos ao CNPq pelo apoio financeiro.

Referências

- Raggatt LJ, Partridge NC. Cellular and molecular mechanisms of bone remodeling. *J Biol Chem* 2010;285(33):25103–25108
- Valenti MT, Dalle Carbonare L, Mottes M. Osteogenic Differentiation in Healthy and Pathological Conditions. *Int J Mol Sci* 2016;18(01):1–9
- Florencio-Silva R, Sasso GR, Sasso-Cerri E, Simões MJ, Cerri PS. Biology of Bone Tissue: Structure, Function, and Factors That Influence Bone Cells. *BioMed Res Int* 2015;2015:421746
- Guyton AC, Hall JE. *Textbook of Medical Physiology*. 11th ed. Philadelphia: Elsevier Saunders; 2006
- Thurairajah K, Broadhead ML, Balogh ZJ. Trauma and Stem Cells: Biology and Potential Therapeutic Implications. *Int J Mol Sci* 2017;18(03):577
- Ereno C, Guimarães SA, Pasetto S, et al. Latex use as an occlusive membrane for guided bone regeneration. *J Biomed Mater Res A* 2010;95(03):932–939
- Walmsley GG, Ransom RC, Zielins ER, et al. Stem Cells in Bone Regeneration. *Stem Cell Rev Rep* 2016;12(05):524–529
- Balabanian CA, Coutinho-Netto J, Lamano-Carvalho TL, Lacerda SA, Brentegani LG. Biocompatibility of natural latex implanted into dental alveolus of rats. *J Oral Sci* 2006;48(04):201–205
- Manfrin Arnez MF, Xavier SP, Pinto Faria PE, et al. Implant osseointegration in circumferential bone defects treated with latex-derived proteins or autogenous bone in dog's mandible. *Clin Implant Dent Relat Res* 2012;14(01):135–143
- Issa JPM, Defino HLA, Sebald W, et al. Biological evaluation of the bone healing process after application of two potentially osteogenic proteins: an animal experimental model. *Gerodontology* 2012;29(04):258–264
- Issa JPM, Defino HLA, Pereira YCL, et al. Bone repair investigation using rhBMP-2 and angiogenic protein extracted from latex. *Microsc Res Tech* 2012;75(02):145–152
- Dos Santos Neves J, Franchin M, Rosalen PL, et al. Evaluation of the osteogenic potential of *Hancornia speciosa* latex in rat calvaria and its phytochemical profile. *J Ethnopharmacol* 2016;183:151–158
- Silva JF Jr, Léo ADS. *A cultura da mangaba*. Aracaju: Embrapa Tabuleiros Costeiros; 2006
- D'Abadia PL, Bailão EFLC, Lino Júnior RS, et al. *Hancornia speciosa* serum fraction latex stimulates the angiogenesis and extracellular matrix remodeling processes. *An Acad Bras Cienc* 2020;92(02):e20190107
- Kilkenny C, Browne WJ, Cuthill IC, Emerson M, Altman DG. Improving bioscience research reporting: the ARRIVE guidelines for reporting animal research. *PLoS Biol* 2010;8(06):e1000412

- 16 Molinaro EM, Caputo LFG, Amendoeira MRR, org. Conceitos e Métodos para a Formação de Profissionais em Laboratórios de Saúde. Rio de Janeiro: Fundação Oswaldo Cruz Escola Politécnica de Saúde Joaquim Venâncio; Instituto Oswaldo Cruz; 2010
- 17 Gomes PS, Fernandes MH. Rodent models in bone-related research: the relevance of calvarial defects in the assessment of bone regeneration strategies. *Lab Anim* 2011;45(01):14–24
- 18 Marinho DG, Alviano DS, Matheus ME, Alviano CS, Fernandes PD. The latex obtained from *Hancornia speciosa* Gomes possesses anti-inflammatory activity. *J Ethnopharmacol* 2011;135(02): 530–537
- 19 Lima ILP, Scariot A. Boas práticas de manejo para o extrativismo sustentável da mangaba. Brasília: Embrapa Recursos Genéticos e Biotecnologia; 2010
- 20 De Oliveira Guilherme D, Moura Santos A, Mendes de Paula TO, et al. Ecogeografia e etnobotânica da Mangaba (*Hancornia speciosa*) no Norte de Minas Gerais. *Rev Bras Biocienc* 2007;5(01): 414–416
- 21 Gomes WP. Previlcanização do látex natural extraído da “*Hancornia Speciosa* Gomes” (mangabeira) e da “*Hevea Brasiliensis*” (seringueira) [tese]. Universidade Estadual Paulista Júlio de Mesquita Filho (UNESP); 2013
- 22 Lozano-Carrascal N, Satorres-Nieto M, Delgado-Ruiz R, et al. Scanning electron microscopy study of new bone formation following small and large defects preserved with xenografts supplemented with pamidronate-A pilot study in Fox-Hound dogs at 4 and 8 weeks. *Ann Anat* 2017;209:61–68[published correction appears in *Ann Anat* 2021 Jan;233:151631]
- 23 Sotiropoulou P, Fountos G, Martini N, et al. Bone calcium/phosphorus ratio determination using dual energy X-ray method. *Phys Med* 2015;31(03):307–313
- 24 Zhou RP, Lin SJ, Wan WB, et al. Chlorogenic Acid Prevents Osteoporosis by Shp2/PI3K/Akt Pathway in Ovariectomized Rats. *PLoS One* 2016;11(12):e0166751
- 25 Li F, Sun X, Ma J, et al. Naringin prevents ovariectomy-induced osteoporosis and promotes osteoclasts apoptosis through the mitochondria-mediated apoptosis pathway. *Biochem Biophys Res Commun* 2014;452(03):629–635
- 26 Florence NT, Huguette ST, Hubert DJ, et al. Aqueous extract of *Peperomia pellucida* (L.) HBK accelerates fracture healing in Wistar rats. *BMC Complement Altern Med* 2017;17(01):188
- 27 Felipetti FA, Bereta RM, Piedade SMS, Novaes PD. Oral Administrations of *Hancornia speciosa* Gomes Latex Do Not Increase Bone Neoformation. *Rev Bras Ortop* (Sao Paulo) 2019;54(06):692–696
- 28 Chorilli M, Michelin DC, Salgado HRN. Animais de laboratório: O camundongo. *Rev Cienc Farm Basica Apl* 2007;28(01):11–23
- 29 Conselho Nacional De Controle De Experimentação Animal (CONCEA) Normativas do CONCEA 2016. [Acessado em 11 de fevereiro de 2021] Disponível em: http://www.cena.usp.br/ceua/e_book_normativas_concea_3ed_26_09_2015.pdf