

# Sutura meniscal microinvasiva com agulha descartável\*

## *Microinvasive Meniscal Suture with Disposable Needle*

Edmar Stieven Filho<sup>1</sup> Carolline Popovicz Nunes<sup>2</sup> Fernando Martins Rosa<sup>3</sup>  
Paul André Alain Milcent<sup>4</sup> Mário Namba<sup>4</sup> Mauro Batista Albano<sup>5</sup>

<sup>1</sup>Departamento de Cirurgia, Universidade Federal do Paraná, Curitiba, PR, Brasil

<sup>2</sup>Departamento de Ortopedia e Traumatologia, Hospital das Clínicas, Universidade Federal do Paraná, Curitiba, Paraná, Brasil

<sup>3</sup>Departamento de Cirurgia, Universidade Federal do Paraná, Curitiba, PR, Brasil

<sup>4</sup>Departamento de Cirurgia, Universidade Federal do Paraná, Curitiba, PR, Brasil

<sup>5</sup>Hospital de Clínicas da Universidade Federal do Paraná, Curitiba, PR, Brasil

Endereço para correspondência Edmar Stieven Filho, PhD, Rua Gen. Carneiro, 181, Departamento de Cirurgia, Curitiba, Paraná, Brasil (e-mail: filho2000@gmail.com).

Rev Bras Ortop 2022;57(3):524–528.

### Resumo

A primeira sutura meniscal foi realizada em 1885 e levou cerca de um século para tornar-se popular. Atualmente, os dispositivos de reparo meniscal all-inside são amplamente utilizados. Contudo, esta técnica apresenta a desvantagem de ser um método dependente de dispositivos específicos, apresentando um custo superior aos de outras técnicas. Este valor elevado limita o uso de tal técnica em muitos locais. O objetivo da presente nota técnica é descrever uma técnica de sutura meniscal microinvasiva, como uma modificação da técnica all-inside, utilizando uma agulha descartável de procedimento de 40 × 12 mm. Os autores acreditam que a modificação proposta para a técnica pode torná-la mais popular, possibilitando o uso da técnica microinvasiva em locais com recursos limitados.

### Palavras-chave

- ▶ lesões do menisco tibial
- ▶ técnicas de sutura
- ▶ artroscopia

### Abstract

The first meniscal suture was performed in 1885 and took about a century to become popular. Currently, all-inside meniscal repair devices are widely used. However, this technique presents the disadvantage of being a method dependent on specific devices, presenting a higher cost than other techniques. This high cost limits the use of such a technique in many locations. The objective of the present technical note is to describe a microinvasive meniscal suture technique as a modification of the all-inside technique, using a disposable 40 × 12 mm procedure needle. The authors believe that the proposed modification to the technique can make it more popular, enabling the use of the microinvasive technique in places with limited resources.

### Keywords

- ▶ tibial meniscus injuries
- ▶ suture techniques
- ▶ arthroscopy

\* Trabalho realizado no Hospital de Clínicas da Universidade Federal do Paraná, Curitiba, PR, Brasil.

recebido  
07 de Abril de 2020  
aceito  
01 de Dezembro de 2020  
published online  
Outubro 14, 2021

DOI <https://doi.org/10.1055/s-0041-1729938>  
ISSN 0102-3616.

© 2021. Sociedade Brasileira de Ortopedia e Traumatologia. All rights reserved.

This is an open access article published by Thieme under the terms of the Creative Commons Attribution-NonDerivative-NonCommercial-License, permitting copying and reproduction so long as the original work is given appropriate credit. Contents may not be used for commercial purposes, or adapted, remixed, transformed or built upon. (<https://creativecommons.org/licenses/by-nc-nd/4.0/>)

Thieme Revinter Publicações Ltda., Rua do Matoso 170, Rio de Janeiro, RJ, CEP 20270-135, Brazil

## Introdução

Por muito tempo, o menisco foi considerado uma estrutura sem função que deveria ser removida em qualquer sinal de anormalidade.<sup>1</sup> Assim, até a década de 1970, a retirada dos meniscos ocorreu como tratamento padrão.<sup>1</sup> Contudo, as suturas meniscais demonstram efeito condroprotetor em relação às meniscectomias a longo prazo.<sup>2</sup> Além disso, diversos estudos mostraram que os meniscos têm papel fundamental na distribuição de carga e estabilidade do joelho; assim, os meniscos são atualmente considerados estruturas vitais no joelho saudável que devem ser preservadas sempre que possível.<sup>2</sup>

A primeira sutura meniscal foi realizada em 1885 por Annandale e levou cerca de um século para tornar-se popular.<sup>3</sup> É só na década de 1970, Ikeuchi apud Zhang et al.<sup>3</sup> descreveu o reparo meniscal por artroscopia, utilizando uma agulha descartável. Com o passar dos anos, houve desenvolvimento de técnicas artroscópicas e de instrumentais, e o procedimento foi então popularizado, ocorrendo um pico de crescimento no número de reparos meniscais entre os anos de 2005 e 2011.<sup>3</sup>

As técnicas de reparo meniscal podem ser divididas em três formas. Elas podem ser realizadas abordando o menisco intra-articular e transpassando o material de sutura para extra-articular (inside-out). Outra forma é iniciar pela pele, introduzindo o material de sutura para intra-articular (outside-in). Ainda existe a técnica all-inside, na qual todos os passos são confeccionados dentro da articulação.

A técnica de sutura artroscópica all-inside apresenta a vantagem de não precisar de incisões na pele, de ter baixa taxa de complicações e resultados semelhantes às outras técnicas de sutura. Uma desvantagem do sistema all-inside é que ele tem um custo maior. Normalmente, são utilizados dispositivos descartáveis, e seu uso eleva significativamente o valor final do procedimento. Isso pode ser um fator limitante do seu uso em muitos locais.<sup>4</sup>

Neste contexto, o objetivo do presente trabalho é descrever uma técnica de sutura meniscal microinvasiva, como uma modificação da técnica all-inside, utilizando uma agulha descartável de procedimento de 40 × 12 mm.

## Descrição da Técnica Cirúrgica

Inicia-se o procedimento com incisões para o portal anterolateral e anteromedial da artroscopia, adjacentes às bordas lateral e medial do ligamento patelar, respectivamente. Procede-se com a inspeção artroscópica do joelho. A lesão meniscal é identificada e avaliada para determinar sua localização, tamanho e grau de instabilidade. Realiza-se então o preparo da lesão meniscal com debridamento das bordas da lesão para aumentar o potencial de cicatrização. A lesão, então, é reduzida e os pontos são iniciados.

O procedimento é iniciado com a inserção de um fio de ácido poliglicólico 1-0 na agulha 40 × 12 mm. A agulha é então introduzida na linha interarticular do joelho, com transfixação por via percutânea, de fora para dentro, monitorada pelo lado articular sob artroscopia, transfixando o menisco, na região lesionada (►Figura 1).

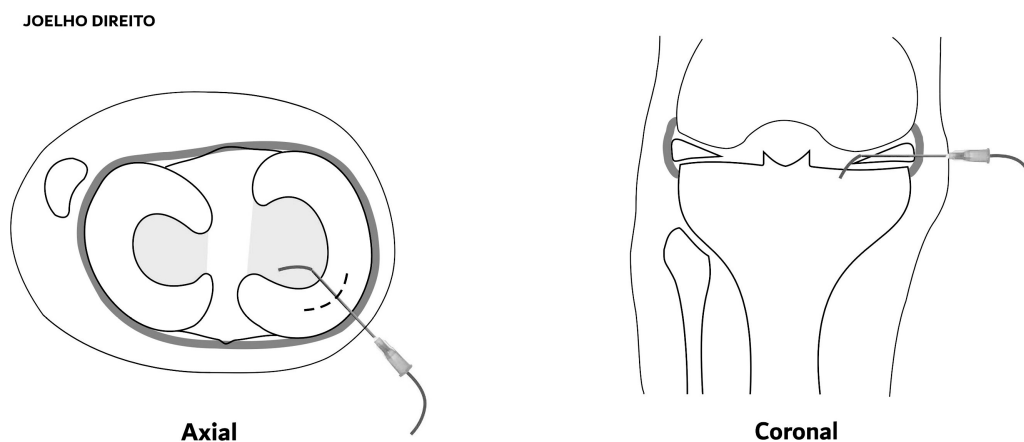
A agulha conduz um fio de sutura que permanecerá no trajeto, e com a ajuda de um *Grasper* introduzido pelo portal anteromedial, o fio intra-articular é puxado pelo portal, mantendo o restante do fio dentro da agulha. A agulha é então retirada do menisco sem, contudo, retirá-la da pele (►Figura 2).

Depois, a agulha é reintroduzida no menisco próxima da primeira inserção (►Figura 3).

A segunda extremidade do fio é então puxada com o auxílio do *Grasper* (►Figura 4). Com as duas extremidades do fio em mãos, o cirurgião pode realizar o nó fora da articulação. Após a confecção do nó, ele é conduzido para a região desejada com auxílio de um empurrador de nó (►Figura 5).

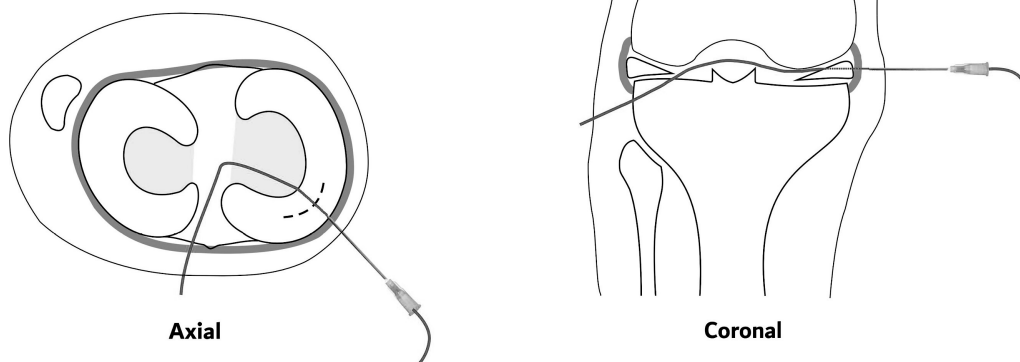
## Comentários Finais

As cirurgias meniscais estão entre os procedimentos mais comumente executados em ortopedia.<sup>4</sup> As opções primárias atuais para cirurgia meniscal artroscópica são meniscectomia parcial ou reparo meniscal. Porém, as descobertas sobre as funções vitais do menisco e o desenvolvimento de osteoartrite relatada após sua ressecção obrigaram os cirurgiões a proteger o máximo possível dessa estrutura, reparando ou reconstruindo o menisco sempre que possível.<sup>2</sup> Atualmente,



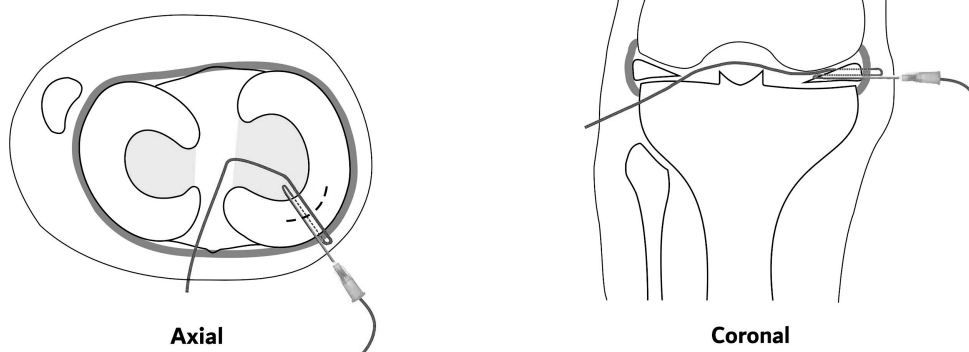
**Fig. 1** Visão axial e sagital da inserção da agulha com o fio, na linha interarticular do joelho, transfixando a região lesionada.

JOELHO DIREITO



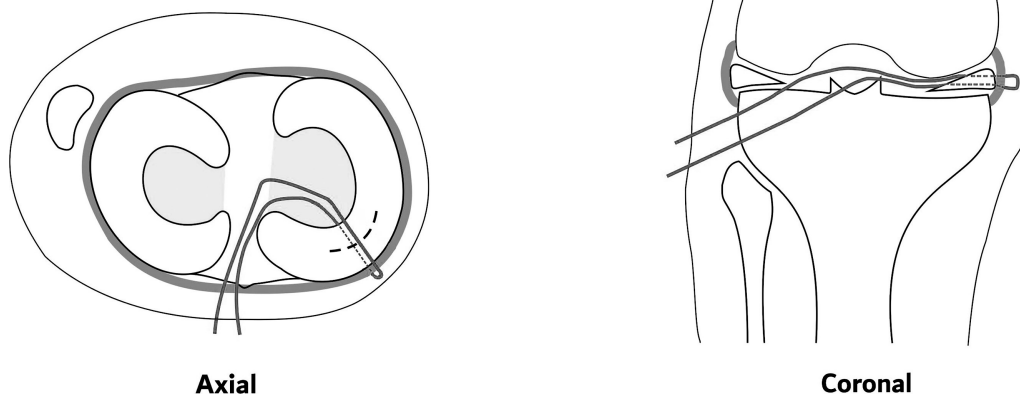
**Fig. 2** Visão axial e sagital da retirada da agulha do menisco, parando entre a cápsula e a pele.

JOELHO DIREITO



**Fig. 3** Visão axial e sagital da reintrodução da agulha e fio no menisco, próximos à primeira inserção.

JOELHO DIREITO



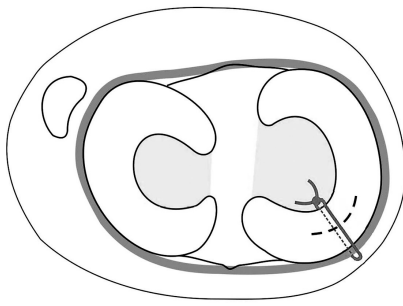
**Fig. 4** Visão axial e sagital das extremidades do fio fora da articulação.

existem três técnicas principais para o reparo do menisco: inside-out, outside-in e all-inside. Os dispositivos de reparo meniscal all-inside, relatados pela primeira vez em 1993, são amplamente utilizados atualmente.<sup>4</sup> Contudo, essa técnica apresenta a desvantagem de ser um método dependente de dispositivos específicos, desenvolvidos apenas por poucas empresas; consequentemente, tais dispositivos apresentam um custo superior aos de outras técnicas.<sup>4</sup> Nesse cenário, os

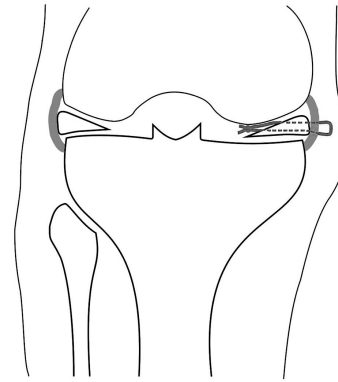
autores apresentam uma modificação da técnica de sutura all-inside utilizando uma agulha descartável de procedimento de 40 × 12 mm. A variação dá-se no instrumental utilizado, que viabiliza o emprego da técnica de maneira mais democrática em virtude do baixo custo e da disponibilidade dos materiais utilizados.

Um reparo bem-sucedido requer estabilização do tecido meniscal lesionado durante o processo de cicatrização; neste

JOELHO DIREITO



Axial



Coronal

**Fig. 5** Visão axial e sagital do resultado final da confecção do nó.

processo, muitos fatores podem influenciar no resultado final, incluindo a escolha da técnica de reparo, métodos de reparo e número de suturas.<sup>5</sup> Embora existam várias técnicas de reparo meniscal disponíveis, a técnica outside-in ainda é considerada padrão ouro para reparo meniscal. No entanto, a técnica all-inside tem a vantagem de não exigir uma incisão adicional, levando a uma diminuição no tempo operatório.<sup>4</sup> Além disso, em uma recente revisão sistemática de Fillingham, quando comparadas as técnicas de reparo all-inside e outside-in, não foram observadas diferenças nas taxas de falha, nos resultados funcionais ou nas taxas de complicações.<sup>6</sup> Assim, a técnica all-inside tem sido um método cada vez mais usado para a maioria das lesões meniscais devido às suas vantagens de evitar a abertura de portais acessórios e incisões adicionais, fácil aplicabilidade, uso de implantes bioabsorvíveis e risco relativamente menor de lesões nas estruturas neurovasculares posteriores.<sup>4</sup>

A escolha da técnica a ser utilizada para o reparo meniscal depende de diversos fatores, como local da lesão, tipo, etiologia, tempo, associação com lesão ligamentar, expectativas e idade do paciente, além da experiência do cirurgião com a técnica a ser utilizada. Os autores acreditam que a técnica de sutura meniscal microinvasiva seja mais indicada para lesões longitudinais do corpo e corno anterior. Em contrapartida, os autores não indicam o uso da técnica para lesões próximas a estruturas nobres, pois o risco de lesão inadvertida dessas estruturas é alto para qualquer técnica percutânea.

Embora seja uma técnica promissora, a modificação da técnica all-inside proposta pelos autores apresenta algumas dificuldades. Uma delas é acertar o local da lesão, já que o procedimento inicia com a agulha na pele e segue em direção ao menisco. Outro ponto importante é não ter o movimento bloqueado por contato da agulha com o platô tibial ou com o côndilo femoral. Além disso, é necessário que o cirurgião tenha habilidade de realizar o ponto extra-articular e conduzi-lo ao menisco. Isso pode ser um fator limitante, uma vez que tal habilidade não é comum aos cirurgiões do joelho, sendo mais praticada em cirurgias artroscópicas do ombro. Pelos motivos acima, suturas realizadas com dispositivos de

sutura all-inside tendem a ser mais rápidas do que a sutura realizada de maneira manual, como a proposta pelo presente estudo.

De maneira geral, nas últimas décadas, observou-se na área médica um aumento dos custos dos tratamentos em função da introdução de tecnologias mais modernas e novos medicamentos.<sup>7</sup> Isso acaba tornando-se um problema para os sistemas de saúde públicos universais, como o Sistema Único de Saúde (SUS) e os convênios privados de saúde, onde soma-se a falta de recursos ou o surgimento dessas novas tecnologias, dificultando ainda mais a gestão da saúde no país.<sup>7</sup> Neste contexto, há uma tendência mundial pela busca de soluções eficientes que possibilitem o uso de novas abordagens que podem beneficiar o paciente associadas ao controle dos gastos.<sup>8</sup> Por exemplo, atualmente, há dificuldade de liberação dos dispositivos de sutura meniscal all-inside nos convênios e no SUS, já que eles encarecem o preço final da cirurgia. Isso limita o uso da técnica, mesmo quando seria a melhor opção de abordagem para o paciente. Os autores acreditam que a modificação proposta para a técnica pode torná-la mais popular, possibilitando o uso da técnica microinvasiva em locais com recursos limitados.

#### Suporte Financeiro

Não houve suporte financeiro de fontes públicas, comerciais, ou sem fins lucrativos.

#### Conflito de Interesses

Os autores declaram não haver conflito de interesses.

#### Referências

- 1 Dandy DJ, Jackson RW. The diagnosis of problems after meniscectomy. *J Bone Joint Surg Br* 1975;57(03):349-352
- 2 Xu C, Zhao J. A meta-analysis comparing meniscal repair with meniscectomy in the treatment of meniscal tears: the more meniscus, the better outcome? *Knee Surg Sports Traumatol Arthrosc* 2015;23(01):164-170
- 3 Zhang AL, Miller SL, Coughlin DG, Lotz JC, Feeley BT. Tibiofemoral contact pressures in radial tears of the meniscus treated with all-inside repair, inside-out repair and partial meniscectomy. *Knee* 2015;22(05):400-404

- 4 Abrams GD, Frank RM, Gupta AK, Harris JD, McCormick FM, Cole BJ. Trends in meniscus repair and meniscectomy in the United States, 2005-2011. *Am J Sports Med* 2013;41(10):2333-2339
- 5 Beaufils P, Pujo! N. Meniscal repair: Technique. *Orthop Traumatol Surg Res* 2018;104(1S):S137-S145
- 6 Fillingham YA, Riboh JC, Erickson BJ, Bach BR Jr, Yanke AB. Inside-out versus all-inside repair of isolated meniscal tears. An updated systematic review. *Am J Sports Med* 2017;45(01):234-242
- 7 Souza AA, Guerra M, Avelar EA. Proposta de metodologia para a implantação do sistema de custeio baseado em atividades para organizações hospitalares. In: Paper presented at: XVI Congresso Brasileiro De Custos, 2009, Fortaleza, CE. 2009
- 8 Silva JLV, Namba MM, Pereira FA, et al. Sutura meniscal "inside-out" com agulha de anestesia peridural. *Rev Bras Ortop* 2004;39(05):264-269