

## GIST E ADENOCARCINOMA GÁSTRICO SINCRÔNICOS: RELATO DE CASO E REVISÃO DA LITERATURA

### *Synchronous gastric GIST and adenocarcinoma: case report and literature review*

Marcus Fernando Kodama Pertille **RAMOS**, Bruno **ZILBERSTEIN**, Bruno da Costa **MARTINS**, André **KONDO**, Cláudio José Caldas **BRESCIANI**, Elisa Ryoka **BABA**, Ivan **CECCONELLO**

ABCDDV/544

Ramos MFKP, Zilberstein B, Martins BC, Kondo A, Bresciani CJC, Baba ER, Cecconello I. GIST e adenocarcinoma gástrico sincrônicos: relato de caso e revisão da literatura. ABCD Arq Bras Cir Dig 2007; 20(2):134-6.

**RESUMO - Introdução:** Tumores estromais gastrointestinais (GISTs) são neoplasias mesenquimais incomuns que afetam o trato gastrointestinal. Existem poucos relatos na literatura da ocorrência sincrônica de tumores mesenquimais e outros tumores primários gastrointestinais. **Relato do caso** - Paciente de 61 anos do sexo feminino que procurou o serviço com queixa de dor abdominal iniciada há 2 anos. No exame físico palpava-se uma massa de 10 cm no abdome superior. A tomografia evidenciou massa em contato com a grande curvatura gástrica sem linfonodomegalias. Na endoscopia foi identificada apenas na pequena curvatura lesão na mucosa com 2 cm cuja biópsia demonstrou tratar-se de adenocarcinoma. Foi realizado ultra-som endoscópico que demonstrou que a lesão na pequena curvatura estava restrita à camada muscular e também visualizou-se lesão na grande curvatura originária da 4ª camada ultra-sonográfica gástrica (muscular). Com esse diagnóstico e estadiamento a paciente foi submetida à gastrectomia total com linfadenectomia D2 e anastomose esôfago-jejunal em Y-de-Roux. O exame anatomopatológico demonstrou que a lesão na pequena curvatura correspondia a um adenocarcinoma microtubular restrito a camada muscular e a lesão na grande curvatura um GIST de alto grau. O estadiamento TNM final foi T2N1M0. A paciente evoluiu sem intercorrências recebendo alta no 11º pós-operatório. **Conclusão** - A ocorrência sincrônica de GISTs e outros tumores gastrointestinais têm ocorrido com mais frequência do que antes se considerava. Embora este fato pareça ser apenas uma coincidência sua ocorrência pode envolver agentes carcinogênicos comuns.

**DESCRITORES** - Adenocarcinoma. Neoplasias gástricas. Anastomose em Y-de-Roux.

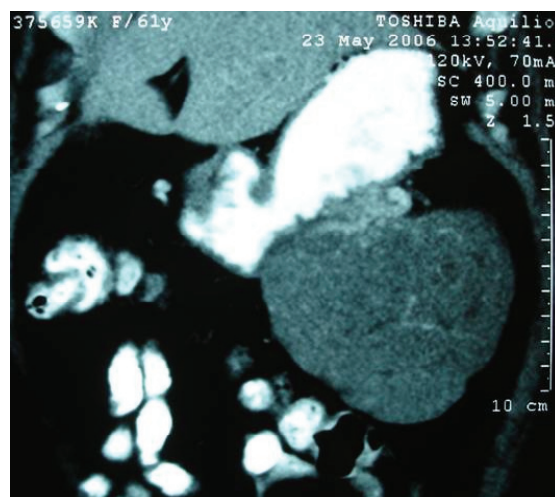
### INTRODUÇÃO

Tumores estromais gastrointestinais (GISTs) são neoplasias mesenquimais cada vez mais comuns que afetam o trato gastrointestinal. Sua localização mais freqüente é gástrica correspondendo a 0,5%-1% das neoplasias gástricas<sup>7</sup>. Ao contrário dos adenocarcinomas, os GISTs não apresentam fatores predisponentes identificados e existem poucos relatos na literatura de sua ocorrência sincrônica com outros tumores originários do trato gastrointestinal.

### RELATO DO CASO

Mulher de 61 anos foi atendida com queixa de dor abdominal difusa iniciada há dois anos, sem alteração do hábito intestinal, perda de peso ou disfagia. Ela não tinha nenhum antecedente de neoplasia na família e como comorbidade apresentava apenas hipertensão arterial. No exame físico palpava-se massa de 10 cm, móvel, indolor no abdome superior. Foi realizado estudo ultra-sonográfico abdominal que demonstrou presença de massa de 10 cm próxima à grande curvatura gástrica.

Tomografia de abdome evidenciou massa exofítica em contato com a grande curvatura gástrica sem linfonodomegalias abdominais (Figura 1).



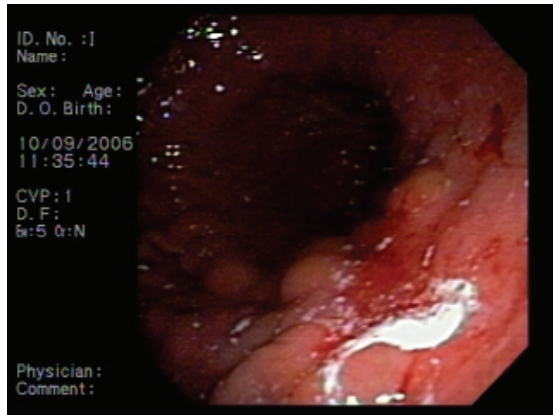
**FIGURA 1** – Tomografia evidenciando massa abdominal em contato com grande curvatura gástrica

Na endoscopia não foram visualizadas lesões na grande curvatura gástrica, porém na pequena foi identificada uma lesão de mucosa com 2 cm de diâmetro cuja biópsia demonstrou tratar-se de adenocarcinoma gástrico (Figura 2). Foi realizada ultra-sonografia endoscópica

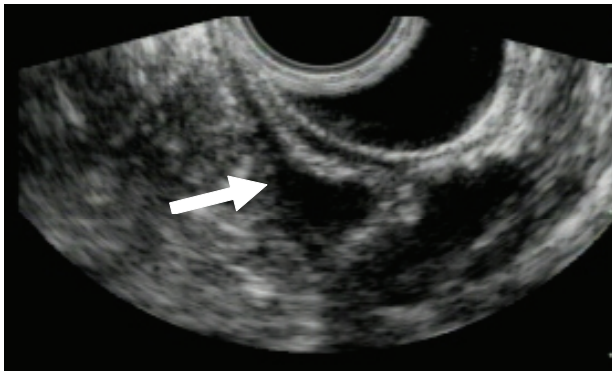
Trabalho realizado no Serviço de Cirurgia do Estômago, Departamento de Gastroenterologia, Hospital das Clínicas, Faculdade de Medicina da Universidade de São Paulo, São Paulo, SP, Brasil.

Endereço para correspondência: Marcus Kodama Ramos, e-mail: marcuskodama@hotmail.com

que demonstrou que a lesão na pequena curvatura estava restrita à camada muscular e a lesão na grande curvatura era originária da 4ª camada ultra-sonográfica gástrica (muscular) (Figura 3).



**FIGURA 2** – Lesão na mucosa gástrica da pequena curvatura vista na endoscopia



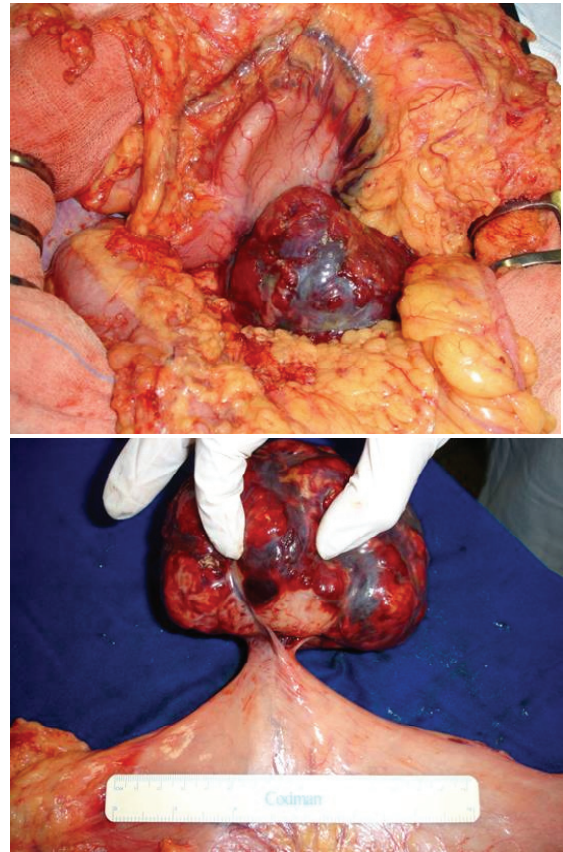
**FIGURA 3** – Estudo ultra-sonográfico endoscópico evidenciando lesão da grande curvatura originária da 4ª camada gástrica.

Com este diagnóstico e estadiamento, a paciente foi submetida à gastrectomia total com linfadenectomia a D2 com reconstrução do trânsito através de anastomose esôfago-jejunal em Y-de-Roux (Figura 4).

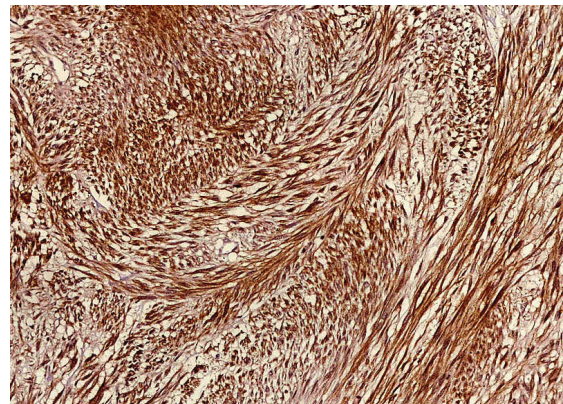
O exame anatomopatológico demonstrou que a lesão na pequena curvatura correspondia à adenocarcinoma microtubular mucinoso mucocelular (células em anel de sinete) restrito à camada muscular. A lesão de grande curvatura tratava-se de um GIST de alto grau com alto índice mitótico 13/50 com antígenos CD117, CD 34 e Ki-67 (10%) positivos (Figura 5). O número de linfonodos afetados foi dois de 45 dissecados e o estadiamento TNM final foi T2N1M0. A recuperação da paciente foi sem intercorrências, recebendo alta no 11º pós-operatório.

## DISCUSSÃO

Os GISTs são tumores mesenquimais com provável origem nas células de Cajal da camada muscular do estômago. Antigamente eram classificados na mesma categoria



**FIGURA 4** - Aspectos macroscópicos da lesão na grande curvatura



**FIGURA 5** – Imunoistoquímica positiva para antígeno CD117 (c-kit)

juntamente com outros tumores mesenquimais como os leiomiossarcomas, porém logo se verificou que se tratavam de tumores com comportamentos biológicos distintos e antígenos específicos. Devido ao desenvolvimento de novos marcadores imunoistoquímicos, o diagnóstico de GISTs tem sido realizados mais freqüentemente aumentando o número de relatos de lesões sincrônicas.

Maiorana et al.<sup>6</sup> em 2000, encontraram relatos de 30 casos da associação de tumores epiteliais e estromais gástricos na literatura e comunicaram uma série de seis casos em período de 9 anos. Em quatro desses casos o

adenocarcinoma gástrico foi detectado no pré-operatório sendo o tumor estromal encontrado incidentalmente no procedimento cirúrgico. Ao analisar o perfil imunistoquímico, verifica-se que apenas quatro pacientes apresentavam antígeno CD34 positivo e em nenhum deles foi pesquisado antígeno CD117, não sendo possível se ter a confirmação de que todos os casos desta série tratavam-se de GISTs gástricos. Wronski et al.<sup>8</sup> avaliaram 28 pacientes com diagnóstico de GIST do trato gastrointestinal e verificaram se havia a ocorrência de outro tumor primário sincrônico. Dos 28 pacientes avaliados, 16 apresentavam GISTs primários do estômago. Neste grupo, GISTs gástricos com tumores sincrônicos foram encontrados em quatro pacientes, sendo que dois eram adenocarcinomas gástricos, um adenocarcinoma de ceco e um linfoma gástrico.

Recentemente, também, foram relatados na literatura casos de GIST gástrico associados com adenocarcinoma gástrico precoce<sup>4</sup> e um tumor de misto de colisão com adenocarcinoma gástrico<sup>5</sup>. Para completar o aumento do número de relatos de tumores sincrônicos, no 7º Congresso Internacional de Câncer Gástrico (2007) foi feito novo relato de um caso da associação no Brasil e Lai et al.<sup>3</sup> relataram impressionante série de oito casos da associação

de GIST e adenocarcinoma gástrico na Coreia do Sul.

O aumento do número de relatos da ocorrência sincrônica de GISTs e adenocarcinomas faz pensar na possibilidade da existência de agente carcinogênico comum para ambos os tipos tumorais. Evidências experimentais para essa possibilidade já foram relatadas. Administração oral de N-metil-N-nitro-N-nitrosoguanidina<sup>2</sup> induz o desenvolvimento de adenocarcinomas gástricos em ratos e após a sua associação com agentes que alteram a barreira mucosa, como aspirina e o estresse, ocorre o desenvolvimento de tumores estromais. Ainda não existem evidências de um agente carcinogênico comum atuando em seres humanos ficando o campo aberto para realização de pesquisas futuras.

## CONCLUSÃO

A ocorrência sincrônica de GISTs e outros tumores gastrointestinais tem ocorrido com mais frequência do que antes, obrigando o médico a ficar alerta para a pesquisa de tumores sincrônicos. Embora a ocorrência sincrônica desses tumores pareça ser apenas uma coincidência pode haver agentes carcinogênicos comuns.

Ramos MFKP, Zilberstein B, Martins BC, Kondo A, Bresciani CJC, Baba ER, Ceconello I. Synchronous gastric GIST and adenocarcinoma: case report and literature review. *ABCD Arq Bras Cir Dig* 2007; 20(2):134-6.

**ABSTRACT - Background** - Gastrointestinal stromal tumors (GISTs) are an uncommon mesenchymal neoplasm affecting the GI tract. The synchronous occurrence of mesenchymal tumors and other primary gastrointestinal malignancies have been rarely reported in the literature. **Case report** - A 61 year-old female patient came to our department complaining of diffuse abdominal pain, which had begun 2 years ago. At physical examination a mass with approximately 10 cm, located in the upper abdomen, was palpable. A CT scan demonstrated a mass in contact with the greater gastric curvature without lymphnodal enlargement. At endoscopy, no lesions were seen in the greater curvature, but a 2,0 cm mucosal lesion was visualized in the upper portion of the lesser curvature. The biopsy of the lesion in the lesser curvature was positive for adenocarcinoma. An endoscopic ultrasound was performed and demonstrated that the lesion in the lesser curvature was restricted to the gastric muscular layer and the mass in the greater curvature was originated from the gastric fourth ultrasonographic layer (muscular). The patient was submitted to a total gastrectomy with D2 lymphadenectomy and a Y of Roux esophago-jejunal anastomosis. The pathological exam demonstrated that the lesion in the lesser curvature was a microtubular adenocarcinoma restricted to the muscular layer. The lesion in the greater curvature was a high grade GIST. The final TNM stage was T2N1M0. The patient recovery was uneventful being discharged from the hospital after 11 days. **Conclusion** - The synchronous occurrence of GISTs and other gastrointestinal malignancies is more common than has been considered. Although the synchronous occurrence of GIST and other abdominal malignancies seems to be just a coincidence, the development of these tumors may involve common carcinogenic agents.

**HEADINGS** - Adenocarcinoma. Gastric neoplasms. Anastomosis, Roux-en-Y.

## REFERÊNCIAS

- Camargo MA, Hatsumura TC, Andreollo NA, Lopes LR, Meirelles LR, Coelho-Neto JS. Synchronous adenocarcinoma and stromal tumor (GIST) in the stomach: a rare occurrence. *Rev Assoc Med Bras* 2007;158 Supl.
- Cohen A, Geller SA, Horowitz I, Toth LS, Werther JL. Experimental models for gastric leiomyosarcoma. The effects of N-methyl-N-nitro-N-nitrosoguanidine in combination with stress, aspirin, or sodium taurocholate. *Cancer*. 1984;53:1088-92.
- Lai JF, Kum SS, Choi WH, Hyung WJ, Choi SH, Noh H. Synchronous gastrointestinal stromal tumor and gastric adenocarcinoma: a report of eight cases. *Rev Assoc Med Bras*. 2007;156 Supl.
- Lin YL, Tzeng JE, Wei CK, Lin CW. Small gastrointestinal stromal tumor concomitant with early gastric cancer: a case report. *World J Gastroenterol*. 2006;12:815-7.
- Liu SW, Chen GH, Hsieh PP. Collision tumor of the stomach: a case report of mixed gastrointestinal stromal tumor and adenocarcinoma. *J Clin Gastroenterol*. 2002;35:332-4.
- Maiorana A, Fante R, Maria Cesinaro A, Adriana Fano R. Synchronous occurrence of epithelial and stromal tumors in the stomach: a report of 6 cases. *Arch Pathol Lab Med*. 2000;124:682-6.
- Sakano AI, Bresciani CJC, Gama-Rodrigues JJ, Gama AH, Zilberstein B, Jacob CE. Tumores estromais do tubo digestivo. In: Gama AH, Gama-Rodrigues JJ, Bresciani CJC, Zilberstein B, Kiss DR, Ceconello I, Cunha JEM, Saad WA, Bocchini S. Atualização em cirurgia do aparelho digestivo e coloproctologia. São Paulo, 2005. p.145-57.
- Wronski M, Ziarkiewicz-Wroblewska B, Gornicka B, Cebulski W, Slodkowski M, Wasitynski A, Krasnodebski IW. Synchronous occurrence of gastrointestinal stromal tumors and other primary gastrointestinal neoplasms. *World J Gastroenterol*. 2006;12:5360-2.

Conflito de interesse: não há

Fonte financiadora: não há

Recebido para publicação em: 03/02/2007

Aceito para publicação em: 10/04/2007