

ADENOMA HEPÁTICO GIGANTE ASSOCIADO COM USO ABUSIVO DE ESTERÓIDE ANDROGÊNICO ANABOLIZANTE: RELATO DE CASO

Giant hepatic adenoma associated with anabolic-androgenic steroid abuse: case report

Sergio Renato **PAIS-COSTA**, Olímpia Alves Teixeira **LIMA**, Aloisio Fernandes **SOARES**

Trabalho realizado no Hospital Regional da Asa Norte (HRAN), Brasília, DF, Brasil.

Correspondência:

Sergio Renato Pais-Costa,
e-mail srenatopaiscosta@hotmail.com

Fonte de financiamento: não há
Conflito de interesses: não há

Recebido para publicação: 09/04/2012
Aceito para publicação: 27/04/2012

mesmo para grandes tumores >5 cm¹³ Atualmente, a abordagem laparoscópica tornou-se o padrão-ouro, pois fornece baixa morbidade, recuperação rápida e vantagens cosméticas.^{1, 4, 7} No entanto, para o tratamento de grandes lesões, especialmente quando elas estão perto de grandes estruturas vasculares, abordagem aberta é mais segura.^{4, 7}

RELATO DO CASO

INTRODUÇÃO

Adenoma hepático (AH) é neoplasia primária benigna incomum de origem hepatocelular, e afeta mais frequentemente mulheres jovens. Tem sido geralmente associado ao uso de contraceptivos orais. Doença de armazenamento de glicogênio também tem sido associada com o desenvolvimento de AH e em tais casos, é também mais susceptíveis de ser múltiplo e submeter-se à transformação maligna. AH pode ser também encontrado em associação com outras condições, tais como diabetes melito, gravidez, anemia de Fanconi, doença de Hurler, polipose adenomatosa familiar e tirosinemia.^{3, 5, 6, 9, 13} Mais raramente, ele tem sido associado com o uso abusivo de anabolizantes esteróides androgênicos (AEA), principalmente entre os fisiculturistas.^{8, 11, 12}

A maioria destes tumores são detectados de forma incidental, por meio de exames de imagem como ultrassom ou outras técnicas de exploração, outros por causa de hepatomegalia, desconforto no quadrante superior direito, dor, compressão de órgãos vizinhos, ou hemorragia intraperitoneal. O diagnóstico é estabelecido por vezes apenas durante a exploração intra-operatória.^{3, 5, 6, 9, 13} Ruptura tumoral é frequentemente observada em tumores volumosos, e esta ocorrência apresenta elevada mortalidade.^{9, 13} AH também tem sido associado com a transformação maligna principalmente em tumores grandes.^{6, 9}

O tratamento preferido é a ressecção cirúrgica por meio de hepatectomia guiada ou enucleação. Esta é a abordagem de escolha para pacientes sintomáticos ou

Fisiculturista de 28 anos de idade foi encaminhado por causa do aparecimento de dor abdominal no quadrante superior direito, nos últimos três meses. Ele relatou que estava tomando AEA nos últimos seis anos (androstenediona oral e intramuscular de nandrolona). O exame clínico do abdômen revelou massa dolorosa palpável com margens regulares de cerca de 6-8 cm de diâmetro localizado no quadrante superior direito. Ela era móvel quando o paciente respirava.

Os exames laboratoriais estavam dentro dos limites normais. Os testes para hepatite B de superfície, anti-HBs e anticorpos anti-hepatite C foram negativos. Testes para marcadores tumorais séricos (CEA, CA 19-9 e alfa-fetoproteína) também foram negativos. Além disso, os testes laboratoriais e sorológicos descartaram a presença de abscessos no fígado, amebíase ou cistos hidáticos.

Tomografia computadorizada (TC) mostrou lesão volumosa medindo 101x81x56 mm que foi localizada em segmento VII hepático, muito perto da veia hepática direita, e se estendendo até segmentos VI e VIII (Figura 1). A lesão foi bem definida, mostrando densidade não homogênea com realce irregular na fase arterial e washout na fase tardia. Os achados da TC sugeriram que a lesão era um adenoma hepático gigante. Esta hipótese de diagnóstico foi confirmada por meio de biópsia por agulha fina.

O paciente foi submetido à ressecção aberta. Incisão subcostal bilateral com prolongamento superior mediana ("Mercedes-Benz" incisão) foi realizada. A lesão hepática volumosa envolvia os segmentos VI-VII e se estendia um pouco ao segmento VII hepático. Exame intra-operatório mostrou também outra lesão semelhante de 2 cm de diâmetro em segmento IV

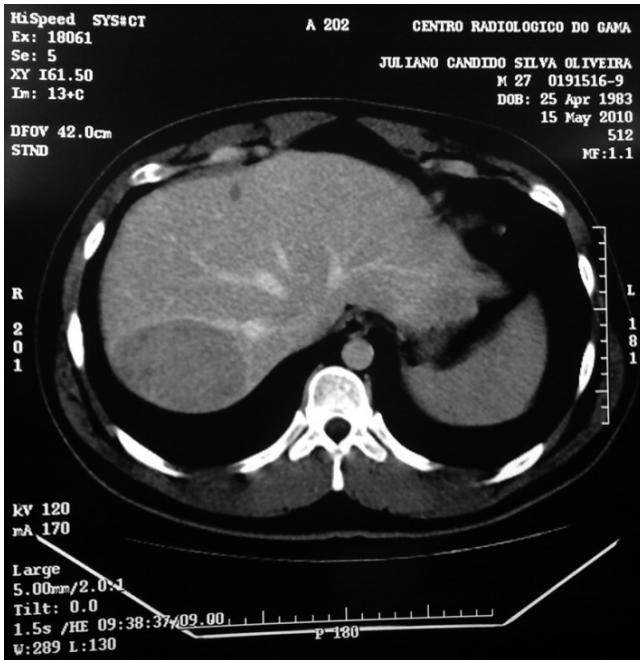


FIGURA 1 - Tomografia computadorizada mostrando lesão sólida grande posterior do lobo direito do fígado

(Figura 2). Houve tentativa de enuclear a massa a partir do parênquima hepático circundante. No entanto, uma vez que era muito suave sangrando prontamente e aderindo-se à direita no diafragma, veia hepática direita e volumosa afluenta da veia hepática média, foi realizada hepatectomia direita guiada. Uma vez que a mobilização total de lobo direito parecia perigosa, foi preferida abordagem anterior, como descrito por Capussotti et al.² Enucleação simples foi realizada para tratar a lesão do segmento IV.

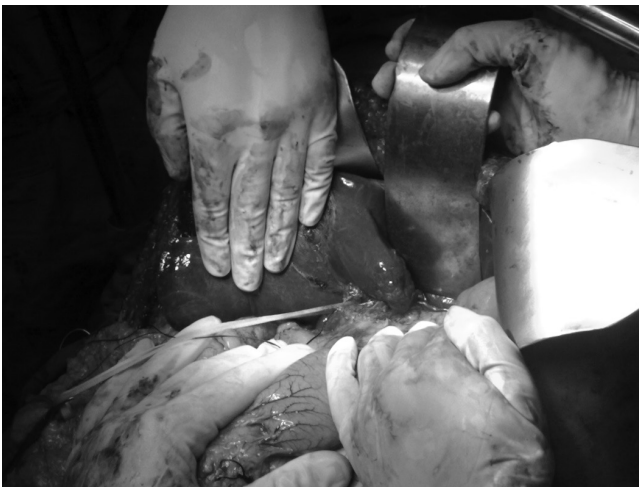

FIGURA 2 – Adenoma hepático pequeno no segmento IV

O espécime principal media 10x7x5 cm, enquanto que a amostra secundária 2x1x1 cm. A massa apresentou margens bem delimitadas e superfície externa lisa. Era um tumor verde castanhado, com áreas hemorrágicas.

O tecido do fígado circundante era normal.

O exame microscópico revelou a presença de hepatócitos maduros vacuolados. Não havia estrutura portal ou biliar no tumor, o que confirmou que ambas as lesões eram AH. Havia focos hemorrágicos, mas nenhum deles apresentou qualquer sinal de transformação maligna. O paciente foi mantido na unidade de terapia intensiva por um dia. Ele não recebeu transfusões de sangue. O paciente recebeu alta no oitavo dia após a operação sem sinais de insuficiência hepática. Após a operação, parou de tomar AEA e ultrassom de acompanhamento de seis meses após a operação não mostrou qualquer presença de outras lesões focais.

DISCUSSÃO

A patogênese da AH é obscura, mas tem sido associada com o uso de ambos os contraceptivos orais e AEA.^{3, 5, 6, 8-13} Nos últimos tempos, AEA tem sido frequentemente usado tanto para fins recreativos e profissionalmente. Apesar de mais de 750 casos de AH contraceptivo induzida por via oral terem sido relatados, parece que AH induzido por AEA é relativamente raro. Pode ser que os casos de HA induzido por AEA seja subestimado. No entanto, a possibilidade de usos orais, tais como estanozolol podendo induzir a proliferação de células do fígado deve se considerado.¹²

Mais frequentemente do que não, pacientes com AH não têm sintomas e, portanto, são apenas incidentalmente diagnosticados por exames de imagem. No entanto, tumores grandes, como no presente caso, podem causar anemia por causa do sangramento do tumor ou desconforto abdominal devido à dor nos quadrantes superiores abdominais.^{3, 5, 6, 9, 13} AH grande pode levar à ruptura espontânea ou hemorragia e, em certos casos, até mesmo à morte. A possibilidade de ruptura está longe de ser desprezível (15-33%) e pode estar associada com a mortalidade elevada, especialmente nos casos de operação de emergência (5-10%). Embora a transformação maligna seja incomum, tem sido associado com AH grandes ou múltiplos.^{3, 6, 9, 13}

Marcadores tumorais são geralmente não elevados, como mostrado no caso aqui relatado. No entanto, se a transformação maligna ocorre, os níveis de alfa-fetoproteína pode subir. Em casos de ruptura, os níveis de fosfatase alcalina e GGT podem aumentar. Portanto, o diagnóstico radiológico é o método mais importante. O ultrassom, tomografia computadorizada e ressonância magnética do abdome geralmente são importantes para fazer o diagnóstico. AH é tumor vascular com suprimento arterial predominante nos casos clássicos. Os resultados consistem em lesões sólidas bem vascularizadas e bem definidas que são predominantemente em fase arterial na tomografia computadorizada ou ressonância magnética. As lesões são por vezes não homogênea, como no presente caso, especialmente se a hemorragia

está presente. Áreas císticas são também encontradas, e pode até haver líquido livre na cavidade abdominal, devido à ruptura.^{3, 5, 13}

Um dos problemas é o diagnóstico diferencial com carcinoma hepatocelular (CHC), ou mesmo com metástase. De fato, os resultados radiológicos de pacientes com AH são muitas vezes semelhantes aos com carcinoma hepatocelular. Nos casos em que achados clínicos, radiológicos e histológicos de distinção entre AH e carcinoma hepatocelular são difíceis de determinar, a ressecção cirúrgica ter sido indicada, sempre que possível. Avaliações citológicas podem ser realizadas utilizando o material obtido por meio de agulha fina, punção aspiração (FNPA), a fim de confirmar o diagnóstico. Este procedimento tem sido recomendado por alguns autores. No entanto, existe risco de hemorragia.^{3, 5, 6, 8-13} No presente caso, FNPA foi importante para a confirmação do diagnóstico.

O tratamento conservador pode ser geralmente utilizado em casos pequenos, especialmente os relacionados com a utilização de contraceptivos orais ou AEA.¹³ Nos casos de indução por AEA, cessando a utilização pode, por vezes, reduzir a lesão. Acompanhamento rigoroso por meio de exames radiológicos (ultrassom ou TC) a cada seis meses é absolutamente necessário.¹² No entanto, quando a lesão é grande (> 5 cm) ou sintomático, como no caso presente, o tratamento cirúrgico tem sido recomendado por causa da alto risco de hemorragia e transformação maligna.^{3, 5, 6, 8-13} A opção cirúrgica depende caso a caso de avaliação. Para as pequenas lesões superficiais, como observado no presente caso no segmento IV, enucleação do tumor é o suficiente. No entanto, para lesões profundas que estão perto de grandes estruturas vasculares, e para as lesões volumosas, como o observado no caso presente em segmentos VII-VI, hepatectomia simples com o controle vascular é aconselhável, a fim de evitar o sangramento intra-operatória grave. Apesar de hepatectomia laparoscópica ser boa opção para os tumores benignos, abordagem aberta é mais segura para grandes lesões posteriores, especialmente aquelas que estão muito perto de importantes estruturas vasculares, como visto no presente caso.^{1, 4, 7}

Sempre que possível, alguns autores poupam a ressecção do parênquima, particularmente para os tumores benignos.⁴ Segmentectomia direita posterior pode ser executada em pequenas lesões posteriores do lobo direito, com o objetivo de preservar o parênquima hepático. No entanto, no caso presente, por ser lesão muito grande e difícil de tratar com alto risco de hemorragia intra-operatória grave, foi preferida abordagem aberta com hepatectomia direita guiada.

Quando AH é bem gerido por meio de ressecção, o prognóstico é bom. No entanto, quando o tratamento

conservador é escolhido, acompanhamento rigoroso usando métodos radiológicos é aconselhável, por potencial de ruptura e transformação maligna. A recorrência é possível, especialmente se os pacientes continuarem a usar ou voltar a usar AEA. Mesmo para os pacientes operados, é preciso haver acompanhamento através de visitas regulares ao médico e exames radiológicos.^{3,5,6,8,9,10,11,12,13}

CONCLUSÃO

Embora raro principalmente no sexo masculino, o AH deve ser lembrado como diagnóstico diferencial nos tumores hepáticos em indivíduos com abuso de EA. O tratamento de eleição principalmente nos de grande tamanho (> 5cm) tem sido a ressecção da lesão em virtude do risco de ruptura e transformação maligna.

REFERÊNCIAS

1. Ardito F, Tayar C, Laurent A, Karoui M, Loriau J, Cherqui D. Laparoscopic Liver Resection for Benign Disease. *Arch Surg* 2007; 142 (12): 1188-93.
2. Capussotti L, Ferrero A, Sgotto E, Vigano L, Muratore A, Polastri R. Right hepatectomy with anterior approach for ruptured liver cell adenoma. *Hepatogastroenterology* 2007; 54(77): 1557-9.
3. Choi BY, Nguyen MH. The Diagnosis and Management of Benign Hepatic Tumors. *J Clin Gastroenterol* 2005; 39(5): 401-12.
4. Costa SRP, Araujo SM, Lima AOT, Chartuni ATP. Laparoscopic Right Posterior Sectionectomy for Treating Hepatic Tumors. *ABCD Arq Bras Cir Dig* 2010; 23(4): 275-9.
5. Grazioli L, Federle MP, Brancatelli G, Ichikawa T, Olivetti L, Blachar A. Hepatic adenomas: imaging and pathologic findings. *Radiographics*. 2001; 21: 877-92.
6. Herman P, Pugliese V, Machado MAC, Montagnini AL, Salem MZ, Bachella T et al. Hepatic Adenoma and Focal Nodular Hyperplasia: Differential Diagnosis and Treatment. *World J Surg* 2000; 24(5): 372-76.
7. Herman H, Coelho FF, Lupinacci RM, Perini MV, Machado MAC, D'Albuquerque LAC, Ceconello I. Ressecções Hepáticas por Videolaparoscopia. *ABCD Arq Bras Cir Dig* 2009; 22(4): 226-32.
8. Martin NM, Dayyeh BKA, Chung RT. Anabolic abuse causing recurrent hepatic adenomas and hemorrhage. *World J Gastroenterol* 2008; 14(28): 4573-5.
9. Ribeiro Junior MAF, Chaib E, Saad WA, D'Albuquerque LAC, Ceconello I. Surgical management of spontaneous ruptured hepatocellular adenoma. *Clinics*. 2009; 64(8): 775-9.
10. Sandonato L, Cipolla C, Graceffa G, Bartolotta TV, Petri SL, Ciaccio O et al. Giant hepatocellular adenoma as cause of severe abdominal pain: a case report. *Journal of Medical Case Reports* 2007; 1(57): 1-4.
11. Soe KI, Soe M, Gluud S. Liver pathology associated with the use of anabolic-androgenic steroids. *Liver* 1992; 12: 73-79.
12. Socas L, Zumbado M, Pérez-Luzardo O, Ramos A, Pérez C, Hernández JR et al. Hepatocellular adenomas associated with anabolic androgenic steroid abuse in bodybuilders: a report of two cases and a review of the literature. *Br J Sports Med* 2005; 39: 1-4.
13. Tervikatan T, de Wilt JH, de Man RA. Indications and Long-term outcome of treatment for benign hepatic tumors: a critical appraisal. *Arch Surg* 2001; 136: 1033-38.