

# CARCINOMA EPIDERMÓIDE EM CICATRIZ DE LAPAROSTOMIA

## *Squamous cell carcinoma in a laparostomy scar*

Eduardo Neubarth **TRINDADE**<sup>1,2</sup>, Fernando Antonio Bohrer **PITREZ**<sup>2</sup>, Marcelo **SOUTO**<sup>1</sup>

Trabalho realizado no <sup>1</sup>Departamento de Cirurgia da Universidade Federal de Ciências da Saúde de Porto Alegre, Porto Alegre, RS e <sup>2</sup>Divisão de Cirurgia Geral da Santa Casa de Porto Alegre, Porto Alegre, RS, Brasil.

### Correspondência:

Eduardo Neubarth Trindade,  
e-mail: eduardontrindade@yahoo.com.br

Fonte de financiamento: não há  
Conflito de interesses: não há

Recebido para publicação: 27/01/2011  
Aceito para publicação: 17/04/2012

## INTRODUÇÃO

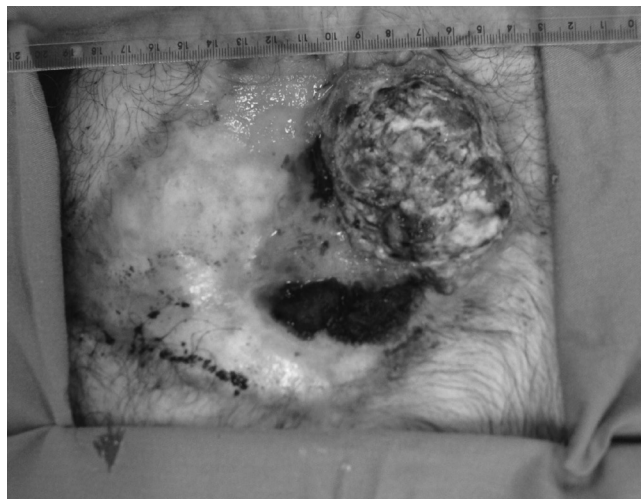
Cicatrização anormal pode levar à transformação maligna. Carcinoma de células escamosas de uma ferida crônica não cicatrizada é chamada de úlcera de Marjolin, e este processo é geralmente associado com queimaduras. Úlcera de Marjolin, em oposição ao câncer da pele espontâneo, é mais provável que ocorra nas extremidades, e tem padrão altamente agressivo, com 27,5% de pacientes desenvolvendo metástases<sup>4</sup>. O último passo patológico do processo é a transformação maligna.

A falta de cuidados adequados da ferida inicial, incluindo enxerto de pele precoce, quando necessário em queimaduras, favorece degeneração maligna. Alguns autores sugerem que a apresentação tardia para o tratamento médico é fator importante em sua intratabilidade. O período de latência de transformação maligna em feridas crônicas é grande. A patogênese precisa da úlcera de Marjolin é desconhecida, embora haja algumas teorias que envolvem a inflamação crônica, lesões do DNA, toxinas cancerígenas, dividindo células susceptíveis à mutações e imunodeficiência<sup>1</sup>.

Apresenta-se aqui um caso incomum de carcinoma de células escamosas de parede abdominal em cicatriz de laparotomia

## RELATO DO CASO

Homem de 61 anos de idade submeteu-se à laparostomia por apendicite aguda complicada há 13 anos com queixa de ulceração por seis meses, de crescimento progressivo e sangramento da ferida por dois meses. Houve também secreção purulenta. Uma hérnia incisional estava presente por seis anos (Figura 1).



**FIGURA 1** - Carcinoma epidermóide em cicatriz de de laparotomia

A lesão foi descrita como grande, ulcerada e facilmente sangrante, e sem linfadenopatias. Tomografia computadorizada mostrou mudanças pós-operatórias na parede abdominal anterior, identificando lesão expansiva sésil, cerca de 7,4 x 3,0 cm. Não havia invasão, aumento dos gânglios linfáticos ou metástases à distância.

Biópsia local diagnosticou carcinoma de células escamosas bem diferenciado. Foi realizada excisão ampla da lesão com margens de segurança e reparada a hérnia, colocando tela pré-peritoneal de polipropileno. Interpretação patológica da peça cirúrgica revelou carcinoma de células escamosas bem diferenciado, com invasão da derme e hipoderme e margens cirúrgicas livres.

Ele recebeu alta em boas condições no 10º dia de pós-operatório. Permaneceu livre da doença durante os últimos 12 meses de acompanhamento.

## DISCUSSÃO

O período de latência médio da úlcera de Marjolin é muito longo, podendo variar grandemente, e é descrito como inversamente proporcional à idade do doente no momento da lesão. Vários tipos histológicos foram descritos, tais como sarcoma, carcinoma de células basais e o carcinoma de células escamosas<sup>4</sup>.

A prevalência de metástases para os nódulos linfáticos regionais, no momento do diagnóstico é o indicador mais importante de prognóstico. Os sítios

mais comuns são metástases óssea, pulmonar, hepática, renal e cerebral. Extremidades inferiores têm as maiores taxas de metástases e as menores na sobrevivência<sup>3</sup>.

Alguns fatores etiológicos podem estar envolvidos, como a vigilância imunológica diminuída devido ao tecido cicatricial denso, inflamação crônica, a liberação de toxinas cancerígenas locais, a presença de células que se dividem rapidamente suscetíveis a mutações e vascularização diminuída. Mas ainda nenhum mecanismo concreto para o desenvolvimento de carcinoma foi descoberto<sup>2</sup>.

Os pacientes geralmente apresentam-se reclamando de massa, mau-cheiro, sangramento, dor, lesão crônica de crescimento rápido não cicatrizada ou com tecido de granulação.

O diagnóstico baseia-se na interpretação patológica de espécimes de biópsia, e pode ser atrasado por características de confusão de úlceras benignas e malignas. Úlcera Marjolin parece afetar principalmente os pacientes carentes com acesso limitado aos cuidados de saúde e têm feridas negligenciadas, o que muitas vezes atrasa o tratamento, especialmente nos países em desenvolvimento<sup>5</sup>.

Excisão ampla é recomendada com grandes margens de segurança (2 a 3 cm) e fechamento da pele.

Excisão do linfonodo deve ser feita quando palpáveis, e alguns autores têm defendido o uso de biópsia de linfonodo sentinela, que ainda não provou ser útil em pacientes com carcinoma de células escamosas.

Casos de carcinoma de células escamosas em parede abdominal pós laparostomia (não de cicatriz de queimadura) são extremamente raros. Revisão da literatura mostrou apenas um relato de caso, sendo este o segundo publicado.

## REFERÊNCIAS

1. Fleming MD, Hunt JL, Purdue GF, Sandstad J. Marjolin's ulcer: a review and reevaluation of a difficult problem. *J Burn Care Rehabil.* 1990 Sep-Oct;11(5):460-9.
2. Franke M, Chung HD, Johnson FE. Squamous cell carcinoma arising from the pleura after pneumonectomy for squamous cell carcinoma of the lung. *Am J Surg.* 2010 Apr;199(4):e34-5.
3. García PY, Campos PV, Rubio JMM, García AG, Viejo EP, Pisonero DG, Pueyo JIM, Vigo FC. Marjolin's Ulcer Arising From a Laparostomy Scar. *Int Surg* 2006;91:207-210.
4. Kerr-Valentic MA, Samimi K, Rohlen BH, Agarwal JP, Rockwell WB. Marjolin's Ulcer: Modern Analysis of an Ancient Problem. *Plast. Reconstr. Surg.* 123: 184, 2009.
5. Pandey M, Kumar P, Khanna AK. Marjolin's ulcer associated with chronic osteomyelitis. *J Wound Care.* 2009 Dec;18(12):504-6.