

arqueado mediano associado à ganglionectomia celiaca, tanto por via aberta como laparoscópica são efetivos em estabelecer a revascularização da artéria celiaca e em aliviar os sintomas dos pacientes com síndrome do ligamento arqueado mediano. A técnica laparoscópica é segura e associada à elevada taxa de sucesso, se realizado por cirurgiões experientes em laparoscopia.

Apesar do tratamento laparoscópico da síndrome a técnica nova, vários autores demonstraram sua efetividade em aliviar os sintomas. Além do mais, este acesso apresenta várias vantagens, tais como redução da dor pós-operatória e menor sangramento operatório, hospitalização mais curta e recuperação pós-operatória mais rápida.

Mais recentemente, ela também tem sido efetivamente tratada através de operações robóticas<sup>3</sup>. As vantagens deste acesso comparadas à via laparoscópica ainda não foi completamente avaliada. O custo elevado das operações robóticas é importante limitação no nosso país.

## REFERÊNCIAS

- Berard X, Cau J, Déglise S, Trombert D, Saint-Lebes B, Midy D, Corpataux JM, Ricco JB. Laparoscopic surgery for coeliac artery compression syndrome: current management and technical aspects. *Eur J Vasc Endovasc Surg* 2012;43:38-42.
- di Libero L, Varicchio A, Tartaglia E, Iazzetta I, Tartaglia A, Bernardo A, Bernardo R, Triscino G, Conte DL. Laparoscopic treatment of celiac axis compression syndrome (CACS) and hiatal hernia: Case report with bleeding complications and review. *Int J Surg Case Rep*. 2013;4:882-5.
- Do MV, Smith TA, Bazan HA, Stembergh III WC, Abbas AE, Richardson WD. Laparoscopic versus robot-assisted surgery for median arcuate ligament syndrome. *Surg Endosc* 2013;27:4060-6.
- Dunbar JD, Molnar W, Beman FF, Marable SA. Compression of the celiac trunk and abdominal angina. *Am J Roentgenol Radium Ther Nucl Med* 1965;95:731-44.
- França LHG, Mottin C. Surgical treatment of Dunbar syndrome. *J Vasc Bras* 2013;12:57-61.
- Harjola PT. A rare obstruction of the coeliac artery: report of a case. *Ann Chir Gynaecol Fenn* 1963;52:547-50.
- Palmer OP, Tedesco M, Casey K, Lee JT, Poultides GA. Hybrid Treatment of Celiac Artery Compression (Median Arcuate Ligament) Syndrome. *Dig Dis Sci* 2012;57:1782-5.
- Roayaie S, Jossart G, Gitlitz D, Lamparello P, Hollier L, Gagner M. Laparoscopic release of celiac artery compression syndrome facilitated by laparoscopic ultrasound scanning to confirm restoration of flow. *J Vasc Surg* 2000;32:814-7.

ABCDDV/1152

ABCD Arq Bras Cir Dig

2015;28(4):296

DOI: /10.1590/S0102-6720201500030021

Carta ao Editor

## SEMINOMA EM TESTÍCULO INTRA-ABDOMINAL DE ADULTO: RELATO DE CASO

*Intra-abdominal seminoma testis in adult: case report*

Jorge Roberto Marcante **CARLOTTO**<sup>1</sup>, Ramiro **COLLEONI-NETO**<sup>1</sup>, David Carlos **SHIGUEOKA**<sup>2</sup>, Ricardo **ARTIGIANI-NETO**<sup>3</sup>, Gaspar de Jesus **LOPES-FILHO**<sup>1</sup>

Trabalho realizado na <sup>1</sup>Disciplina de Gastroenterologia Cirúrgica do Departamento de Cirurgia; <sup>2</sup> Departamento de Diagnóstico por Imagem; e <sup>3</sup> Departamento de Patologia da Escola Paulista de Medicina, Universidade Federal de São Paulo, São Paulo, SP, Brasil

### Correspondência:

Ramiro Colleoni Neto

E-mail: rcolleoni@uol.com.br

Fonte de financiamento: não há

Conflito de interesses: não há

Recebido para publicação: 09/12/2014

Aceito para publicação: 28/05/2015

## INTRODUÇÃO

A criptorquidia é a malformação congênita mais comum do trato genitourinário<sup>4</sup>. O testículo intra-abdominal está sujeito a complicações como câncer, isquemia e infertilidade<sup>1</sup>. A transformação maligna mais comum do testículo criptorquídico é o seminoma<sup>2,3,5</sup>. Apresenta-se um caso de adulto portador de volumosa massa pélvica que correspondia a seminoma desenvolvido em testículo intra-abdominal.

## RELATO DE CASO

MCS, homem, 32 anos, com história de aumento progressivo e indolor do volume abdominal há quatro semanas, sem outros queixas. Portador de várias malformações congênitas entre as quais: pectus excavatum, luxação congênita do quadril e pé torto congênito (operadas na infância). Ao exame físico apresentava ascite, derrame pleural bilateral e uma massa endurecida localizada em flanco e fossa ilíaca direita de aproximadamente 20 cm. Detectou-se ausência do testículo direito na bolsa testicular. Sem alterações nos exames laboratoriais. A tomografia computadorizada e ressonância magnética de abdome e pelve confirmaram volumosa ascite e massa pélvica heterogênea (Figura 1). O estudo citopatológico do líquido ascítico e do derrame pleural revelou ausência de células neoplásicas.

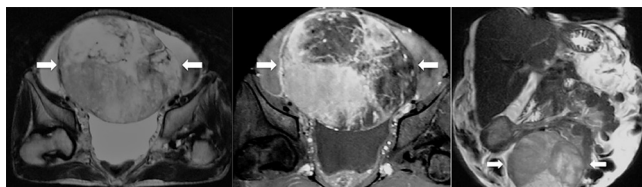


FIGURA 1 - Ressonância magnética de pelve com massa heterogênea bem vascularizada com áreas de degeneração/necrose (setas) e deslocamento superior de alças intestinais

Foi realizada laparotomia exploradora onde identificou-se uma grande tumoração sólida em fossa ilíaca direita parcialmente aderida ao canal inguinal direito, sendo ressecada com facilidade. A peça operatória mediou 25x19x12 cm e pesou 2.350 g (Figura 2). O exame histopatológico demonstrou seminoma de testículo criptorquídico com extensa área de necrose coagulativa e embolização neoplásica angioliinfática.

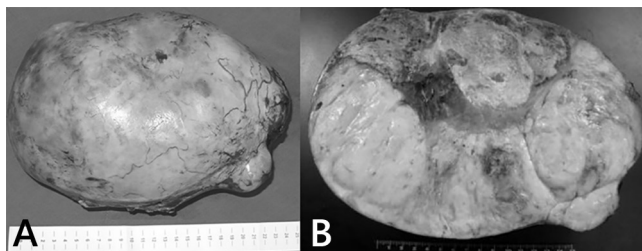


FIGURA 2 - Massa tumoral com superfície externa lisa, opaca, por vezes lobulada, acastanhada com áreas de hemorragia em A. Ao corte em B, tumoração esbranquiçada, firme e elástica, permeada por áreas de hemorragia e áreas amareladas e amolecidas.

O paciente recebeu alta no sexto dia de pós-operatório. O testículo esquerdo foi avaliado e não apresentou alterações. O estadiamento foi completado e uma vez considerado o paciente em estágio III (ascite), foi submetido a quatro ciclos de quimioterapia com bleomicina, cisplatina e etoposide, mantendo normalização dos marcadores e melhora da ascite. Ele encontra-se atualmente com oito anos de evolução, e nesse período manteve seguimento ambulatorial regular sem demonstrar doença mensurável aos exames de sangue e imagem.

## DISCUSSÃO

A criptorquidia resulta de anormalidade na formação e na descida do testículo durante o período embrionário<sup>4</sup>. Ela está presente em 6% dos recém-nascidos a termo e em 0,8% dos lactentes até um ano de idade. Pode ser bilateral em até 10% dos casos e, em algumas vezes, está associada a outros defeitos de formação do trato genitourinário<sup>5</sup>.

A complicação mais temida do testículo criptorquídico é o câncer, variando entre 3,5-14,5% entre os pacientes com criptorquidia<sup>5</sup>. Os testículos são intra-abdominais em 10% dos casos e apresentam risco 200 vezes maior de transformação maligna<sup>3</sup>. A degeneração maligna tem como pico de incidência a terceira e quarta década de vida<sup>2,3</sup>. Geralmente são assintomáticos, sendo identificados de forma incidental através de exames de imagem. Quando sintomático, o diagnóstico é difícil e os sintomas podem mimetizar apendicite aguda, quadros urinários e efeitos de massa, por sintomas compressivos sobre o trato gastrointestinal e genitourinário<sup>3</sup>. Exames de imagem, US, TC e RNM, mostram massa pélvica ou retroperitoneal, bem delimitada, homogênea e sem evidências óbvias de necrose ou calcificação<sup>2,3,5</sup>. Esses achados têm como principais diagnósticos diferenciais a linfadenopatia e o sarcoma, que são situações mais comuns. O tipo histológico predominante é o seminoma puro (43%), seguido do carcinoma embrionário (28%), teratocarcinoma (27%) e coriocarcinoma (2%)<sup>3</sup>. O tratamento cirúrgico é mandatório, com ressecção da massa intra-abdominal e a quimioterapia pode ser alternativa, dependendo do estadiamento e tipo histológico da transformação maligna<sup>2</sup>.

## REFERÊNCIAS

1. Küçük HF, Dalkılıç G, Kuroğlu E, Altuntaş M, Barışık NO, Gülmen M. Massive bleeding caused by rupture of intra-abdominal testicular seminoma: case report. *J Trauma*. 2002 May;52(5):1000-1.
2. Lim YJ, Jeong MJ, Bae BN, Kim SH, Kim JY. Seminoma in undescended testis. *Abdom Imaging*. 2008 Mar-Apr;33(2):241-3.
3. Miller FH, Whitney WS, Fitzgerald SW, Miller EI. Seminomas complicating undescended intraabdominal testes in patients with prior negative findings from surgical exploration. *AJR Am J Roentgenol*. 1999 Feb;172(2):425-8.
4. Wood HM, Elder JS. Cryptorchidism and testicular cancer: separating fact from fiction. *J Urol*. 2009 Feb;181(2):452-61.
5. Woodward PJ. Case 70: seminoma in an undescended testis. *Radiology*. 2004 May;231(2):388-92.

ABCD DV/1153

ABCD Arq Bras Cir Dig Carta ao Editor

2015;28(4):297

DOI: /10.1590/S0102-6720201500030022

## TRATAMENTO CIRÚRGICO TARDIO PARA RUPTURA ESPONTÂNEA DE ADENOMA HEPATOCELULAR: RELATO DE CASO

*Late surgical treatment for spontaneous rupture of hepatocellular adenoma: case report*

Luis Eduardo Veras **PINTO**, João Paulo Ribeiro **SILVA**,  
Gustavo Coêlho **RÊGO**, José Huygens Parente **GARCIA**

Trabalho realizado no Departamento de Cirurgia do Hospital Universitário Walter Cantídio (Hospital das Clínicas), Serviço de Cirurgia do Aparelho Digestivo, Universidade Federal do Ceará; Fortaleza, CE, Brasil.

Correspondência:  
Luis Eduardo Veras Pinto  
E-mail: luiseduardoveras@hotmail.com

Fonte de financiamento: não há  
Conflito de interesses: não há

Recebido para publicação: 18/09/2014  
Aceito para publicação: 26/03/2015

## INTRODUÇÃO

Adenoma hepatocelular é incomum neoplasia benigna do fígado. Dentre os principais fatores de risco conhecidos estão mulheres em idade fértil em uso de contraceptivos orais e homens em uso de esteroides e doenças metabólicas raras. A incidência aumentou de 5 por 1 milhão em 1964<sup>1,2</sup> para 4 pacientes por 100.000<sup>5</sup>, por razões desconhecidas.

Embora raro esse tipo de lesão tem potencial para complicações, que em determinados casos, como na ruptura espontânea, pode levar a quadro grave com risco de vida. Apesar da ressecção cirúrgica para adenoma hepatocelular roto estar associada com alta mortalidade, esse ainda o tratamento de escolha<sup>7</sup>. Ressecção de emergência de adenoma hepatocelular roto tem mortalidade em torno de 5-10%, enquanto ressecção eletiva a mortalidade é menor que 1%.

Alternativas às ressecções de urgência tem sido descritas visando reduzir mortalidade e economizando ressecções maiores, como na embolização arterial de adenomas rotos; no entanto, tem disponibilidade reduzida na maioria dos serviços.

## RELATO DO CASO

Mulher, 44 anos, foi admitida no setor de emergência de outro hospital com quadro de dor abdominal súbita em região superior do abdome. Relatava uso de anticoncepcionais orais há 31 anos. Ela apresentou queixa de dor súbita em região epigástrica de moderada intensidade com irradiação para hipocôndrio direito, associada com dispnéia leve e tontura, sem outras queixas relevantes. Utilizado sintomáticos e solicitado ultrassonografia abdominal três dias após o ocorrido que evidenciou lesão nodular sólida em lobo hepático direito medindo 150x100x100 mm<sup>3</sup>.

Aproximadamente cinco meses após o ocorrido foi encaminhada a um centro de maior complexidade e posteriormente ao nosso serviço para investigação diagnóstica, após apresentar novo quadro algico similar ao anterior, desta vez associado a taquicardia e sudorese fria. Ao exame físico notava-se anemia ++/++++ e dor moderada difusa a palpação do abdome, sem sinais de irritação peritoneal ou massas palpáveis.

Os exames laboratoriais mostravam hemoglobina de 8,61 g/dl, contagem de leucócitos de 8.980/mm<sup>3</sup> e plaquetas de 214.000. As enzimas hepáticas e canaliculares estavam alteradas: ALT 306 IU/l, AST 154 IU/l, FA 142 e GGT 229. Os demais exames, assim como a alfa-fetoproteína, encontravam-se normais.

Tomografia computadorizada e ressonância nuclear magnética de abdome mostravam fígado com dimensões aumentadas, presença de lesão expansiva predominantemente sólida com captação heterogênea de contraste acometendo segmentos VI/VII medindo 118x70 mm associada a volumoso hematoma subcapsular medindo 8 cm em sua maior espessura e a presença de hemoperitônio. Os achados radiológicos sugeriram que a lesão era um adenoma hepático roto. (Figuras 1)

A paciente foi colocada sob observação cuidadosa para melhora do níveis hematimétricos para em seguida realizar operação. Foram transfundidos dois concentrados de hemácias e controle hidroeletrólítico rigoroso no pré-operatório. Foi realizada abordagem aberta com incisão subcostal bilateral. À exploração, observou-se lesão envolvendo segmentos VI e VII e presença de volumoso hematoma subcapsular estendendo-se por todo o lobo hepático direito, associado a moderado hemoperitônio. Todo o lobo direito encontrava-se firmemente aderido ao diafragma ipsilateral. Optou-se inicialmente por abordagem anterior com controle do "inflow" pelo risco de sangramento, isolando e ligando todo o pedículo portal direito e artéria hepática direita. Posteriormente realizou-se transecção