

RESSECÇÃO HEPÁTICA NO TRATAMENTO DA HEPATOLITÍASE NÃO ORIENTAL

Liver resection for non-oriental hepatolithiasis

Orlando Jorge Martins **TORRES**¹, Marcelo Moura **LINHARES**², Eduardo José B **RAMOS**³, Paulo Cezar G **AMARAL**⁴, Marcos **BELOTTO**⁵, Angelica Maria **LUCCHESI**⁶, Romerito Fonseca **NEIVA**¹, Theago Medeiros **FREITAS**¹, Rodolfo **SANTANA**⁵, Josiel Paiva **VEIRA**¹, Jaldo Santos **FREIRE**¹, Camila Cristina S **TORRES**¹, Antonio Nocchi **KALIL**⁶

Como citar este artigo: Torres OJM, Linhares MM, Ramos RJB, Amaral PCG, Belorro M, Lucchese AM, Neiva RF, Freitas TM, Santana R, Vieira JP, Freire JS, Torres CCS, Kalil AN. Ressecção hepática no tratamento da hepatolitíase não oriental. ABCD Arq Bras Cir Dig. 2019;32(4):e1463. DOI: /10.1590/0102-672020190001e1463

Trabalho realizado no ¹Departamento de Cirurgia Gastrointestinal, Unidade Hepatopancreatobiliar, Universidade Federal do Maranhão, São Luís, MA, Brasil; ²Departamento de Cirurgia Gastrointestinal, Escola Paulista de Medicina, São Paulo, SP, Brasil; ³Departamento de Cirurgia Gastrointestinal, Hospital NS das Graças, Curitiba, PR, Brasil; ⁴Departamento de Cirurgia Gastrointestinal, Hospital São Raphael, Salvador, BA, Brasil; ⁵Departamento de Cirurgia Gastrointestinal, Santa Casa de São Paulo, SP, Brasil; ⁶Departamento de Cirurgia Gastrointestinal, Santa Casa de Porto Alegre, RS, Brasil.

DESCRITORES - Hepatolitíase. Litíase intra-hepática. Litíase intra-hepática não oriental. Ressecção hepática. Hepatectomia.

Correspondência:

Orlando Jorge Martins Torres
E-mail: o.torres@uol.com.br

Fonte de financiamento: não há
Conflito de interesse: não há

Recebido para publicação: 09/07/2019
Aceito para publicação: 17/09/2019

HEADINGS - Hepatolithiasis. intrahepatic lithiasis. Non-oriental. Liver resection. Hepatectomy.

RESUMO - Racional: Litíase intra-hepática primária é definida quando os cálculos são formados dentro do fígado, podendo estar associada à dilatação local e estenosa da via biliar. A ressecção hepática é considerada o procedimento ideal. **Objetivo:** Avaliar os resultados da ressecção hepática no tratamento da litíase intra-hepática não oriental. **Métodos:** Cinquenta e um pacientes com hepatolitíase benigna não oriental sintomática foram submetidos à ressecção hepática em seis instituições no Brasil. Os dados demográficos, sintomas clínicos, classificação, diagnóstico, tratamento e evolução pós-operatória foram analisados. **Resultados:** Dos 51 pacientes havia 28 homens (54,9%), e a idade média era de 49,3 anos. História de colangite foi observada em 15 pacientes (29,4%). Os tipos de litíase observados foram tipo I em 39 (76,5%) e tipo IIb em 12 (23,5%), com o tipo adicional Ea em seis pacientes (11,8%). Os testes de função hepática estavam normais em 42 (82,4%) e atrofia segmentar foi observada em 12 (23,5%). O tratamento incluiu setorectomia lateral esquerda em 24 (47,1%), hepatectomia esquerda em 14 (27,5%) e hepatectomia direita em oito pacientes (15,7%). A hepaticojunostomia esteve associada ao procedimento inicial em quatro (7,8%). Hepatectomia por videolaparoscopia foi realizada em oito (15,7%). Complicações pós-operatórias foram observadas em 20 pacientes (39,2%) e não houve mortalidade. **Conclusão:** Ressecção hepática na hepatolitíase é o procedimento ideal, pois remove os cálculos, a estenose, o parênquima atrofiado e minimiza os riscos para colangiocarcinoma.

ABSTRACT - Background: Primary intrahepatic lithiasis is defined when the stones are formed in the liver and associated with local dilatation and biliary stricture. Liver resection is the ideal procedure. **Aim:** To evaluate the results of liver resection in the treatment of non-oriental intrahepatic lithiasis. **Methods:** Fifty-one patients with symptomatic benign non-oriental hepatolithiasis underwent surgical resection in six institutions in Brazil. Demography data, clinical symptoms, classification, diagnosis, management and postoperative course were analyzed. **Results:** Of the 51 patients, 28 were male (54.9%), with a mean age of 49.3 years. History of cholangitis was observed in 15 (29.4%). The types of intrahepatic lithiasis were type I in 39 (76.5%) and type IIb in 12 (23.5%), with additional type Ea in six (11.8%). Liver function test were normal in 42 patients (82.4%). Segmental atrophy was observed in 12 (23.5%). Treatments included left lateral sectionectomy in 24 (47.1%), left hepatectomy in 14 (27.5%) and right hepatectomy in eight (15.7%), with associated hepaticojunostomy in four (7.8%). Laparoscopic liver resection was performed in eight (15.7%). Postoperative complications were observed in 20 (39.2%) with no mortality. **Conclusion:** Liver resection in patients with hepatolithiasis is the ideal procedure as it removes stones, stricture, atrophic parenchyma, and minimizes the risk of cholangiocarcinoma.

INTRODUÇÃO

Litíase intra-hepática é a presença de cálculos dentro dos ductos biliares, proximal aos ductos hepáticos direito e esquerdo, independente da presença de cálculos na vesícula biliar e/ou ducto hepático comum. Ocorre mais frequentemente na 5ª e 6ª décadas de vida e não há preferência por gênero. A doença é comum no Leste da Ásia, que inclui Japão, China e Coreia do Sul, mas raro no Ocidente. A litíase intra-hepática está associada com complicações como estenose das vias biliares, colangite aguda, abscesso hepático, atrofia do fígado, cirrose biliar secundária, hipertensão porta e insuficiência hepática. Além disto, ela é causa importante de colangiocarcinoma intra-hepático^{17,18,21}.

Baseado nas causas da doença, a hepatolitíase pode ser classificada como primária ou secundária. A primária é definida quando os cálculos são formados no fígado, podendo estar associada com dilatação local e estenose da via biliar. Sua causa não está completamente definida, embora fatores ambientais, estado nutricional, infecção da via biliar, colestase, parasitas, variações do ducto biliar, defeitos metabólicos da bile, e fatores genéticos tenham contribuído com a doença. A litíase intra-hepática secundária é provocada por cálculos originalmente formados na vesícula biliar ou ducto hepático comum e então migram para o fígado. A litíase é mais comum no lobo esquerdo, provavelmente devido ao ângulo mais agudo entre o ducto hepático comum e o hepático esquerdo que poderia induzir à estase biliar^{2,5,13,17}.

Os sintomas clínicos incluem desconforto ou dor epigástrica, náuseas, vômitos, febre e icterícia. Alguns pacientes são assintomáticos e o diagnóstico pode ser de achado incidental em exame de imagem abdominal por sintomas inespecíficos. A migração do cálculo intra-hepático na via biliar extra-hepática pode causar pancreatite como apresentação inicial^{2,5,13}.

O objetivo do seu tratamento é remover os cálculos, a infecção associada, reduzir a possibilidade de litíase recorrente e evitar o risco de transformação maligna. Os tratamentos disponíveis incluem medicações, endoscopia e cirurgia^{2,13,21}.

A ressecção hepática, bem como a drenagem biliar são comumente empregadas. Ela tem sido o procedimento ideal no tratamento da hepatolitíase e durante a última década os índices de morbidade e mortalidade têm sido reduzidos de forma significativa devido ao aumento da experiência do cirurgião no contexto das operações hepatopancreatobiliares e os cuidados em terapia intensiva^{2,5,13,21}.

O objetivo deste estudo foi o de avaliar os resultados da ressecção hepática no tratamento da hepatolitíase não oriental.

MÉTODOS

No período de março de 2010 a junho de 2018, 51 pacientes com litíase intra-hepática não oriental benigna sintomática foram submetidos à ressecção cirúrgica em seis instituições no Brasil. Os dados relacionados à idade, gênero, sintomas clínicos, localização dos cálculos, diagnóstico intraoperatório e evolução pós-operatória são apresentados.

O diagnóstico, extensão e severidade da doença foram avaliados em todos os pacientes usando os testes de função hepática e exames de imagem incluindo tomografia computadorizada de abdome, ressonância nuclear magnética ou colangiopancreatografia por ressonância nuclear magnética (CPRM) em todos os pacientes. A litíase intra-hepática foi definida de acordo com a classificação de Dong². No tipo I ela é localizada, unilobar ou bilobar. No tipo II há hepatolitíase difusa sem atrofia do parênquima hepático ou estenose dos ductos biliares intra-hepáticos (IIa), atrofia segmentar e/ou estenose de ductos biliares intra-hepáticos (IIb) e cirrose biliar e hipertensão porta (IIc). A presença de litíase extra-hepática é classificada como tipo E, com esfíncter de Oddi normal (Ea), relaxamento do esfíncter de Oddi (Eb) ou estenose do esfíncter de Oddi (Ec)². Com a finalidade de identificar o risco de colangiocarcinoma, os sintomas clínicos, ressonância nuclear magnética e o marcador tumoral CA 19-9 (acima de 200 U/ml) foram utilizados.

A ressecção hepática foi indicada em pacientes sintomáticos com litíase intra-hepática devido à presença de cálculos levando a abscesso hepático, colangite, estenose de via biliar, fibrose ou atrofia do parênquima hepático. Colangiografia intraoperatória e hepaticojunostomia em Y-de-Roux foram realizadas em casos selecionados de acordo com a indicação do cirurgião. A avaliação histopatológica do fígado ressecado para identificação de colangiocarcinoma foi realizada de rotina e a doença, quando presente, foi estadiada. O seguimento

dos pacientes foi realizado através de avaliação clínica, dados laboratoriais e CPRM.

Cálculos residuais foram definidos como dentro dos ductos intra-hepáticos em três meses após a ressecção e cálculos recorrentes quando detectados esse período^{2,13}.

RESULTADOS

Um total de 51 pacientes foi submetido à ressecção hepática por litíase intra-hepática durante o período de estudo. Havia 28 (54,9%) homens e 23 (45,1%) mulheres com média de idade de 49,3 anos (26-78). História de colangite foi observada em 15 (29,4%), dor abdominal isolada em 13 (25,5%), febre e dor abdominal em 11 (21,5%), icterícia e dor abdominal em cinco pacientes (9,8%, Tabela 1).

TABELA 1- Apresentação clínica dos pacientes

Apresentação clínica	n	%
Colangite	15	29,4
Dor abdominal	13	25,4
Febre e dor abdominal	11	21,5
Icterícia e dor abdominal	5	9,8
Perda de peso	5	9,8

Procedimentos anteriores sobre a via biliar foram observados em 32 pacientes (62,7%) que incluíam colecistectomia laparotômica ou laparoscópica com ou sem exploração das vias biliares em 28 pacientes (54,9%), hepaticojunostomia em 13 (25,5%) e colangiopancreatografia endoscópica em quatro (7,8%). Em nove pacientes (17,6%) a causa foi identificada e incluiu os com estenose das vias biliares após colecistectomia videolaparoscópica em cinco (9,8%).

Os testes de função hepática estavam normais em 42 pacientes (82,4%). Child-Pugh classe B foi observado em nove (17,6%). Os níveis de bilirrubina sérica foram analisados e estavam elevadas também em nove (17,6%), fosfatase alcalina e gama GT estavam elevadas em 18 (35,3%) e 28 (54,9%) pacientes respectivamente. Outros testes de função hepática estavam dentro dos limites de normalidade. Leucocitose foi observada em oito (15,7%). O marcador tumoral CA 19-9 foi avaliado em nove (17,6%) e estava elevado em dois (22,2%). Na avaliação diagnóstica pré-operatória, a ultrassonografia do abdome foi utilizada em 14 (27,5%), ressonância nuclear magnética com colangiopressonância em 46 (90,2%) e tomografia computadorizada em 21 pacientes (41,2%). A colangiopancreatografia endoscópica diagnóstica e terapêutica foi realizada em dois pacientes (3,9%) após a CPRM. O procedimento incluiu papilotomia e drenagem biliar com prótese para aliviar a sepse em colangite aguda.

Os tipos de litíase baseada na classificação de Dong foram tipo I em 39 (76,5%) e tipo IIb em 12 (23,5%). O tipo adicional Ea (cálculos extra-hepáticos no tipo I) foi observado em seis (11,8%). Atrofia segmentar hepática foi observada em 12 pacientes (23,5 %, Figura 1)³.

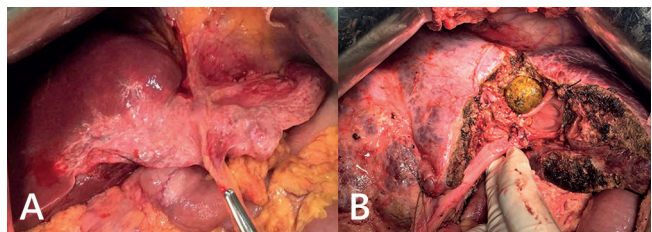


FIGURA 1 - A) Atrofia segmentar em paciente com litíase intra-hepática; B) grande cálculo intra-hepático.

O tratamento cirúrgico realizado foi a setorectomia lateral esquerda em 24 pacientes (47,1%, Figura 2), hepatectomia

esquerda em 14 (27,5%) e hepatectomia direita em oito pacientes (15,7%, Tabela 2). Hepaticojunostomia foi associada em quatro pacientes (7,8%, Figura 3A) como resultado de dilatação grosseira do ducto biliar intra-hepático. Em todos os procedimentos foi realizada a exploração da via biliar, mas cálculos na via biliar comum foram observados em 19 pacientes (37,2%). A drenagem da via biliar com dreno em T não foi realizada neste estudo. Seis (11,8%) foram submetidos à ressecção hepática devido a abscesso hepático associado. Hepatectomia por videolaparoscopia foi realizada em oito (15,7%) que foram submetidos à setorectomia lateral esquerda. O tempo operatório foi em média 230 min (190-300).

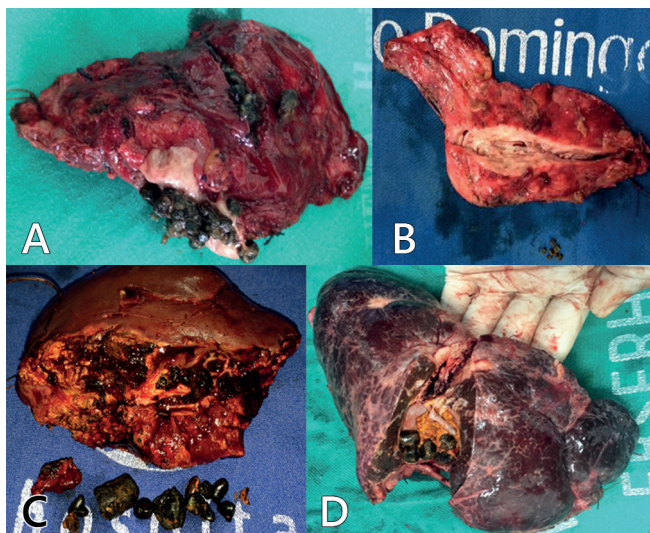


FIGURA 2 – A e B) Setorectomia lateral esquerda devido à litíase intra-hepática em pacientes com atrofia do fígado; C e D) fígado sem atrofia

TABELA 2 – Tratamento cirúrgico da litíase intra-hepática.

Procedimentos realizados	n	%
Setorectomia lateral esquerda	24	47,1
Hepatectomia esquerda	14	27,5
Hepatectomia direita	8	15,7
Setorectomia posterior direita	3	5,9
Bissegmentectomia 5-6	1	1,9
Ressecção não anatômica	1	1,9
Hepaticojunostomia	4	7,8

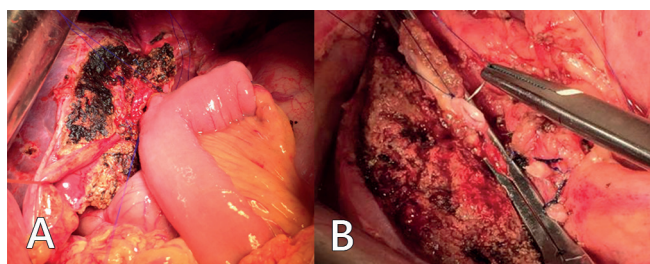


FIGURA 3 - A) Hepaticojunostomia após setorectomia lateral esquerda; B) ducto biliar intra-hepático sendo ocluído após clareamento da via biliar

O clareamento da via biliar associado à ressecção hepática foi realizado no intraoperatório através do ducto biliar dilatado em 37 pacientes (72,5%). Após este clareamento, o ducto foi ocluído (Figura 3B). As complicações pós-operatórias foram observadas em 20 pacientes (39,2%) e incluíram infecção do sítio cirúrgico, fístula biliar e pneumonia (Tabela 3). A frequência das complicações infecciosas foi relativamente maior após anastomose hepaticojunal. A infecção do sítio cirúrgico foi a principal complicação observada.

TABELA 3 – Complicações

Complicações pós-operatórias	n	%
Infecção do sítio cirúrgico	9	17,6
Pneumonia	4	7,8
Fístula biliar	4	7,8
Derrame pleural	2	3,9
Sangramento	2	3,9
Insuficiência renal aguda	2	3,9
Abscesso subfrênico	1	1,9

Quarenta e dois pacientes (82,3%) foram acompanhados e nove (17,6%) perderam o seguimento. O tempo de seguimento variou de seis a 36 meses (média 25). Não houve mortalidade durante o período de seguimento. Os resultados foram definidos como bom quando não houve complicações relacionadas ao procedimento ou devido à recorrência de cálculos como abscesso hepático ou colangite durante o período de seguimento. Neste estudo não foi feito o diagnóstico de colangiocarcinoma intra-hepático no pré-operatório, mas foi identificado um único caso de colangiocarcinoma durante o exame histopatológico da peça operatória (1,9%) que paciente foi submetido a tratamento quimioterápico. Cálculos residuais foram observados em um paciente assintomático após avaliação de rotina, sendo acompanhado sem a necessidade de intervenção. Cálculos recorrentes foram observados em dois pacientes (3,9%) assintomáticos que seguem em observação.

DISCUSSÃO

Litíase intra-hepática é endêmica no Leste Asiático com prevalência que varia de 30-50% nos submetidos à operação para colelitíase. A doença não é comum no mundo Ocidental, com prevalência de 0,6-1,3% e diferentes causas têm sido observadas. As características dos cálculos intra-hepáticos tratados no Brasil são similares àqueles da hepatolitíase oriental. O protocolo de tratamento foi aplicado de acordo com a presença de sintomas e a localização da doença, indicando ressecção hepática para doença unilateral. Este estudo representa, até onde é conhecido, como sendo a maior série brasileira sobre ressecção hepática para hepatolitíase^{2,5,6}.

O manuseio da litíase intra-hepática requer a remoção completa de todos os cálculos, a estenose de ducto biliar, se presente, e promover adequada drenagem do segmento afetado da via biliar para o intestino delgado. A ressecção hepática é o único tratamento que reduz o risco de recorrência e este procedimento agressivo é necessário para evitar complicações como cirrose biliar secundária, colangite supurativa, hipertensão porta e insuficiência hepática. Os índices de recorrência de litíase intra-hepática após ressecção hepática são significativamente menores quando comparado com a coledocolitotomia ou a anastomose bilioentérica (hepaticojunostomia) isolada ou abordagens não cirúrgicas. A ressecção hepática é relativamente segura no tratamento da hepatolitíase unilateral e os índices de clareamento dos cálculos são elevados com pequena proporção de cálculos residuais. Em pacientes com estenose da via biliar, a abordagem percutânea é melhor que o manuseio endoscópico, providenciando alívio temporário, mas em casos de fracasso ou recorrência, o tratamento cirúrgico está indicado. No presente estudo a ressecção hepática foi indicada em pacientes sintomáticos com complicações como abscesso hepático, estenose ou atrofia segmentar em pacientes com doença irreversível^{7,8,16,11}.

Após a ressecção alguns autores drenam a via biliar principal com dreno tipo T. Este procedimento está relacionado com algumas complicações como fístula biliar e infecção da via biliar. Além disto, alguns pacientes podem permanecer com o dreno em T por várias semanas, o que causa desconforto. No presente estudo não foi utilizado o dreno tipo T^{6,7,11,16}.

Litíase residual foi observada em um único paciente (1,9%) e litíase recorrente em 3,9% (n=2), considerada baixa quando comparada com outros estudos. Os índices de cálculo residual têm sido de 20-35% na maioria dos estudos sem ressecção hepática. Os melhores resultados são observados quando a operação é planejada. Procedimento cirúrgico único e evitar manipulação repetida da via biliar são necessários para obtenção de resultado ideal. O fígado atrofiado deve ser ressecado e a via biliar explorada para evitar litíase residual^{5,7,9,16,18}.

Anastomose bilioentérica foi indicada quando o ducto biliar na superfície do fígado estava dilatado para 2 cm ou mais e hepaticojejunostomia realizada em todos os casos, como na maioria dos estudos. Outros procedimentos como hepaticojejunostomia percutânea não foram empregados neste estudo. A hepaticojejunostomia está associada com complicações como recorrência de sintomas, colangite e abscesso hepático. Diferentes técnicas como a coledocojejunostomia e a coledocoduodenostomia estão associadas com refluxo biliar e disfunção gastrointestinal. Nos casos de cálculos associados com dilatação significativa e quando necessário procedimento de drenagem biliar, os índices de sucesso caem para 80%. No presente estudo quatro pacientes foram submetidos à hepaticojejunostomia adicional e fístula biliar foi observada em um. A hepaticojejunostomia esteve associada com piores resultados nos pacientes sem dilatação extra-hepática, provavelmente devido à presença de doença biliar extra-hepática, formação de cálculos e inadequada drenagem biliar.

Refluxo biliar e disfunção gastrointestinal são comuns após coledocojejunostomia e hepaticojejunostomia. A recorrência de sintomas mostrou que estes procedimentos não são a solução ideal para litíase intra-hepática. Entretanto, melhor avaliação do impacto terapêutico da ressecção hepática e exploração da via biliar com e sem drenagem da via biliar na litíase intra-hepática torna-se necessária^{1,6,8,9,15,16}.

A ressecção hepática para o tratamento desta litíase tem sido relatada como associada com baixos índices de colangite recorrente, abscesso hepático e litíase recorrente. Os melhores resultados tardios são alcançados nos com litíase unilateral e que não apresentem doença biliar extra-hepática. Nestes casos todo o parênquima hepático comprometido pode ser removido e o paciente pode ser curado^{6,7,11,13,16}. No presente estudo observou-se que a ressecção hepática é segura e efetiva para o tratamento da litíase intra-hepática quando indicada para doença unilateral com estenose biliar, fibrose parenquimatosa ou atrofia. Para litíase intra-hepática unilateral, a ressecção hepática apresenta baixa morbidade e mortalidade, com melhor índice de sucesso quando comparado à abordagem percutânea ou endoscópica^{6,7}.

A incidência de complicações como fístula biliar para a superfície da ferida não é elevada. A superfície hepática da ferida deve ser alinhada o máximo possível para evitar a ocorrência de fístula biliar. Os índices de complicações maiores no presente estudo foram relativamente baixos. Não houve mortalidade operatória mesmo nos com colangite ou abscesso hepático. A associação de colangiocarcinoma com litíase intra-hepática é registrada na literatura variando de 1,5-18%. No presente estudo não foi identificado colangiocarcinoma no pré-operatório e apenas um paciente apresentou colangiocarcinoma no estudo anatomopatológico da peça cirúrgica. Herman et al⁵ sugerem que o tecido hepático inflamado cronicamente poderia representar papel importante no desenvolvimento desta neoplasia. A ressecção hepática poderia evitar a evolução para colangiocarcinoma^{1,5,6,15}.

Quando a hepatolítase envolve os dois lobos o tratamento é mais complicado e relativamente mais difícil. Dois segmentos hepáticos ressecados por lobo é necessário em alguns casos. A ressecção hepática extensa não é recomendada para pacientes com litíase intra-hepática, especialmente aqueles sem doença no setor medial esquerdo. Em um caso o fígado foi aberto para acessar um grande cálculo, resultando em mais sangramento

intraoperatório e fístula biliar^{9,12,14,15,19,20}.

Hepatectomia laparotômica é o procedimento padrão para ressecção, mas a segmentectomia lateral esquerda é considerada procedimento de rotina para experientes cirurgiões em doenças hepatobiliares. A ressecção hepática laparoscópica tem mostrado tempo médio de internação hospitalar pós-operatória significativamente mais curto, sem diferença nos índices de complicações. A anatomia biliar deformada e as aderências peri-hepáticas em pacientes com litíase intra-hepática podem aumentar os riscos de complicações. O tempo operatório médio foi significativamente menor nos submetidos à hepatectomia laparoscópica do que os com hepatectomia laparotômica, como tem sido observado por outros autores. A hepatectomia laparoscópica é segura e efetiva para pacientes bem selecionados¹⁷⁻¹⁹.

CONCLUSÕES

A ressecção hepática em pacientes com litíase intra-hepática é considerada o procedimento ideal, pois remove a estenose, o parênquima atrofico e os cálculos, minimizando o risco para colangiocarcinoma.

ORCID

Orlando Jorge Martins Torres: 0000-0002-7398-5395

Marcelo Moura Linhares; 0000-0002-9540-5937

Eduardo José B Ramos: 0000-0002-7151-9956

Paulo Cezar G Amaral: 0000-0002-2510-0193

Marcos Belotto: 0000-0001-5630-5004

Angelica Maria Lucchese: 0000-0001-7166-3088

Romerito Fonseca Neiva: 0000-0001-9516-139X

Theago Medeiros Freitas: 0000-0001-7681-3719

Rodolfo Santana: 0000-0003-0347-8125

Josiel Paiva Vieira: 0000-0001-5462-1716

Jaldo Santos Freire: 0000-0001-8399-6875

Camila Cristina S Torres: 0000-0003-3060-8327

REFERÊNCIAS

- Clemente G, De Rose AM, Murri R, Ardito F, Nuzzo G, Giuliani F. Liver resection for primary intrahepatic stones: focus on postoperative infectious complications. *World J Surg* 2016;40:433-9.
- Feng X, Zheng S, Xia F, Ma K, Wang S, Bie P, Dong J. Classification and management of hepatolithiasis: A high-volume, single-center's experience. *Intract Rare Dis Res*. 2012;1:151-6.
- Fonseca, GM, Jeismann VB, Kruger JAP, Coelho FF, Montagnini AL, Herman P. Liver resection in Brazil: a national survey. *Arq Bras Cir Dig*. 2018;31:1-5.
- Giménez, ME, Houghton EJ, Davrioux CF, Serra E, Pessaux P, Palermo M, Acquafresca PA, Finger C, Dallemagne B, Marescaux J. Percutaneous radiofrequency assisted liver partition with portal vein embolization for staged hepatectomy (PRALPPS). *Arq Bras Cir Dig* 2018;31:1-4.
- Herman P, Bacchella T, Pugliese V, Montagnini AL, Machado MA, Cunha JEM, Machado MC. Non-Oriental Primary Intrahepatic Lithiasis: Experience with 48 Cases. *World J. Surg* 2005; 29: 858-64.
- Herman P, Perini MV, Machado MAC, Bacchella T, Pugliese V, Saad WA, Cunha JEM, Machado MCC, Gama-Rodrigues J. Liver resection as the definitive treatment for unilateral non-oriental primary intrahepatic lithiasis. *Am J Surg* 2006;191:460-4.
- Jarufe N, Figueroa E, Muñoz C, Moisan F, Varas J, Valbuena JR, Bamps C, Martínez J, Pimentel F. Anatomic hepatectomy as a definitive treatment for hepatolithiasis: a cohort study. *HPB* 2012, 14, 604-10.
- Jia CK, Weng J, Chen YK, Yang QZ, Fu Y, Qin QF, Yu WM. Hepatectomy with primary closure of common bile duct for hepatolithiasis combined with choledocholithiasis. *World J Gastroenterol* 2015; 21: 3564-70.
- Kassem MI, Sorour MA, Ghazal AHA, El-Haddad HM, El-Riwini MT, El-Bahrawy HA. Management of intrahepatic stones: The role of subcutaneous hepaticojejunal access loop. A prospective cohort study. *Int J Surg* 2014;12: 886-92.
- Li H, Zheng J, Cai JY, Li SH, Zhang JB, Wang XM, Chen GH, Yang Y, Wang GS. Laparoscopic VS open hepatectomy for hepatolithiasis: An updated systematic review and meta-analysis. *World J Gastroenterol* 2017; 23: 7791-806.

11. Li SQ, Hua YP, Shen SL, Hu WJ, Peng BG, Liang LJ. Segmental bile duct-targeted liver resection for right-sided intrahepatic stones. *Medicine* 2015; 94:1-7.
12. Liao JY, Tsai JH, Yuan RH, Chang CN, Lee HJ, Jeng YM. Morphological subclassification of intrahepatic cholangiocarcinoma: etiological, clinicopathological, and molecular features. *Modern Pathology* 2014; 27:1163-73.
13. Liu FB, Yu XJ, Wang GB, Zhao YJ, Xie K, Huang F, Cheng JM, Wu XR, Liang CJ, Geng XP. Preliminary study of a new pathological evolution-based clinical hepatolithiasis classification. *World J Gastroenterol* 2015; 21:2169-77.
14. Namgoong JM, Kim KH, Park GC, Jung DH, Song GW, Ha TY, Moon DB, Ahn CS, Hwang S, Lee SG. Comparison of laparoscopic versus open left hemihepatectomy for left-sided hepatolithiasis. *Int. J. Med. Sci.* 2014; 11:127-33.
15. Park HM, Hur YH, Cho CK, Koh YS, Kim HJ, Park EK. Incidence of underlying biliary neoplasm in patients after major hepatectomy for preoperative benign hepatolithiasis. *Ann Hepatobiliary Pancreat Surg* 2016; 20:173-9.
16. Qiao O, Hu P, Jin Y. Hepatic lobectomy and segmental resection of liver for hepatolithiasis. *West Indian Med J* 2014; 63:176-8.
17. Ran X, Yin B, Ma B. Four major factors contributing to intrahepatic stones. *Gastroenterol Res Pract* 2017; 21:1-5.
18. Sakpal SV, Babel N, Chamberlain RS. Surgical management of hepatolithiasis. *HPB* 2009; 11:194-202.
19. Shah OJ, Robbani I, Shah P, Zargar SA, Javaid G, Yattoo GN, Shah A, Mustafa F. Left-sided hepatic resection for hepatolithiasis: a longitudinal study of 110 patients. *HPB* 2012; 14:764-71.
20. Shin YC, Jang JY, Kang MJ, Jung W, Chang J, Chang YR, Kim SW. Comparison of laparoscopic versus open left-sided hepatectomy for intrahepatic duct stones. *Surg Endosc* 2016; 30:259-66.
21. Suzuki Y, Mori T, Yokoyama M, Nakazato T, Abe N, Nakanuma Y, Tsubouchi H, Sugiyama M. Hepatolithiasis: analysis of Japanese nationwide surveys over a period of 40 years. *J Hepatobiliary Pancreat Sci* 2014; 21:617-22.