



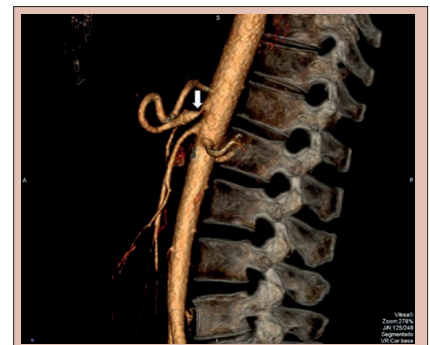Tratamento da síndrome do ligamento arqueado mediano: resultado da abordagem laparoscópica

Treatment of median arcuate ligament syndrome: outcome of laparoscopic approach

Julio Cezar Uili **COELHO**¹, Andréa Virmond El **HOSNI**¹, Christiano MarloPaggi **CLAUS**¹, Yan Sacha Hass **AGUILERA**¹, Gisele Pitrowsk **ABOT**¹, Alexandre Teixeira Coutinho de **FREITAS**¹, Marco Aurélio Raeder da **COSTA**¹

RESUMO - Racional: A síndrome do ligamento arqueado mediano (SLAM) é condição rara que pode causar manifestações clínicas significativas, incluindo dor abdominal e perda de peso. Seu diagnóstico pode ser difícil e muitas vezes estabelecido tardiamente. A abordagem laparoscópica tornou-se o tratamento padrão para ela. **Objetivo:** Avaliar o resultado do tratamento laparoscópico em pacientes com SLAM. **Método:** Os dados de seis pacientes com SLAM submetidos a ressecção laparoscópica do ligamento arqueado mediano foram revisados retrospectivamente. Os seguintes dados avaliados foram: idade, gênero, resultados dosexames clínicos e complementares, escore ASA, achados e complicações operatórias, complicações e mortalidade pós-operatórias, tempo de internação e readmissão hospitalar. O diagnóstico de SLAM foi estabelecido por angiotomografia e/ou angiorressonância. **Resultados:** Havia quatro (66,7%) mulheres e dois (33,3%) homens com idades entre 32 e 60 anos. Os principais sintomas foram dor epigástrica (100%) e perda de peso (66,7%). Os achados de estenose de alto grau do tronco celiaco proximal e dilatação pós-estenótica observados na angiografia confirmaram o diagnóstico em todos os pacientes. O procedimento cirúrgico transcorreu sem intercorrências em todos os pacientes. A única complicação pós-operatória foi retenção urinária, que ocorreu em um homem. No seguimento de três meses, todos os pacientes estavam assintomáticos. **Conclusão:** O tratamento laparoscópico da SLAM é seguro e eficaz no alívio das manifestações clínicas dos pacientes.

DESCRIPTORIOS: Síndrome do ligamento arqueado mediano. Síndrome da compressão do tronco celiaco. Artéria celiaca. Cirurgia laparoscópica.



Angiotomografia mostrando estenose intensa do segmento proximal do tronco celiaco (seta).

Mensagem central

O acesso laparoscópico é eficaz e seguro no tratamento da compressão do tronco celiaco e/ou gânglio celiaco pelo ligamento arqueado mediano do diafragma.

Perspectiva

A síndrome do arqueado mediano pode causar sintomas importantes como dor abdominal, perda de peso, náusea, vômito e diarreia. Este trabalho mostra que a seleção adequada de pacientes é fundamental para melhorar o resultado do tratamento cirúrgico. Esta síndrome pode ser tratada eficazmente e com baixa taxa de complicações com a secção laparoscópica do ligamento arqueado mediano.

ABSTRACT - Background: Median arcuate ligament syndrome (MALS) is a rare condition that may cause significant clinical manifestations, including abdominal pain and weight loss. Its diagnosis may be difficult and very often delayed. The laparoscopic approach became the standard treatment of MALS. **Aim:** To assess the outcome of laparoscopic treatment in patients with MALS. **Method:** The data of six patients with MALS who were subjected to laparoscopic sectioning of the median arcuate ligament were retrospectively reviewed. The following data were evaluated: age, gender, clinical and diagnostic tests findings, ASA score, operative findings and complications, postoperative complications and mortality, hospital stay duration, and hospital readmission. The diagnosis of MALS was established by CT angiography and/or MR angiography. **Results:** There were four (66.7%) women and two (33.3%) men aged from 32 to 60 years. The main symptoms were epigastric pain (100%) and weight loss (66.7%). The findings of high-grade stenosis of the proximal celiac axis and poststenotic dilation confirmed on angiography confirmed the diagnosis in all patients. Surgical procedure was uneventful in all patients. The only postoperative complication was urinary retention that occurred in a male. At three-month follow-up, all patients were asymptomatic. **Conclusion:** Laparoscopic treatment of MALS is safe and effective in relieving the clinical manifestations of patients.

HEADINGS: Median arcuate ligament syndrome. Celiac axis compression syndrome. Celiac artery. Laparoscopic surgery.



www.facebook.com/abcdrevista



www.instagram.com/abcdrevista



www.twitter.com/abcdrevista

Trabalho realizado no Departamento de Cirurgia, Hospital Nossa Senhora das Graças, Curitiba, PR, Brasil

Como citar este artigo: Coelho JCU, El-Hosni AV, Claus CM, Aguilera YSH, Abot GP, Freitas ATC, Costa MAR. Tratamento da síndrome do ligamento arqueado mediano: resultado da abordagem laparoscópica. ABCD Arq Bras Cir Dig. 2020;33(1):e1495. DOI: /10.1590/0102-672020190001e1495

Correspondência:

Julio C.U. Coelho
Email: coelhojcu@yahoo.com.br

Fonte de financiamento: não há
Conflito de interesse: não há
Recebido para publicação: 13/01/2020
Aceito para publicação: 28/01/2020

INTRODUÇÃO

A síndrome do ligamento arqueado mediano (SLAM) - também denominada síndrome de Dunbar ou síndrome de compressão do tronco celiaco - é devida à compressão do tronco celiaco e/ou gânglio celiaco pelo ligamento arqueado mediano do diafragma^{1,3,15,20}. Foi descrita pela primeira vez por Harjola⁶ em 1963, que relatou resolução da dor pós-prandial em abdome superior e sopro epigástrico em um homem após descompressão cirúrgica do tronco celiaco devido à fibrose do gânglio celiaco. Dunbar et al.⁴ em 1965 relataram uma série de 15 pacientes com angina abdominal devido à compressão parcial da artéria celiaca pelo ligamento arqueado mediano. Treze desses 15 pacientes foram submetidos à descompressão cirúrgica do tronco celiaco e tiveram alívio da dor abdominal.

Embora a incidência dessa síndrome seja desconhecida, os relatos de casos e séries aumentaram nos últimos anos, possivelmente devido ao uso generalizado de exames de imagem, como tomografia computadorizada e ressonância magnética^{2,5,7-10}. Ela pode causar vários sintomas clínicos, como dor abdominal, perda de peso, náusea, vômito e diarreia. A dor é variável e geralmente acontece no período pós-prandial e pode ser aliviada com inclinação do corpo para a frente¹¹⁻¹⁴. Nos atletas, a dor pode ser induzida pelo exercício e não após a ingestão de alimentos⁷. O sopro epigástrico pode ser reconhecido durante o exame físico. Complicações graves, como ruptura de pseudoaneurisma da artéria pancreaticoduodenal inferior também foram relatadas^{15,21}. O tratamento mais comum dessa condição é a descompressão cirúrgica do tronco celiaco através da secção do ligamento arqueado mediano^{5,19,22}. Desde a primeira liberação do tronco celiaco por laparoscopia por Roayaie et al.¹⁷ em 2000, esse acesso tornou-se o tratamento padrão do SLAM.

O objetivo deste estudo foi avaliar o resultado do tratamento laparoscópico de pacientes com SLAM.

MÉTODOS

Este estudo observacional prospectivo incluiu dados de seis pacientes com SLAM submetidos a ressecção laparoscópica do ligamento arqueado mediano no Hospital Nossa Senhora das Graças, Curitiba, PR, Brasil, de outubro de 2014 a junho de 2019. Ele foi aprovado pelo Comitê de Ética em Pesquisa da Hospital de Clínicas da Universidade Federal do Paraná, Curitiba, Brasil (número do protocolo de aprovação 3.037.086). O consentimento informado foi dispensado devido ao desenho retrospectivo do estudo e à coleta de dados clínicos prontamente disponíveis nos prontuários e protocolo de pesquisa.

Coleta de dados

Os seguintes dados foram obtidos: idade, gênero, resultados dos dados clínicos e resultados de exames diagnósticos, escore da Sociedade Americana de Anestesiologistas (ASA), achados e complicações operatórias, complicações pós-operatórias e mortalidade, tempo de internação e readmissão hospitalar. Os dados foram obtidos retrospectivamente a partir de prontuários eletrônicos e protocolos de estudo. Os valores foram expressos como média ± DP (desvio-padrão).

O diagnóstico de SLAM foi confirmado em todos os pacientes por angiotomografia e/ou angiorressonância. Outras causas de dor abdominal foram excluídas através de extensa avaliação médica, incluindo exames laboratoriais, eletrocardiograma, ultrassonografia abdominal, estudo radiográfico do intestino delgado, endoscopia digestiva alta e colonoscopia.

Procedimento cirúrgico

Sob anestesia geral, os pacientes foram colocados em decúbito dorsal na posição anti-Trendelenburg com os membros inferiores abduzidos e apoiados em perneiras almofadadas e o cirurgião

se posicionava entre eles. Uma sonda nasogástrica foi inserida temporariamente. A profilaxia de tromboembolismo com enoxaparina sódica 40 mg foi administrada por via subcutânea na indução da anestesia em pacientes com idade ≥ 40 anos e em pacientes com obesidade ou com histórico de tromboembolismo prévio. Não foi utilizada antibioticoprofilaxia. Imediatamente antes das incisões, todas as camadas da parede abdominal eram infiltradas com anestésico local (bupivacaína a 0,5%). Os pacientes receberam uma dose intraoperatória única de 40 mg de paroxetina por via intravenosa, cloridrato de tramadol 100 mg e dipirona 2 g para analgesia. Uma dose única de 4 mg de ondansetrona foi administrada por via intravenosa antes da conclusão do procedimento para prevenir náuseas e vômitos no pós-operatório.

A operação foi realizada através de cinco trocárteres inseridos no abdome superior, semelhante ao procedimento de Nissen-Rosetti. O portal da câmera foi inserido na linha mediana, cerca de 5 cm acima do umbigo. Quatro trocárteres adicionais foram inseridos sob visão direta nas áreas subcostal direita e esquerda, flanco esquerdo e posição subxifóide.

Um afastador foi inserido no trocarter subxifóide para elevar medialmente o lobo esquerdo do fígado e o estômago era retraído para o lado esquerdo do paciente com pinça de Babcock. A pinça LigaSure™ Maryland (Medtronic, Minneapolis, MN, EUA) era empregada para dissecação de tecidos e hemostasia.

Após asecção do ligamento gastro-hepático, a artéria hepática comum e a artéria gástrica esquerda eram dissecadas e isoladas com vessel loop para retração. As artérias eram dissecadas até a origem do tronco celiaco. Não houve necessidade de dissecar a artéria esplênica.

O pilar diafragmático direito era dissecado e o ligamento arqueado mediano identificado e dividido pelo dispositivo de energia e/ou por um cauterio em forma de gancho (Figura 1). A superfície anterior da aorta era exposta por cerca de 3 cm e o tronco celiaco completamente esquelizado. Todos os tecidos fibróticos e plexo nervoso sobre o tronco celiaco foram ressecados. A dissecação indevida do hiato do esôfago não era feita para evitar refluxo gastroesofágico no pós-operatório. A ultrassonografia intraoperatória para avaliar o fluxo da artéria celiaca após a descompressão não foi empregada.

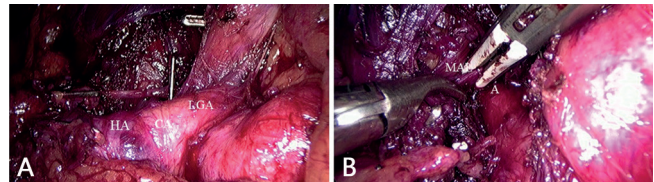


FIGURA 1 - Tratamento laparoscópico da síndrome do ligamento arqueado mediano: A) evidencia-se a artéria hepática comum (HA) e a artéria gástrica esquerda (GA) isoladas e dissecadas e o tronco celiaco (CA) pode ser evidenciado; B) ligamento arqueado mediano (MAL) sendo seccionado com a pinça LigaSure Maryland e a parede anterior da aorta (A) está evidente.

Acompanhamento

Os pacientes retornaram para acompanhamento ambulatorial no 7º dia e um e três meses após a operação. O acompanhamento foi estendido conforme necessário. A angiotomografia de controle ou a angiorressonância foram realizadas no 3º mês PO.

RESULTADOS

Havia quatro (66,7%) mulheres e dois (33,3%) homens com idades entre 32 e 60 anos, com idade média de 43,3 ± 12,8 anos (média ± DP). As manifestações clínicas duraram de oito meses a três anos. Dor epigástrica intermitente foi referida por todos os pacientes. Quatro (66,7%) pacientes queixaram-se dor pós-prandial e que se alivia com o jejum. Esses quatro (66,7%)

apresentaram perda de peso de 3-6 kg, com média de $4,8 \pm 1,4$ kg. Todos negaram náusea, vômito e diarreia e apresentaram exame físico normal (Tabela 1).

TABELA 1- Características demográficas e clínicas dos pacientes

Características	n	%
Número	6	
Idade (anos)		
Média \pm SD	43.3 \pm 12.8	
Varição		32 - 60
Gênero		
Feminino	4	66.7
Masculino	2	33.3
Apresentação clínica		
Dor epigástrica	6	100
Dor pós-prandial	4	66.7
Perda de peso	4	66.7
Escore ASA		
I	4	66.7
II	2	33.3
Operação abdominal prévia	1	16.7
Angiotomografia do tronco celiaco		
Estenose intensa	6	100
Dilatação pós-estenótica	6	100

*ASA= American Society of Anesthesiologists

O diagnóstico de SLAM foi confirmado em todos os pacientes por angiotomografia e/ou angiorrressonância, as quais mostravam estenose de alto grau da parede anterior do tronco celiaco proximal causada por compressão extrínseca do ligamento arqueado mediano (Figura 2). A compressão se mostrou mais intensa com a expiração. Dilatação pós-estenótica também foi observada em todos os pacientes.

Quatro pacientes (66,7%) eram ASA I e 2, ASA II (33,3%).

O procedimento cirúrgico transcorreu sem intercorrências em todos os pacientes e o tempo operatório variou de 65-120 min, com média de 93 ± 22 min. Nenhum paciente apresentava operação prévia em andar superior do abdome. A conversão para laparotomia não ocorreu em nenhum dos casos e nenhuma complicação operatória foi registrada. Todos os pacientes receberam alta hospitalar 24 h após o procedimento. A única complicação pós-operatória foi retenção urinária, que ocorreu em um homem e o paciente foi efetivamente tratado com cateterismo vesical. Nenhum paciente foi readmitido no hospital.

No seguimento de três meses, todos os pacientes eram assintomáticos. Um referiu dois episódios de dor abdominal leve nos primeiros dois meses, mas depois tornou-se assintomático. Os quatro pacientes que referiram emagrecimento antes da operação recuperaram a maior parte do peso. A angiotomografia e/ou angiorrressonância realizadas após a operação eram normais, sem estenose do tronco celiaco (Figura 2).

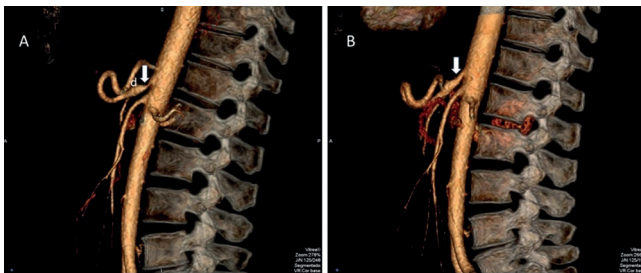


FIGURA 2 – A) Angiotomografia do abdome evidenciando estenose intensa do segmento proximal do tronco celiaco (seta) causada pela compressão extrínseca do ligamento arqueado mediano e dilatação pós-estenótica é também mostrada com a letra "d"; B) tronco celiaco normal (seta) é evidenciado após secção do ligamento arqueado mediano no lado direito.

DISCUSSÃO

O ligamento arqueado mediano é uma banda de tecido fibroso que une os pilares diafragmáticos esquerdo e direito para formar a face anterior do hiato aórtico, ao nível da 12ª vértebra torácica². Ele geralmente entra em contato com a aorta acima da origem do tronco celiaco. No entanto, em alguns indivíduos, esse ligamento pode estar anormalmente baixo e passar na frente do tronco celiaco, causando sua compressão, denominada SLAM.

O tratamento desta síndrome consiste em liberar a compressão do tronco celiaco, seccionando o ligamento arqueado mediano^{5,14}. O objetivo é restaurar o fluxo sanguíneo adequado na artéria do tronco celiaco estenosado. A secção adequada do ligamento arqueado pode ser documentada com ultrassonografia intraoperatória, demonstrando o retorno do fluxo sanguíneo ao normal¹².

Alguns autores sugerem que a adição de neurectomia é também fundamental para tratar a dor associada à SLAM¹¹. Foi levantada a hipótese de que a dor também pode ter um componente neuropático, devido à compressão crônica e/ou superestimulação do gânglio celiaco¹¹. A neurectomia com excisão completa do plexo do nervo celiaco pode corrigir o componente neuropático da patogênese da síndrome.

O tratamento cirúrgico pode ser realizado via laparotomia, laparoscopia ou por cirurgia robótica^{2,18}. A descompressão laparoscópica do tronco celiaco tornou-se o tratamento padrão da SLAM. O tratamento laparoscópico, comparado a uma laparotomia, apresenta diversas vantagens, incluindo menores morbidade, dor pós-operatória, período de recuperação, aderências, perda de sangue, além de menor tempo de retorno às atividades normais e melhores resultados estéticos^{2,11}.

A abordagem assistida por robótica também tem sido empregada com sucesso no tratamento da SLAM^{10,18}. No entanto, devido à limitação de custos, a experiência ainda é limitada e seu uso foi restrito a poucos centros médicos.

Em uma revisão de literatura, Jimenez et al.⁹ analisaram o resultado pós-operatório de 400 pacientes submetidos ao tratamento cirúrgico da SLAM entre 1963 e 2012. Oitenta e cinco por cento (339/400) apresentaram alívio imediato dos sintomas no pós-operatório e 6,5% (26/279) recorrência dos sintomas. A incidência de complicações foi de 11,6% na abordagem laparoscópica e 6,5% na laparotomia. As complicações mais comuns da abordagem laparoscópica foram sangramento e pneumotórax, e da laparotomia tromboflebite, acidente vascular cerebral e refluxo gastroesofágico. A necessidade de conversão laparotômica ocorreu em 11 de 121 (9,1%) pacientes devido a sangramento. Não houve mortes relacionadas ao procedimento em ambas as abordagens. A doença do refluxo gastroesofágico pode ocorrer após o tratamento cirúrgico de SLAM, seja após a laparotomia ou laparoscopia^{5,9}. Isso se deve, possivelmente, à dissecação inadvertida do hiato esofágico. Neste caso, o hiato deve ser adequadamente fechado¹².

O diagnóstico de SLAM pode ser difícil. Os sintomas típicos incluem dor epigástrica recorrente, principalmente pós-prandial, náuseas e vômitos, hiporexia e perda de peso¹¹. No entanto, um número expressivo de pacientes não refere esses sintomas típicos. Em nossa série, um terço dos pacientes não se queixou de dor pós-prandial ou perda de peso. Além disso, os sintomas típicos podem mimetizar outras doenças, como úlcera péptica e colelitíase. Portanto, deve ser realizada avaliação médica completa, incluindo exames laboratoriais, endoscopia e ultrassonografia, a fim de excluir outras condições médicas.

Vários autores confirmaram que a seleção adequada de pacientes é o fator mais importante para melhorar o resultado do tratamento cirúrgico^{9,22}. No entanto, eleger pacientes que provavelmente se beneficiarão da operação é um desafio. Como em nossos casos, a combinação da extensa avaliação médica para excluir outras doenças e dos achados típicos de estenose de alto grau do tronco celiaco na angiografia é de grande importância para o diagnóstico da síndrome.

O alívio dos sintomas foi relatado em 80-100% dos pacientes com SLAM submetidos à descompressão cirúrgica, dependendo de vários fatores, incluindo a seleção dos pacientes e a gravidade da estenose do tronco celiaco^{5,10,19}. Roseborough¹⁹ relatou melhora subjetiva dos sintomas em 14 (93%) dos 15 pacientes tratados laparoscopicamente, com um período médio de seguimento de 44,2 meses. Os seguintes fatores clínicos podem indicar melhor prognóstico: dor abdominal pós-prandial, idade entre 40-60 anos, perda de peso acentuada (>9kg) e ausência de histórico de doença mental ou abuso de álcool²².

CONCLUSÃO

O tratamento via videolaparoscopia é seguro e eficaz no alívio das manifestações clínicas dos pacientes portadores de SLAM.

REFERÊNCIAS

- Balzan SMP, Gava VG, Pedrotti S, Magalhães MA, Schwengber A, Dotto ML, Krebs CR. Prevalence of hepatic arterial variations with implications in pancreatoduodenectomy. *ABCD Arq Bras Cir Dig* 2019;32:e1455.
- Coelho JCU, Silva JC, Domingos MF, Paulin JAN, Ferronato GF. Laparoscopic treatment of celiac axis compression syndrome: Case Report. *ABCD Arq Bras Cir Dig* 2015;28:295-6.
- De'Ath HD, Wong S, Szentpali K, Somers S, Peck T, Wakefield CH. The laparoscopic management of median arcuate ligament syndrome and its long-term outcomes. *J Laparoendosc Adv Surg Tech A* 2018;28:1359-63.
- Dunbar JD, Molnar W, Beman FF, Marable SA. Compression of the celiac trunk and abdominal angina. *Am J Roentgenol Radium Ther Nucl Med* 1965;95:731-44.
- Fajer S, Cornateanu R, Ghinea R, Inbar R, Avital S. Laparoscopic repair of median arcuate ligament syndrome: A new approach. *J Am Coll Surg* 2014;219:e75-8.
- Harjola PT. A rare obstruction of the coeliac artery: report of a case. *Ann Chir Gynaecol Fenn* 1963;52:547-50.
- Harr JN, Haskins IN, Brody F. Median arcuate ligament syndrome in athletes. *Surg Endosc* 2017;31:476.
- Huynh DTK, Shamash K, Burch M, Phillips E, Cunneen S, Van Allan RJ, Shouhed D. Median Arcuate Ligament Syndrome and Its Associated Conditions. *Am Surg* 2019;85:1162-5.
- Jimenez JC, Harlander-Locke M, Dutson EP. Open and laparoscopic treatment of median arcuate ligament syndrome. *J Vasc Surg* 2012; 56:869-73.
- Khrucharoen J, Juo YY, Sanaiha Y, Chen J, Jimenez JC, Dutson EP. Robotic-assisted laparoscopic median arcuate ligament release: 7-year experience from a single tertiary care center. *Surg Endosc* 2018;31:4029-35.
- Kim EN, Lamb K, Relles D, Moudgill N, DiMuzio PJ, Eisenberg JA. Median arcuate ligament syndrome. Review of this rare disease. *JAMA Surg* 2016;151:471-7.
- Miyamoto M, Kanegusuku CN, Okabe CM, Claus CMP, Ramos FZ, Rother A, Gubert APN, Moreira RCR. Laparoscopic treatment of celiac axis compression by the median arcuate ligament and endovascular repair of a pancreaticoduodenal artery aneurysm: case report. *J Vasc Bras* 2018;17:252-6.
- Ng FH, Wai OKH, Wong AWY, Yu SM. Median arcuate ligament syndrome. *Hong Kong Med J* 2016;22:184.e3-4.
- Ramakrishnan P, Deuri B, Keerthi MS, Naidu SB, Subbaiah R, Raj P, et al. Laparoscopic division of median arcuate ligament for the celiac axis compression syndrome. Two Case Reports with Review of Literature. *Indian J Surg* 2016;78:163-5.
- Rebelos E, Cipriano A, Ferrini L, Trifiro S, Napoli N, Santini M, Napoli V. Spontaneous bleeding of the inferior pancreaticoduodenal artery in median arcuate ligament syndrome: do not miss the diagnosis. *Oxf Med Case Reports* 2019;7:337-9.
- Ribeiro JBS, Diógenes ECAO, Bezerra PC, Coutinho TAD, Almeida CGF, Souza MAN. Lower esophageal sphincter pressure measurement under standardized inspiratory maneuvers. *ABCD Arq Bras Cir Dig* 2015;28:174-7.
- Roayaie S, Jossart G, Gitlitz D, Lamparello P, Hollier L, Gagner M. Laparoscopic release of celiac artery compression syndrome facilitated by laparoscopic ultrasound scanning to confirm restoration of flow. *J Vasc Surg* 2000;32:814-7.
- Roberts B, Pevsner R, Alkhoury F. Robotic Approach for Median Arcuate Ligament Release in Pediatrics. *J Laparoendosc Adv Surg Tech A* 2020;30:92-6.
- Roseborough GS. Laparoscopic management of celiac artery compression syndrome. *J Vasc Surg* 2009;50:124-33.
- Santos PV, Barbosa ABM, Targino VA, Silva NA, Silva YCM, Barbosa F, Oliveira ASB, Assis TO. Anatomical variations of the celiac trunk: a systematic review. *ABCD Arq Bras Cir Dig* 2018;31:e1403.
- Sapadin A, Misek R. Atypical Presentation of Median Arcuate Ligament Syndrome in the Emergency Department. *Clin Pract Cases Emerg Med* 2019;3:413-6.
- Sun Z, Zhang D, Xu G, Zhang N. Laparoscopic treatment of median arcuate ligament syndrome. *Intractable Rare Dis Res* 2019;8:108-12.