

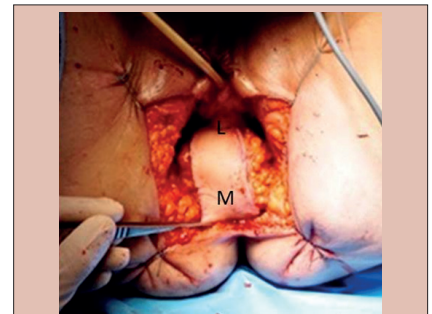


RECONSTRUÇÃO DO PERÍNEO APÓS AMPUTAÇÃO ABDOMINOPERINEAL COM RETALHO PEDICULADO DO MÚSCULO RETO ABDOMINAL

Perineal repair after abdominoperineal excision with rectus abdominis myocutaneous flap

Elsa D'ANNUNZIO¹, Alain VALVERDE¹, Renato Micelli LUPINACCI¹

RESUMO – Racional: A amputação abdominoperineal do reto (APR) continua sendo o único tratamento curativo nos casos de adenocarcinoma retal muito baixo e carcinoma espinocelular do ânus. No entanto, implica em exenteração perineal significativa e exige atenção na reconstrução perineal. **Objetivo:** Propor, ilustrando com um caso clínico, proposta de APR para câncer anal com ressecção da parede posterior da vagina com cobertura do grande defeito perineal através de reconstrução com retalho miocutâneo oblíquo do reto abdominal (ORAM). **Método:** Para cobrir o defeito e reconstruir a parede vaginal posterior, realizou-se técnica de retalho miocutâneo oblíquo do reto abdominal (ORAM). A pele subjacente desse retalho por ser espessa e bem vascularizada por ramos perforantes superficiais da artéria epigástrica superior e pela artéria epigástrica inferior profunda serviu como pedículo vascular. **Resultado:** Este procedimento foi aplicado em uma mulher de 65 anos com recidiva de carcinoma espinocelular do ânus infiltrado na parede posterior da vagina. Foi realizada APR com ressecção em bloco da parede posterior vaginal com o objetivo de obter margens livres de tumor. O pós-operatório transcorreu sem intercorrências e a paciente recebeu alta hospitalar no 9º dia pós-operatório. O relatório patológico final confirmou a adequação oncológica do procedimento (R0) e mostrou uma lesão rypT4N0 de 6,5 cm. **Conclusão:** A reconstrução perineal com utilização de retalho é maneira eficaz de fechar a ferida operatória, reduzindo a taxa de complicações perineais e o atraso na cicatrização. O retalho de tipo ORAM é particularmente interessante para mulheres cujos tumores requerem ressecção e subsequente reconstrução da parede posterior da vagina. **DESCRITORES:** Excisão abdominoperineal do reto. Períneo, cirurgia. Retalho muscular.



Retalho miocutâneo do reto abdominal preenchendo o defeito perineal após APR

Mensagem central

O retalho miocutâneo do reto abdominal é maneira eficaz de cobrir a ferida perineal após APR reduzindo a taxa de complicações perineais. Nos optamos por realizar nos mesmos a reconstrução ORAM após a APR, a fim de simplificar o gerenciamento do paciente

ABSTRACT – Background: Abdominoperineal excision of the rectum (APR) remains the only potential curative treatment for very low rectal adenocarcinoma and squamous cell carcinoma of the anus. Yet, it implies a significant perineal exenteration and has set the attention on the perineal reconstruction. **Aim:** To present technique used in one case of APR for anal cancer, with resection of the vaginal posterior wall with large perineal defect which has called for the necessity of a flap for reconstruction. **Method:** To cover the large perineal defect and reconstruct the posterior vaginal wall was perform a standardized and reproducible surgical technique using oblique rectus abdominis myocutaneous (ORAM) flap. The overlying skin of this flap is thick and well vascularized by both superficial branches and perforators of the superior epigastric artery and the deep inferior epigastric artery which serves as the vascular pedicle for the ORAM flap. **Results:** This procedure was applied in a 65-year-old woman with recurrent squamous cell carcinoma of the anus infiltrating the posterior wall of the vagina. Was performed an APR with en-bloc resection of the vaginal posterior wall in order to achieve tumor-free margins. Postoperative course was uneventful and she was discharged home at postoperative day 9. Final pathological report confirmed the oncological adequacy of the procedure (R0) and showed a rypT4N0 lesion. **Conclusion:** Flap reconstruction is an effective way to cover the perineal wound reducing both perineal complication rate and wound healing delay. The ORAM is particularly interesting for female whose tumors require resection and subsequent reconstruction of the posterior wall of the vagina.

HEADINGS: Abdominoperineal resection. Perineal wound. Rectus abdominis flap.

Perspective

Após APR a incidências de problemas ao nível das feridas perineais são frequentes e associados a alto custo e diminuição da qualidade de vida. Os retalhos do músculo reto abdominal têm a vantagem de utilizar a incisão primária, requerem apenas um local doador e um pedículo vascular com um grande arco de rotação altamente confiável. Nos realizamos o procedimento concomitantemente à cirurgia colorretal. A técnica é segura, reproduzível e oferece bons resultados



www.facebook.com/abcdrevista



www.instagram.com/abcdrevista



www.twitter.com/abcdrevista

Trabalho realizado no ¹Department of Digestive Surgery, Diaconesses Croix Saint Simon Hospital, Paris, France

Como citar esse artigo: D'annunzio E, Valverde A, Lupinacci RM. Reconstrução do períneo após amputação abdominoperineal com retalho pediculado do músculo reto abdominal. ABCD Arq Bras Cir Dig. 2020;33(2):e1507. DOI: /10.1590/0102-672020190001e1507

Correspondência:
Renato Micelli Lupinacci
E-mail: rmicellilupinacci@hopital-dcss.org

Fonte de financiamento: não há
Conflito de interesse: não há
Recebido para publicação: 03/09/2019
Aceito para publicação: 17/01/2020

INTRODUÇÃO

A excisão abdominoperineal do reto (APR) continua sendo o único tratamento curativo em potencial para adenocarcinoma retal muito baixo e carcinoma espinocelular do ânus¹⁰. Implica em exenteração perineal significativa, deixando um grande defeito geralmente cercado por tecido cicatricial danificado pela radioterapia. O manejo da ferida perineal é desafiador e existem várias opções para lidar com ele, desde o fechamento direto à reconstrução do retalho. O primeiro está associado a complicações específicas, como dor, ferida retardada ou não cicatrizante, hemorragia e infecção, fístula ou seio perineal e hérnia perineal secundária³. Essa alta morbidade resulta em permanência hospitalar pós-operatória prolongada, readmissões hospitalares e enfermagem domiciliar, representando alto custo em saúde¹¹.

A reconstrução cirúrgica plástica do períneo é maneira eficaz de cobrir a ferida, reduzindo a taxa de complicações perineais e o atraso na cicatrização⁶. Diversas opções para reconstrução já são comumente realizadas por cirurgiões plásticos, incluindo retalho miocutâneo do reto abdominal vertical ou oblíquo do abdome (ORAM), retalho fasciocutâneo glúteo e retalho miocutâneo do gracil^{5,8,9}. Um retalho é particularmente interessante para mulheres cujos tumores requerem ressecção e subsequente reconstrução da parede posterior da vagina¹.

Em nosso departamento de cirurgia, os cirurgiões digestivos optaram por realizar a reconstrução ORAM após a APR, a fim de simplificar o gerenciamento do paciente e permitir a otimização da programação da sala de operações.

O objetivo deste trabalho é detalhar nossa técnica cirúrgica padronizada e reproduzível do ORAM.

MÉTODO

O manuscrito foi submetido e aprovado pelo GHDCSS Research Ethics Committee e com assinatura de termo de consentimento informado.

Técnica cirúrgica

Anatomia

Os músculos retos abdominais estão envolvidos em uma bainha composta pelas aponeuroses dos músculos abdominais laterais. A pele subjacente é espessa e bem vascularizada por ramos superficiais e perfurantes da artéria epigástrica superior e da artéria epigástrica inferior profunda (DIEA), um ramo da artéria ilíaca externa, e serve como pedículo vascular do retalho ORAM. Esse vaso está quase universalmente presente e raramente é afetado por doença aterosclerótica¹. No entanto, solicitamos rotineiramente ao nosso radiologista que confirme, em uma fase arterial de tomografia computadorizada, que a artéria esteja presente e permeável.

Colheita do retalho no local doador

O retalho é projetado e marcado no paciente com eixo seguindo a linha entre o umbigo e a ponta da escápula direita (Figura 1A). O retalho deve ser grande o suficiente para preencher o defeito da ferida e o espaço morto associado, mas também deve resultar em morbidade mínima do local doador. A largura dele deve permitir o fechamento da pele. Portanto, deve ser respeitada relação comprimento/largura de 2:1. O tamanho teórico máximo do retalho é de 30:20 cm, mas em nossa experiência já usamos retalhos de 16:8 cm, 18:9 cm ou 20:10 cm que são suficientemente largos para permitirem fechamento adequado da ferida perineal sem repercussão importante na parede abdominal anterior.

A incisão segue a linha marcada, incluindo pele e gordura subcutânea, e é levada até a bainha do reto (Figura 1B). A camada anterior da bainha do reto é cortada sequencialmente: proximal, distal e lateralmente ao retalho (Figura 1C). É importante observar margem de 1 cm maior que do retalho nos lados superior, inferior e lateral. O músculo reto abdominal é então cortado proximalmente ao retalho (Figura 1D). Nesse ponto, a hemostasia do vaso epigástrico superior deve ser realizada e alguns pontos entre a fásia anterior e a pele do retalho são colocados temporariamente para evitar o deslizamento da cobertura da pele, o que pode comprometer a viabilidade do retalho.

Após o corte do músculo na parte superior do retalho, pode-se facilmente liberar a face posterior do músculo da sua bainha (Figuras 1E e 1F). Esta dissecação é realizada mais abaixo. Os

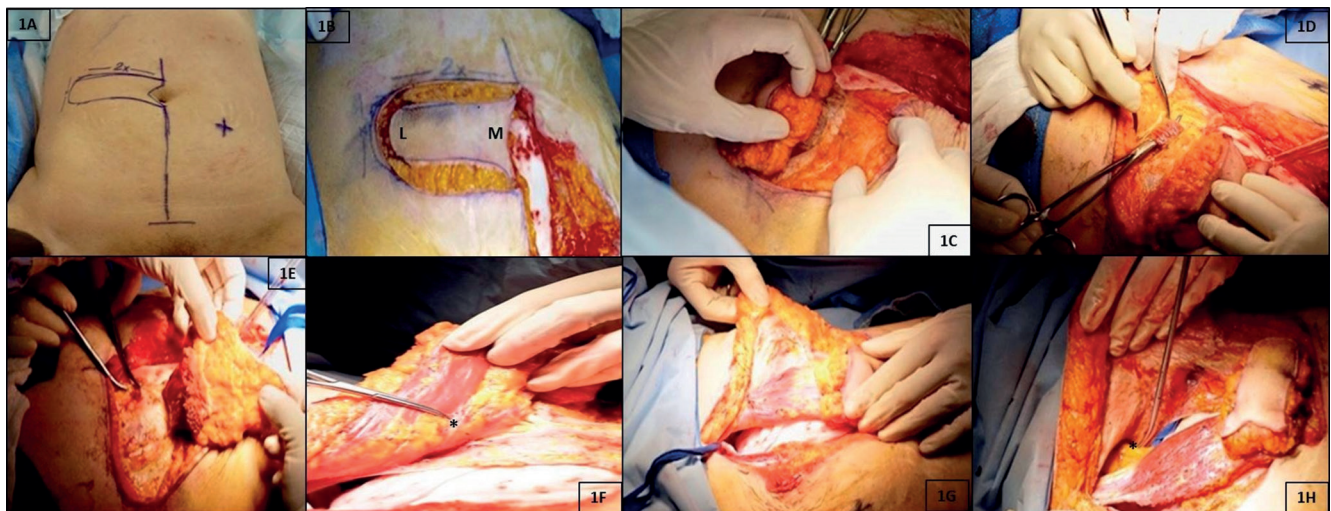


FIGURA 1 - A e B) A incisão segue a linha marcada, incluindo gordura subcutânea, nivelada com a bainha anterior do músculo oblíquo externo e a pele é levada até a bainha do reto; C) a incisão da camada anterior da bainha do reto é realizada sequencialmente: proximal, distal, lateralmente (L) ao retalho (observando margem de 1 cm maior que retalho cutâneo) e medialmente (M) (próximo à linha mediana); D) o músculo reto abdominal é então cortado proximalmente ao retalho; nesse momento, a hemostasia dos vasos epigástricos superiores deve ser assegurada; E e F) uma vez que o músculo é cortado o seu aspecto posterior pode ser liberado de bainha; pontos entre a fásia e a pele são colocados temporariamente para evitar o deslizamento da cobertura de pele durante a dissecação, que continua mais para baixo eos pedículos intercostais encontrados devem ser ligados (*indica o pedículo DIEA); G) o aspecto anterior do músculo reto é totalmente liberado de sua bainha; H) o retalho está totalmente mobilizado (*indica o pedículo DIEA)

pedículos intercostais encontrados durante essa parte da dissecação devem ser ligados. A face anterior da parte inferior do músculo reto é então totalmente dissecada de sua bainha anterior (Figura 1G). Finalmente, o aspecto posterior do músculo é dissecado ainda mais, progredindo acima da linha arqueada (linha semicircular) até a virilha (Figura 1H). A dissecação do DIEA até o vaso ilíaco externo pode ser realizada com necessidade de mais estensão. Nesse caso, o músculo é liberado inferiormente do púbis. Essa dissecação complementar é ocasionalmente recomendada por cirurgias plásticas, mas, em nossa experiência, não é necessária e pode colocar em risco a vascularização do retalho.

Reconstrução perineal

O retalho colhido é girado 180° no sentido horário no pedículo DIEA para alcançar a pelve (Figura 2A). Deve-se tomar cuidado para não dobrar ou colocar tensão no pedículo vascular. O retalho é rotacionado e conduzido com precaução ao defeito perineal para que a extremidade lateral dele cubra a parte anterior do defeito (Figura 2B). O fechamento do defeito perineal é realizado por sutura com pontos separados, utilizando fio de poliglactina reabsorvível. No caso de defeito vaginal posterior, recomenda-se iniciar o fechamento perineal colocando alguns pontos entre o retalho cutâneo e as demais paredes da vagina para criar uma neovagina adequada.

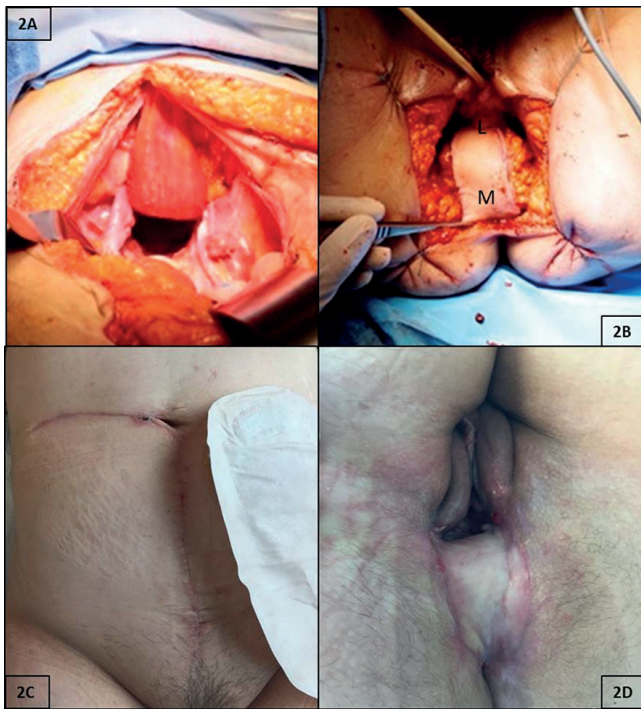


FIGURA 2 - A) O retalho é girado 180° no sentido horário no seu pedículo DIEA e é encapsulado por via intraperitoneal na pelve (deve-se tomar cuidado para não torcer ou colocar tensão no pedículo vascular); B) o retalho é conduzido com precaução ao defeito perineal, a fim de que a extremidade lateral do retalho (L) cubra o lado anterior do defeito e os pontos temporários que foram colocados entre a aponeurose e a pele sejam cortados, o retalho é posicionado e depois costurado cutâneo-cutaneamente com pontos reabsorvíveis separados (no caso de ressecção vaginal posterior, o retalho o substituirá satisfatoriamente); C e D) aspecto da parede abdominal e do períneo seis semanas após a operação.

Fechamento da parede abdominal no local doador

A linha mediana pode ser suturada de forma contínua e sem tensão com fio de absorção lenta, devido a que todas as suas camadas estão intactas. Em caso de necessidade, usamos tela de poliglactina 910.

Cuidados pós-operatórios específicos

O fechamento da parede abdominal e a viabilidade do retalho devem ser verificados todos os dias e cobertos por gaze vaselinada. Paciente não deve sentar nem andar por cinco a sete dias e, portanto, fisioterapia é indicada. Cateter urinário é mantido pelo menos por cinco dias.

RESULTADOS

Esse procedimento foi aplicado em uma mulher de 65 anos com carcinoma espinocelular recorrente do ânus, infiltrando-se na parede posterior da vagina. Após decisão multidisciplinar da equipe, realizamos excisão abdominoperineal do reto com ressecção em bloco da parede posterior vaginal, a fim de obter margens livres de tumor. Isso resultou em um grande defeito perineal cercado por tecido cicatricial danificado pela radioterapia. No presente caso, toda a parede posterior da vagina poderia ser reconstruída.

Ela foi orientada a permanecer no repouso por cinco dias após o procedimento e foi incentivada a sair da cama e a deambular no sexto dia. A monitorização pós-operatória foi realizada exclusivamente por exame clínico (cor e tempo para recapilarização). O curso pós-operatório transcorreu sem intercorrências e ela recebeu alta hospitalar no nono dia. O relatório patológico final mostrou carcinoma espinocelular rpT4N0 de 6,5x6,5 cm com invasão da submucosa vaginal. A ressecção foi considerada R0.

Nas seis semanas após a operação, o exame clínico mostrou parede abdominal anterior sólida (Figura 2C) e reconstrução vaginal muito satisfatória, permitindo potencial função normal, ou seja: 1) a vagina tinha > 10 cm de comprimento; 2) abertura vaginal facilmente admitiu dois dedos durante o exame; 3) a relação da vagina posterior e do períneo era quase perpendicular; e 4) não havia acúmulo de pele perineal acima e além do retalho.

DISCUSSÃO

A APR continua sendo a abordagem apropriada para muitas situações, como cânceres que envolvem o complexo esfinteriano ou que não podem ser removidos com margens de ressecção distal adequadas e para idosos com status funcional basal ruim⁴. Além disso, a cirurgia representa a terapia recomendada para o câncer de canal anal persistente ou recorrente após o tratamento quimiorradioterápico⁷. A crescente utilização da radioterapia pélvica no tratamento de carcinomas anais e retais e a adoção da excisão abdominoperineal extra-elevadora cilíndrica levam a defeitos perineais maiores e espaço morto pélvico, o que pode resultar em considerável morbidade dessas feridas perineais⁷. As incidências relatadas de problemas de feridas perineais variam muito, mas foram observadas em até 47% dos pacientes após a APR, levando a tratamento intensivo de feridas, internação prolongada e diminuição da qualidade de vida^{1,2}. Várias estratégias foram desenvolvidas para lidar com o problema. O uso da transferência autóloga de tecidos é interessante para obliterar o espaço morto pélvico, impedindo a formação de abscesso pré-sacral e a influência positiva que um tecido bem vascularizado pode ter na cicatrização de feridas, principalmente após a radioterapia².

Apesar de existirem várias técnicas atualmente empregadas para fechamento perineal após APR, ainda não está claro qual estratégia é superior. A omentoplastia foi a primeira escolha para cirurgias colorretais por muitos anos devido à sua simplicidade, mas apresenta resultados insatisfatórios e pode ser um fator de risco independente para formação de hérnia perineal². Os retalhos do músculo reto abdominal têm a vantagem de utilizar a incisão primária, requerem apenas um local doador e um pedículo vascular com um grande arco de rotação altamente confiável. Metanálise recente constatou que a taxa geral de qualquer complicação perineal da ferida ou do retalho entre pacientes com músculo reto abdominal, é significativamente menor do que as dos retalhos glúteo e gracil⁵. Embora comumente realizado por cirurgias

plásticos, decidimos efetuar nós mesmos a reconstrução perineal com retalho miocutâneo. Essa atitude, em nossa experiência, simplificou o gerenciamento do paciente e o agendamento da sala de operações.

CONCLUSÃO

Esta técnica de reparo perineal com retalho miocutâneo do reto abdominal após excisão abdominoperineal é segura, reproduzível e oferece bons resultados em longo prazo.

REFERÊNCIAS

- Berger JL, Westin SN, Fellman B, Rallapali V, Frumovitz M, Ramirez PT, et al. Modified vertical rectus abdominis myocutaneous flap vaginal reconstruction: an analysis of surgical outcomes. *Gynecol Oncol.* 2012;125(1):252–5.
- Blok RD, Musters GD, Borstlap WAA, Buskens CJ, Bemelman WA, Tanis PJ, et al. Snapshot Study on the Value of Omentoplasty in Abdominoperineal Resection with Primary Perineal Closure for Rectal Cancer. *Ann Surg Oncol.* 2018;25(3):729–36.
- Bullard KM, Trudel JL, Baxter NN, Rothenberger DA. Primary perineal wound closure after preoperative radiotherapy and abdominoperineal resection has a high incidence of wound failure. *Dis Colon Rectum.* 2005;48(3):438–43.
- Hawkins AT, Albutt K, Wise PE, Alavi K, Sudan R, Kaiser AM, et al. Abdominoperineal Resection for Rectal Cancer in the Twenty-First Century: Indications, Techniques, and Outcomes. *J Gastrointest Surg.* 2018;22(8):1477–87.
- Johnstone MS. Vertical Rectus Abdominis Myocutaneous Versus Alternative Flaps for Perineal Repair After Abdominoperineal Excision of the Rectum in the Era of Laparoscopic Surgery. *Ann Plast Surg.* 2017;79(1):101–6.
- Lefevre JH, Parc Y, Kernéis S, Shields C, Touboul E, Chaouat M, et al. Abdomino-perineal resection for anal cancer: impact of a vertical rectus abdominis myocutaneous flap on survival, recurrence, morbidity, and wound healing. *Ann Surg.* 2009;250(5):707–11.
- McMenamin D, Clements D, Edwards T, Fitton A, Douie W. Rectus abdominis myocutaneous flaps for perineal reconstruction: modifications to the technique based on a large single-centre experience. *Ann R Coll Surg Engl.* 2011;93(5):375–81.
- Nisar PJ, Scott HJ. Myocutaneous flap reconstruction of the pelvis after abdominoperineal excision. *Colorectal Dis.* 2009;11(8):806–16.
- Peirce C, Martin S. Management of the Perineal Defect after Abdominoperineal Excision. *Clin Colon Rectal Surg.* 2016;29(2):160–7.
- Perry WB, Connaughton JC. Abdominoperineal resection: how is it done and what are the results? *Clin Colon Rectal Surg.* 2007;20(3):213–20.
- Wiatrek RL, Thomas JS, Papaconstantinou HT. Perineal wound complications after abdominoperineal resection. *Clin Colon Rectal Surg.* 2008;21(1):76–85.