



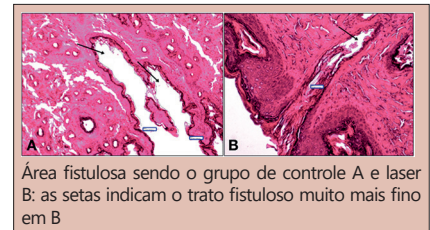
EFICÁCIA DO LASER DE BAIXA POTÊNCIA NO TRATAMENTO DAS FÍSTULAS PERIANAIS

Efficacy of low-level laser therapy on fistula-in-ano treatment

Carlos Henrique Marques dos **SANTOS**^{1,2}®, Felipe dos Santos **GUIMARÃES**²®, Fernanda Helene Reis **BARROS**²®, Guilherme Apolinário Laureano **LEME**¹®, Lucas Dutra Madrid da **SILVA**²®, Sandro Endrick de Oliveira **SANTOS**²®

RESUMO – Racional - Tratamento de fístulas anais ainda é grande desafio devido à possibilidade de incontinência fecal pós-operatória; o uso do laser vem ganhando espaço na medicina, inclusive como método indutor de cicatrização. **Objetivo** – Avaliar a eficácia da terapia a laser de baixa potência no tratamento de fístula perianal em ratos. **Métodos** – Foram utilizados 15 ratos Wistar machos com peso aproximado de 250-300 g, os quais foram submetidos à indução da fístula anal e após 30 dias foram distribuídos em dois grupos: grupo controle (GC, n=5) e grupo laser (GL, n=10) observado por mais 30 dias. No GC nenhum tratamento foi realizado e no LG laserterapia de baixa intensidade foi aplicada nos trajetos fistulosos diariamente. Foram avaliados o fechamento do trajeto fistuloso, a área do trajeto remanescente, o infiltrado inflamatório e a congestão vascular. **Resultados** – Não houve fechamento completo do trajeto fistuloso em nenhum dos animais. A área média do trajeto remanescente foi de 847,2µm² no GC e 248,5µm² no GL (p=0,001). O escore médio do infiltrado inflamatório foi de 2,4 no GC e 1,3 no GL (p=0,0285), enquanto na avaliação da congestão vascular foi observado 1,6 no GC e 0,6 no GL (p=0,031). **Conclusões** – A terapia a laser de baixa potência foi capaz de reduzir a área dos trajetos fistulosos, bem como diminuir o processo inflamatório e a congestão vascular local.

DESCRIPTORIOS - Fístula retal. Terapia com luz de baixa intensidade. Cicatrização. Tratamento. Inflamação.



Área fistulosa sendo o grupo de controle A e laser B: as setas indicam o trato fistuloso muito mais fino em B

Mensagem central

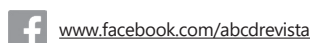O estudo apresenta a possibilidade do tratamento das fístulas anais com uso do laser de baixa potência, demonstrando que em ratos esta terapêutica mostrou resultados promissores.

Perspectiva

O tratamento das fístulas anais tem sido um grande desafio, especialmente naqueles complexas, em que a cirurgia pode causar incontinência fecal. Os resultados aqui apresentados mostram que o laser de baixa potência pode ser benéfico nesse tratamento. Embora existam outras publicações demonstrando a eficácia do laser nesta situação, o grande mérito desta publicação é o uso do laser de baixa potência aplicado externamente, portanto, com baixo custo e de uso ambulatorial.

ABSTRACT – Background - Treating anal fistulae is still a great challenge due to the possibility of fecal incontinence after surgery and that the use of laser has been gaining space in medicine, including as an inducing method of healing. **Aim** - To evaluate the efficacy of low-level laser therapy on fistula-in-ano treatment in rats. **Methods** - Fifteen male Wistar rats weighing approximately 250-300g were used, which were subjected to the anal fistula induction procedure and after 30 days were distributed into two groups: control group (CG, n=5) and laser group (LG, n=10) observed for another 30 days. In the CG no treatment was performed and, in the LG, low-level laser therapy was applied in fistulous tracts daily. The closure of the fistulous tract, the area of the remaining tract, the inflammatory infiltrate and vascular congestion were evaluated. **Results** - There was no complete closure of the tract in any of the animals. The mean area of the remaining tract was 847.2 µm² in the CG and 248.5 µm² in the LG (p=0.001). The mean inflammatory infiltrate score was 2.4 in the CG and 1.3 in the LG (p=0.0285), while in the evaluation of vascular congestion, 1.6 was observed in the CG and 0.6 in the LG (p=0.031). **Conclusions** - Low-level laser therapy was able to reduce the area of the fistulous tracts as well as decrease the inflammatory process and local vascular congestion.

HEADINGS - Anal fistula. Light therapy of low intensity. Healing. Therapy. Inflammation.



www.facebook.com/abcdrevista



www.instagram.com/abcdrevista



www.twitter.com/abcdrevista

Trabalho realizado no ¹Serviço de Coloproctologia, Hospital Universitário Maria Aparecida Pedrossian, Universidade Federal de Mato Grosso do Sul, Campo Grande, MS, Brasil; ²Universidade Anhanguera-Uniderp, Campo Grande, MS, Brasil.

Como citar esse artigo: dos Santos CHM, Guimarães FS, Barros FHR, Leme GAL, da Silva LDM, Santos SEO. Eficácia do laser de baixa potência no tratamento das fístulas perianais. ABCD Arq Bras Cir Dig. 2021;34(1):e1572. DOI: /10.1590/0102-672020210001e1572

Correspondência:

Carlos Henrique Marques dos Santos
E-mail: chenriquems@yahoo.com.br

Financiamento:

Conflito de interesse: não há
Recebido para publicação: 22/05/2020
Aceito para publicação: 18/09/2020

INTRODUÇÃO

A fistula perianal é um canal formado por abertura interna no ânus e a pele perianal, formando trajeto de fibrose epiteliado e/ou preenchido por tecido de granulação, quase sempre resultante de um abscesso de origem criptoglandular^{10,14}.

Dependendo da disseminação do abscesso em relação aos espaços anal e retal, a fistula resultante pode ter trajetos envolvendo quantidades variáveis do esfíncter anal. Assim, o tratamento com melhor índice de cura das fístulas anais – fistulotomia – que consiste na abertura e curetagem do trato fistuloso, não pode ser aplicado em todos os casos, pois quanto maior o número de fibras musculares seccionadas, maior o risco de incontinência fecal^{12,17}.

Portanto, as fístulas transesfincterianas, que são as mais frequentes depois das interesfincterianas, são até hoje desafiadoras porque precisam de tratamento capaz de curá-las sem causar incontinência fecal, e ainda não existe técnica padronizada para essa situação, sendo este campo aberto à pesquisa.

Desde o seu início o laser encontrou aplicação na medicina, especialmente no campo cirúrgico. A maioria das aplicações se baseia em interações fototérmicas e fotoablativas do laser com os tecidos e costumam ser utilizadas para cortar, unir e até destruir certos tecidos. A utilização do laser em aplicações clínicas baseia-se no potencial de interações não térmicas com o tecido, que seriam capazes de modular determinados processos biológicos, em particular o processo de regeneração tecidual¹⁶.

A terapia a laser de baixa potência atuaria nos cromóforos presentes na membrana mitocondrial, resultante de aumento na síntese de trifosfato de adenosina (ATP) e, conseqüentemente, aumento nos níveis de espécies reativas de oxigênio, que por sua vez atuariam como sinais intracelulares capazes de regular a atividade de várias enzimas, como fosfatases e quinases, e para promover a transcrição de genes. Esta, por sua vez, promove a síntese de proteínas que culmina com aumento da proliferação e migração celular, modulação de citocinas, fatores de crescimento, mediadores inflamatórios e oxigenação tecidual, o que em teoria seria benéfico no tratamento das fístulas anais^{5,8}.

Assim, o objetivo da presente pesquisa foi avaliar a eficácia do laser de baixa potência no tratamento das fístulas perianais em ratos.

MÉTODOS

O estudo foi aprovado pela Comissão de Ética em Uso de Animais da Universidade Anhanguera-Uniderp e foram seguidas todas as normas estabelecidas pelo Colégio Brasileiro de Experimentação Animal.

Foram estudados 15 ratos Wistar machos, adultos e albinos, pesando aproximadamente 250-300 g cada, que receberam água e ração ad libitum durante o estudo.

Os animais foram anestesiados por via peritoneal para a confecção de fístulas anais utilizando-se cloridrato de xilazina 2%, na dose de 10 mg/kg, e cloridrato de quetamina 10%, na dose de 50 mg/kg, na proporção de 2:1, utilizando-se 0,1 ml da solução para cada 100 g de peso.

Após anestesiados, confeccionaram-se as fístulas anais com fio de aço número 0 (Acifix[®]), transfixando-se o esfíncter anal, com a agulha sendo introduzida na linha dentada em posição lateral direita e exteriorizada aproximadamente 1 cm lateralmente à margem anal direita (Figura 1A). O fio de aço foi cortado e torcido (Figura 1B), sendo deixado por 30 dias².

Após 30 dias, nova anestesia foi realizada e o fio de aço removido, sendo os animais então distribuídos em dois grupos: grupo controle (GC) com retirada do fio de aço e observação durante 30 dias sem nenhum tratamento (n=5); grupo laser (GL) com retirada do fio de aço e aplicação diária de laser de baixa potência durante 30 dias (n=10)

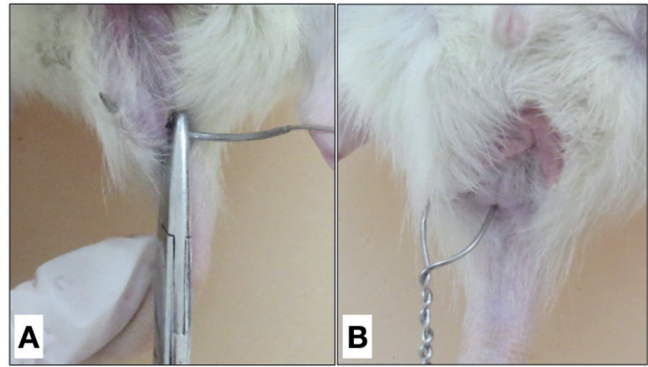


FIGURA 1 – A) Transecção do esfíncter anal com fio de aço; B) fio de aço posicionado para confecção de fístula

Nos animais do GL foi aplicado 4J de laser vermelho no orifício externo da fístula, no ânus do animal e entre esses pontos, utilizando-se as seguintes configurações: modelo Fóton Laser III, potência de 100 mw, área do feixe de 0,028 cm², densidade de energia de 4J/cm², densidade de potência (DP) de 3,57W/cm², tempo de aplicação de 1,12 s por ponto, emissor visível: laser vermelho de comprimento de onda de 660 nm, meio ativo InGaAlP (índio + gálio + alumínio + fósforo). As fórmulas utilizadas foram as seguintes:

$$D \text{ (J/cm}^2\text{)} = P \times T / 1000 \times A \quad (1)$$

$$E = P \times T / 1000 \quad (2)$$

$$T = D \times AF / P \quad (3)$$

Onde a equação 1 representa a fórmula dosimétrica, onde a letra D representa a densidade de potência em Joules, a letra P é igual à potência em mW (microwatts), a letra T representa o tempo em segundos e a letra A a área em centímetros quadrados; a equação 2 representa a fórmula da energia, onde a letra E é igual à energia em Joules, a letra P é a potência em mW e a letra T é o tempo em segundos; a equação 3 por sua vez representa o cálculo do tempo de exposição do tecido ao feixe de luz, onde a letra D representa a densidade de energia em Joules, as letras AF a área do feixe de luz, a letra P a potência em mW e a letra T o tempo em segundos.

Após 30 dias, sob anestesia (semelhante ao procedimento anterior), todos os animais foram submetidos à eutanásia com aprofundamento do plano anestésico. Posteriormente, os espécimes foram retirados para lâminas histológicas. Foi realizada tricotomia perianal, incisão com bisturi frio, retirada de um cubo envolvendo o canal anal e todo o trajeto fistuloso. Os espécimes foram armazenados em frascos identificados com formaldeído a 10%, até o preparo das lâminas histológicas.

As lâminas foram coradas com H&E para análise histológica. As variáveis analisadas foram: fechamento do lúmen do trajeto fistuloso, área do trajeto fistuloso remanescente, intensidade do processo inflamatório e congestão vascular.

Persistência ou fechamento do trajeto fistuloso foram considerados: visualização mediante microscopia a persistência da fístula; fechamento apenas quando todo o trajeto foi fechado; manutenção dele em curta extensão no trajeto foi considerada persistência.

Área do trajeto fistuloso remanescente foi analisada na microscopia ótica, em corte coronal do canal anal, no qual foi medida a área em pixels do trajeto fistuloso remanescente em toda sua extensão e convertida em micrômetros quadrados (μm²) após marcação com cursor de toda a parede do trajeto fistuloso.

Para determinação do infiltrado inflamatório foram aplicados escores de acordo com a contagem dos focos inflamatórios. Quando não observado foco inflamatório determinou-se como escore 0 (ausente), de um a dois focos, escore 1 (leve), de três a quatro focos, escore 2 (moderado), mais que quatro focos, escore 3 (intenso).

A congestão vascular foi classificada em: 0 - ausente; 1 - leve; 2 - moderada; e 3 - intensa.

Análise estatística

Os resultados foram submetidos ao tratamento estatístico pelos testes não-paramétricos de Kruskal-Wallis e Mann-Whitney, com nível de significância de 5%. A análise dos dados foi efetuada por meio do programa Statistical Package for the Social Sciences 24 (SPSS 24).

RESULTADOS

Não houve fechamento completo do trajeto fistuloso em nenhum animal. A área média do trajeto fistuloso remanescente foi de 847,2 µm² no GC e 246,5 µm² no GL (p=0,001, Tabela 1, Figura 1).

TABELA 1 - Avaliação da área dos trajetos fistulosos remanescentes dos grupos estudados de acordo com a análise histológica (valores em micrômetros quadrados)

Ratos	Grupos	
	Controle	Laser
1	946	354
2	501	214
3	894	245
4	782	278
5	1113	261
6	-	219
7	-	115
8	-	286
9	-	260
10	-	233
Média	847,2	246,5*

*p=0,001

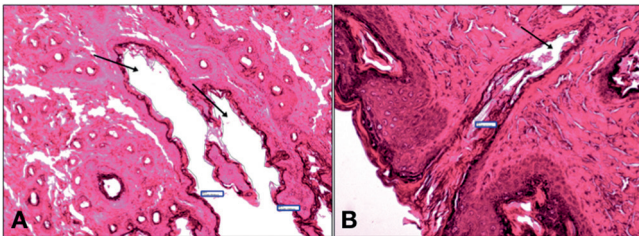


FIGURA 2 - Fotomicrografia demonstrando a medida da área do trajeto fistuloso após o tratamento: A) animal do GC; B) animal do GL. As setas indicam o trajeto patente (H&E 400X)

O processo inflamatório foi avaliado nos animais dos dois grupos observando-se maior média no grupo controle que nos tratados com laser, 2,4 contra 1,3 (p=0,00285, Tabela 2).

TABELA 2 - Avaliação do grau de inflamação na região avaliada conforme os grupos

Ratos	Grupos	
	Controle	Laser
1	2	1
2	2	1
3	3	2
4	2	1
5	3	3
6	-	2
7	-	1
8	-	0
9	-	1
10	-	1
Média	2,4	1,3*

*p=0,0285

Os escores médios de congestão vascular foram 1,6 no GC e 0,6 no GL (p=0,031), como pode ser visto na Tabela 3.

TABELA 3 - Avaliação do grau de congestão vascular na região estudada conforme os grupos

Ratos	Grupos	
	Controle	Laser
1	0	1
2	1	1
3	3	1
4	1	0
5	3	1
6	-	0
7	-	1
8	-	0
9	-	0
10	-	1
Média	1,6	0,6*

*p=0,031

DISCUSSÃO

O objetivo de qualquer tratamento usado nas fístulas perianais é levar à cura completa do trajeto fistuloso sem causar incontinência fecal. No modelo aqui utilizado, nenhuma fístula foi fechada em nenhum dos animais. Porém, observou-se que no grupo tratado com laser de baixa potência houve redução significativa do lúmen dos trajetos, o que nos permite inferir que talvez com um período mais longo de tratamento pudesse haver fechamento total.

Terzi et al.¹⁶ avaliaram o efeito do laser de baixa potência em pacientes com fístula anal e obtiveram fechamento completo em 40% dos casos, além de redução da drenagem purulenta em 19% dos que não tiveram fechamento. Um benefício parcial também foi observado na presente pesquisa, embora não seja possível fazer comparação direta por se tratar de um estudo experimental. Além disso, há uma diferença fundamental no método, pois Terzi et al.¹⁶ realizaram o fechamento do orifício interno e aplicaram o laser no interior dos trajetos, diferentemente do que foi praticado aqui, com aplicação externa da terapia.

Também Wilhelm et al.²⁰ obtiveram fechamento completo em 64,1% das fístulas em estudo com 177 pacientes tratados com laser, chegando a 85% quando os que falharam foram submetidos a um segundo tratamento, demonstrando que além do excelente resultado, não há contraindicação para o tratamento prolongado. Esses autores, entretanto, acrescentaram o fechamento do orifício interno da fístula, o que não foi feito na presente pesquisa.

Resultados semelhantes foram obtidos por Giamundo et al.⁷ que observaram 71% de cicatrização das fístulas anais, também com a aplicação interna, porém concluíram que os melhores resultados foram obtidos naqueles pacientes que usaram um sedenho frouxo anteriormente.

Esses estudos têm em comum a utilização do mesmo equipamento e técnica^{7,16,29}, o FiLaC (Fistula-tract Laser Closure), também alcançando resultados muito semelhantes. Essa técnica a laser visa retirar o epitélio e tecido de granulação do interior dos trajetos fistulosos estimulando a cicatrização do epitélio^{7,20}. Não há, entretanto, nenhuma pesquisa experimental como a aqui apresentada e que utilize outra via de aplicação do laser de baixa potência para que pudéssemos fazer comparações diretas. Ao se obter resultado satisfatório com a aplicação externa do laser de baixa potência como na presente pesquisa, julgamos que esta seria opção superior, pois além de não causar dor também não há necessidade de sonda para aplicação interna e, portanto, permitiria o uso ambulatorial, dispensando os pacientes de internação e anestesia.

Considerando que a fístula anal é a fase crônica do abscesso¹², ou seja, persiste com inflamação local, a redução do processo inflamatório no grupo sob tratamento a laser permite dizer que

esses animais estiveram mais próximos da cicatrização do que aqueles do grupo de controle, reforçando a hipótese de que uma terapia mais longa poderia ser totalmente eficaz.

Este potencial anti-inflamatório do laser já foi demonstrado em algumas publicações, como de Uslu et al.¹⁸ que observaram que a terapia a laser foi capaz de reduzir o processo inflamatório na periodontite induzida em ratos. Requena et al.¹³ verificaram em modelo experimental de pele de porco que na terapia fotodinâmica com luz pulsada, com avaliação histológica, houve pequena alteração nas fibras de colágeno e redução do processo inflamatório, confirmando o aqui observado quanto à redução da inflamação com o uso de terapia a laser de baixa potência.

No presente estudo, também foi observada redução significativa da congestão vascular, o que contribui para confirmar a redução do processo inflamatório, visto que este evento é uma das primeiras etapas do processo inflamatório, ou seja, quanto menor o grau de congestão vascular, menor deve ser a inflamação. Embora esta pesquisa experimental não permita afirmar com total segurança, pode-se inferir que em situações clínicas a redução da inflamação levaria à melhora dos sintomas, mesmo sem o fechamento completo da fístula. De acordo com Walsh et al.¹⁹ o laser de baixa frequência pode induzir redução imediata da tensão isométrica do músculo liso vascular, e seu relaxamento pode contribuir para efeitos analgésicos e diminuição da congestão vascular, diminuição esta também favorecida pelo estímulo à neovascularização.

O laser de baixa potência aplicado externamente pode promover cicatrização pois diminui a resposta inflamatória, promove angiogênese, fibroplasia, síntese de colágeno, síntese de ATP e diferenciação da matriz celular⁶. Esses efeitos já observados em publicações anteriores são necessários para a cicatrização do trajeto fistuloso e podem explicar o mecanismo pelo qual houve redução do lúmen do trajeto fistuloso e do processo inflamatório nos animais aqui estudados.

Muitas publicações^{1,3,4,7,11,16,19,20} surgiram nos últimos anos sobre a utilização do laser de baixa potência no tratamento da fístula anal, mas todas em humanos e com um produto específico que requer uma sonda para aplicação interna do laser. Apesar dos bons resultados apresentados, como também visto em outras técnicas^{9,15}, é necessário considerar o alto custo, a necessidade de internação hospitalar e a necessidade de fechamento do orifício interno de acordo com a descrição da técnica.

Não há, porém, nenhuma pesquisa experimental que, como a aqui apresentada, tenha testado outra via de aplicação, potencialmente menos dolorosa e menos onerosa, por ser mais simples. Pode-se considerar que este é um fator limitante de nossa pesquisa, a falta de dados da literatura para comparar os resultados. Por outro lado, embora não tenha havido o fechamento completo de nenhum dos trajetos fistulosos, sua significativa redução e diminuição do processo inflamatório nos leva a crer que o tratamento realizado por mais tempo poderia atingir a resposta completa e deveria ser o objetivo de uma pesquisa futura.

CONCLUSÕES

A terapia com laser de baixa potência não foi capaz de levar ao fechamento completo dos trajetos fistulosos no modelo utilizado, mas promoveu fechamento parcial, diminuição do processo inflamatório e congestão vascular ao redor das fístulas.

REFERÊNCIAS

- Altomare DF. Anal fistula closure with FiLaC: new hope or the same old story? *Tech Coloproctol.* 2015; 19(8): 441-442.
- Arakaki MS, Santos CHM, Falcão GR, Cassino PC, Nakamura RK, Gomes NF, Santos RGC. Experimental model of anal fistula in rats. *J Coloproctol.* 2013; 33(3): 135-138.
- Arroyo A, Moya P, Rodríguez-Prieto MA, Alcaide MJ, Aguilar MM, Bellón M, Pérez-Vázquez MT, Candela F, Calpena R. Photodynamic therapy for the treatment of complex anal fistula. *Tech Coloproctol.* 2017; 21(2):149-153.
- Carvalho AL, Alves Filho EF, Alcantara RSM, Barreto MS. FiLaC – Fistula – Tract Laser Closure: a sphincter-preserving procedure for the treatment of complex anal fistulas. *J Coloproctol.* 2017; 37(2): 160-162.
- Chung H, Dai T, Sharma SK, Huang YY, Carroll JD, Hamblin MR. The nuts and bolts of low-level laser (light) therapy. *Ann Biomed Eng.* 2012; 40(2): 516-533.
- Eissa M, Salih WHM. The influence of low-intensity He-Ne laser on the wound healing in diabetic rats. *Lasers Med Sci.* 2017; 32(6):1261-1267.
- Giamundo P, Esercizio L, Geraci M, Tibaldi L, Valente M. Fistula-tract Laser Closure (FiLaC™): long-term results and new operative strategies. *Tech Coloproctol.* 2015; 19(8):449-53.
- Leonarduzzi G, Sottero B, Testa G, Biasi F, Poli G. New insights into redox-modulated cell signaling. *Curr Pharm Des.* 2011; 17(36): 3994-4006.
- Mendes C, Ferriera L, Sapocaia R, Lima M, Araujo S. Video-assisted anal fistula treatment: technical considerations and preliminary results of the first Brazilian experience. *ABCD Arq Bras Cir Dig.* 2014;27(1):77-81.
- Owen HA, Buchanan GN, Schizas A, Cohen R, Williams AB. Quality of life with anal fistula. *Ann R Coll Surg Engl.* 2016; 98(5): 334-338.
- Oztürk E, Gülcü B. Laser ablation of fistula tract: a sphincter-preserving method for treating fistula-in-ano. *Dis Colon Rectum.* 2014;57(3):360-364.
- Parks A, Gordon P, Hardcastle J. A classification of fistula-in-ano. *Br J Surg.* 1976; 63:1-12.
- Requena MB, Vollet Filho JD, Barboza de Nardi A, Escobar A, da Rocha Adams R, Bagnato VS, de Menezes PFC. Topical and intradermal delivery of PpIX precursors for photodynamic therapy with intense pulsed light on porcine skin model. *Lasers Med Sci.* 2019; <https://doi.org/10.1007/s10103-019-02771-y>.
- Sobrado CW, Klajner S, Hora JAB, Mello A, da-Silva FML, Frugis MO, Sobrado LF. A técnica de desarterialização hemorroidária transanal associada a mucopexia (THD-M) é aplicável em todos os graus? estudo multicêntrico brasileiro. *ABCD Arq Bras Cir Dig.* 2020;33(2):e1504. DOI: /10.1590/0102-672020190001e1504
- Tanus OAV, Santos CHM, Dourado DM, Conde AL, Giuncane F, Souza IF, Costa IO, Costa RL. Esfínteroplastia primária comparando dois diferentes fios no tratamento da fístula anal: estudo experimental em ratos. *Arq Bras Cir Dig.* 2019;32(3):e1459. DOI: /10.1590/0102-672020190001e1459
- Terzi MC, Agalar C, Habip S, Canda AE, Arslan NC, Obuz F. Closing perianal fistulas using a laser: long-term results in 103 patients. *Dis Colon Rectum.* 2018; 61(5): 599-603.
- Tomiyoshi SDT, Santos CHM. Effectiveness of the ligation of intersphincteric fistula tract (LIFT) in the treatment of anal fistula: initial results. *Arq Bras Cir Dig.* 2014; 27(2): 101-103.
- Uslu MÖ, Eltas A, Marakoğlu İ, Dündar S, Şahin K, Özercan İH. Effects of diode laser application on inflammation and MPO in periodontal tissues in a rat model. *J Appl Oral Sci.* 2018; 26:e20170266.
- Walsh LJ. The current status of low level laser therapy in dentistry. Part 1. Soft tissue applications. *Aust Dent J.* 1997; 42(4): 247-254.
- Wilhelm A, Fiebig A, Krawczak M. Five years of experience with the FiLaC™ laser for fistula-in-ano management: long-term follow-up from a single institution. *Tech Coloproctol.* 2017; 21(4):269-276.