

Dez anos de experiência com a substituição da valva aórtica com homoenxertos valvares aórticos implantados pela técnica da substituição total da raiz

Ten years experience of aortic valve replacement with aortic homograft root replacement

Francisco COSTA¹, Daniele de Fátima FORNAZARI², Camila Naomi MATSUDA², Rafael de Almeida TORRES², Evandro SARDETTO³, Andreia Dumsch de Aragon FERREIRA³, Claudinei COLATUSO⁴, Carlos Henrique Gori GOMES⁴, Marise Brenner Affonso da COSTA⁵

RBCCV 44205-811

Resumo

Objetivo: Avaliar os resultados imediatos e tardios de 10 anos da substituição da valva aórtica por homoenxertos valvares aórticos implantados pela técnica de substituição total da raiz, e identificar eventuais fatores de risco correlacionados com a degeneração tecidual primária dos enxertos.

Método: Entre maio/1995 e janeiro/2006, 282 pacientes com média de idade de 52,8±16,6 anos foram submetidos à substituição da valva aórtica com homoenxertos valvares. As etiologias prevalentes foram a valva aórtica bicúspide calcificada e a degeneração senil em 49% dos casos. Quarenta e sete pacientes eram reoperações e 26 tinham endocardite bacteriana aguda. Procedimentos associados foram realizados em 113 pacientes. O homoenxerto valvar foi implantado pela técnica de substituição total da raiz em todos os casos. O tempo de seguimento pós-operatório variou de 1 a 129 meses (média = 41±25 meses).

Resultados: A mortalidade imediata foi de 7%, sendo de apenas 2,6% nos casos de operação eletiva para a substituição isolada da valva aórtica. Dos 262 que receberam alta hospitalar, foi possível obter avaliação clínica e/ou ecocardiograma em 209 deles, sendo 51 (20%) perdidos durante o seguimento. Houve 17 óbitos tardios, entre o 2º e 81º meses de pós-operatório, o

que resultou em curva atuarial de sobrevida global de 90% e 80,1% aos 5 e 10 anos de evolução, respectivamente. Foram observados apenas oito episódios tromboembólicos (quatro imediatos e quatro tardios), durante a evolução para uma incidência linearizada de 0,3%/100 pacientes/ano. Endocardite bacteriana ocorreu em três ocasiões (0,4%/100 pacientes/ano). Nove pacientes foram reoperados, dos quais apenas três por problemas no homoenxerto (uma degeneração tecidual e dois casos de endocardite), o que resultou numa probabilidade de 94% livres dessa complicação aos 10 anos de seguimento. A análise do ecocardiograma tardio demonstrou gradiente máximo variando entre 3 a 47 mmHg (média de 14,5 mmHg), sendo que apenas dois pacientes apresentavam gradiente superior a 40mmHg. Insuficiência valvar moderada foi encontrada em quatro pacientes.

Conclusões: Os resultados imediatos e tardios com a substituição da valva aórtica por homoenxerto valvar criopreservado foram excelentes, com boa capacidade funcional e baixa morbi-mortalidade tardia. O único fator de risco para a degeneração tecidual primária foi a idade do paciente menor que 20 anos. Homoenxertos aórticos representam uma excelente opção para pacientes com idade acima de 40-50 anos, especialmente naqueles com contra-indicação ou que

1 -Professor Titular do Depto. Medicina – PUCPR. Cirurgião Cardiovascular.

2 - Acadêmico Medicina PUCPR.

3 - Mestrado em Cirurgia. Cirurgião Santa Casa de Curitiba – PUCPR.

4 - Residente em Cirurgia Cardiovascular.

5 - Mestrado em Ciências da Saúde. Coordenadora Banco de Valvas Cardíacas Humanas da Santa Casa de Curitiba.

Trabalho realizado na Santa Casa de Curitiba, PR.

Endereço para correspondência:

Francisco Diniz Affonso da Costa. Rua Henrique Coelho Neto, 55. Curitiba, PR. CEP 82200-120.

E-mail: fcosta@mps.com.br

Artigo recebido em março de 2006

Artigo aprovado em maio de 2006

não desejem fazer o uso de anticoagulantes.

Descritores: Valva aórtica, cirurgia. Próteses e implantes. Transplante homólogo.

Abstract

Objective: To evaluate the immediate and late results of 10 years of aortic valve root replacement with aortic homografts and to identify possible risk factors related with homograft primary tissue failure.

Methods: Between May 1995 and January 2006, 282 patients with a mean age of 52.8 ± 16.6 years were submitted to aortic valve root replacement with an aortic homografts. The most prevalent etiologies were calcified bicuspid aortic valves and senile degeneration, corresponding to 49% of the cases. Forty-seven patients were reoperations and acute bacterial endocarditis were present in 26. Associated procedures were necessary in 113 patients. The homograft was implanted as a root replacement in all. Follow-up time varied between 1 and 129 months (mean= 41 ± 25 months).

Results: Early overall mortality was 7%, with only 2.6% for cases of aortic valve replacement in isolation. Of the 262 patients discharged from hospital, it was possible to obtain clinical and echocardiographic evaluations in 209. Fifty-one patients (20%) were lost in the follow-up. There were 17 late deaths between the 2nd and 81st postoperative months, which

resulted in an actuarial survival rate of 90% and 80.1% at 5 and 10 years respectively. There were eight thromboembolic events (four early and four late), for a linearized incidence of 0.3% events/100 patients/year. Bacterial endocarditis occurred in three occasions (0.4%/100 patients/year). Nine patients were re-operated, of which only three were related to the homograft (one case of primary tissue failure and two of bacterial endocarditis), corresponding to a probability of 94% of the patients free from this complication at 10 years of follow-up. Late echocardiographic analysis demonstrated maximum gradients varying between 3 and 47 mmHg (mean= 14.5 mmHg), with only two patients having a maximum gradient greater than 40 mmHg. Moderate valvar insufficiency was present in four cases.

Conclusions: The early and late results of aortic valve root replacement with aortic valve homografts were excellent, with a good functional recovery and low late morbimortality. The only risk factor for primary tissue failure was age below 20 years at the time of the operation. Aortic homografts are an excellent option for over 40-year-old patients, especially for those who have contraindications or do not warrant anticoagulation.

Descriptors: Aortic valve, surgery. Prostheses and implants. Transplantation, homologous.

INTRODUÇÃO

O emprego de homoenxertos valvares para a substituição da valva aórtica apresenta algumas vantagens em relação a outros substitutos valvares, tais como desempenho hemodinâmico próximo ao fisiológico, o que propicia maior regressão da massa ventricular esquerda no pós-operatório, baixa incidência de fenômenos tromboembólicos na ausência de terapia anticoagulante e maior resistência à infecção, sendo o enxerto de escolha no tratamento cirúrgico da endocardite bacteriana. Apesar disso, algumas limitações tais como a durabilidade insatisfatória em pacientes com idade inferior a 20 anos, a complexidade técnica da operação e o suprimento limitado dos enxertos, fizeram com que seu emprego rotineiro ficasse restrito a poucos centros [1,2].

Os resultados de mais longo prazo (acima de 20 anos) com homoenxertos valvares aórticos refletem a experiência com o uso de valvas “frescas”, preservadas em soluções nutrientes, contendo antibióticos e implantadas de forma ortotópica, em posição subcoronariana [2,3].

Entretanto, mais recentemente, refinamentos na preservação tecidual e nas técnicas de implante foram introduzidos na tentativa de aprimorar os resultados. Assim sendo, o implante de homoenxertos criopreservados pela técnica de substituição total da raiz aórtica, com reimplante das artérias coronárias, tem sido a mais empregado nos dias atuais [1,4].

Apesar de alguns trabalhos sugerirem que essas modificações estejam associadas a melhores resultados clínicos e maior durabilidade dos enxertos, o assunto ainda é controverso, sem conclusões definitivas [1,2,4]. Além disso, a maioria das séries de homoenxertos aórticos criopreservados e implantados pela técnica da substituição total da raiz é pequena, com tempo de seguimento ainda limitado, especialmente acima dos 10 anos de evolução [1,5,6].

Nossa experiência com a substituição da valva aórtica com homoenxertos valvares teve início em 1995, sendo preponderantemente feita com homoenxertos aórticos criopreservados e implantados com a técnica de substituição total da raiz. Nesse período, homoenxertos valvares foram considerados, em nossa instituição, como o substituto valvar de escolha para a maioria dos pacientes com idade superior a 40 anos, independentemente da presença de condições associadas, idade avançada ou função cardíaca deprimida. O objetivo desse trabalho foi avaliar os resultados clínicos imediatos e tardios com essa operação e identificar eventuais fatores de risco relacionados à disfunção estrutural primária dos homoenxertos aórticos.

MÉTODOS

Pacientes

Entre maio/1995 e janeiro/2006, 282 pacientes foram submetidos à substituição da valva aórtica com homoenxertos aórticos pela técnica de substituição total da raiz, nos Serviços de Cirurgia Cardíaca da Aliança Saúde Santa Casa - PUCPR e do Hospital Infantil Pequeno Príncipe. Cento e oitenta e sete (66%) pacientes pertenciam ao sexo masculino e a idade variou de 5 a 88 anos (média= 52,8±16,6 anos), sendo que 19 pacientes tinham idade inferior a 20 anos.

As etiologias mais freqüentes foram valvas bicúspides calcificadas e a degeneração aterosclerótica senil, correspondendo a 49% dos casos. Quarenta e sete pacientes já haviam sido submetidos a uma ou mais operações anteriores na valva aórtica e 26 tinham endocardite bacteriana aguda em atividade por ocasião da operação. Cento e treze (39%) pacientes tinham outras condições cardíacas associadas que necessitaram procedimentos concomitantes, tais como a revascularização do miocárdio, correção de aneurisma da aorta ascendente e prótese e/ou plastia da valva mitral. Alguns dados clínicos e de exames complementares dos pacientes encontram-se listados nas Tabelas 1 e 2.

Tabela 1. Dados clínicos em 282 pacientes submetidos a implante de homoenxerto valvar aórtico

Dados	Média ±DP	n	%
Idade	52,8±16,6 anos		
< 20 anos		19	(6,8)
21 a 40 anos		36	(12,8)
41 a 60 anos		117	(41,4)
> 60 anos		110	(39,0)
Sexo			
Masculino		187	(66,3)
Feminino		95	(33,6)
Raça			
Branca		249	(88,2)
Negra		8	(2,8)
Parda		22	(7,8)
Amarela		3	(1,2)
Classe Funcional			
I		30	(75,0)
II		104	(16,3)
III		115	(7,0)
IV		34	(1,7)
Fração de Ejeção			
> 50%		205	(72,6)
35-50%		39	(13,8)
< 35%		38	(13,6)

n = número; % = porcentual; DP = desvio-padrão.

Tabela 2. Achados operatórios em 282 pacientes submetidos a implante de homoenxerto valvar aórtico

Dados	n	%
Lesão Valvar		
Eao	108	(38,4)
IAo	101	(35,8)
DLAo	73	(25,8)
Etiologia		
Valva Bicúspide Calcificada	117	(41,4)
Degeneração Calcificação Senil	22	(7,8)
Degenerativa	18	(6,3)
Moléstia Reumática	50	(17,7)
Congênita	13	(4,6)
Disfunção de Prótese	43*	(15,2)
Endocardite Bacteriana	26	(9,2)
Síndrome de Marfan	5	(1,7)
Procedimentos Associados		
Plastia/Prótese Mitral	34	(12,0)
Correção de Aneurisma Ao Asc/Arco	31	(11,0)
Revascularização do Miocárdio	46	(16,3)
Correção de Cardiopatia Congênita	2	(0,7)
Operação		
Primária	235	(83,3)
Reoperação	47	(16,7)

EAO = Estenose Aórtica, IAO = Insuficiência Aórtica, DLAO = Dupla Lesão Aórtica, n = número, % = porcentual, (*) 12 casos de disfunção de prótese com endocardite bacteriana aguda.

Homoenxertos valvares

Todos os homoenxertos utilizados foram provenientes do Banco de Valvas Cardíacas Humanas da Santa Casa de Curitiba, sendo 272 criopreservados, dois frescos e oito descelularizados.

Os detalhes de captação, processamento, armazenamento e distribuição dos enxertos foram detalhadamente descritos em publicação anterior [7]. De forma sucinta, os enxertos foram descontaminados em solução nutriente RPMI 1640, com baixas concentrações de antibióticos (240µg/mL de cefoxitina, 120µg/mL de lincomicina, 50µg/mL de vancomicina e 100µg/mL de polimixinaB) por 24-48h, à 4°C. Os homoenxertos frescos foram mantidos nessa solução, por períodos de até quatro semanas.

Para os homoenxertos criopreservados, o congelamento foi feito com solução RPMI 1640, 10% de dimetil sulfoxido e 10% de soro fetal bovino em equipamento de criopreservação (Planer, modelo KRIO 10-16 Série III e

controlador de temperatura modelo K10-22, Sunbury-on-Thames - UK), com velocidade de resfriamento tecidual de $-1^{\circ}\text{C}/\text{min}$ até que a temperatura chegasse a -80°C . Ao término do congelamento, os enxertos foram transferidos para congeladores de estocagem (Sanyo, modelo *ultra-low temperature freezer* -152°C - MDF-1155ATN ou Custom Biogenic Systems, modelo *storage unit* S-1500 B, Osaka-Japan) à temperatura do vapor do nitrogênio líquido (-150°C).

Durante a operação, o descongelamento foi feito de forma rápida, com soro fisiológico a temperaturas entre $42-50^{\circ}\text{C}$, seguido de diluição gradual do crioprotetor com solução de RPMI 1640 e 10% de soro fetal bovino.

Para os homoenxertos descelularizados, foi empregada solução de descelularização baseada em ácido deoxicólico 1%, dodecilsulfato de sódio 1% e etanol a 70%. O diâmetro médio dos homoenxertos utilizados foi de 21,4 mm (min=14, max=27) e a idade dos doadores variou de 6 a 56 anos ($m = 36,7 \pm 14,2$ anos).

Avaliação pré-operatória

Todos os pacientes foram avaliados no pré-operatório por meio de exame clínico, eletrocardiograma, radiografias de tórax em projeção pósterio-anterior e perfil e ecocardiograma bidimensional com Doppler.

Na ecocardiografia, foram especificamente anotados, sempre que disponíveis, as dimensões sistólica e diastólica do ventrículo esquerdo (DSVE e DDVE), espessuras das paredes posterior e septal do ventrículo esquerdo (PP e Septo), encurtamento percentual e fração de ejeção do ventrículo esquerdo (% ΔD e FE) e a dimensão diastólica do ventrículo direito. Foram também calculados a massa e o índice de massa ventricular esquerda (MV e IMV). Pelo Doppler foram verificados os gradientes médios e instantâneos máximos (Δpm e Δpmax) através da valva aórtica, nos casos de estenose e dupla lesão aórtica. A insuficiência valvar foi quantificada como ausente, trivial, leve, moderada ou importante[8]. Cineangiocoronariografia foi feita de forma rotineira nos pacientes com idade superior a 40 anos.

Técnica operatória

As operações foram realizadas por esternotomia mediana e com auxílio de circulação extracorpórea (CEC), com canulação aórtica e do átrio direito. Em pacientes mitrais, foram canuladas as veias cavas de forma separada. Foi empregada hipotermia sistêmica moderada de 32°C e a proteção miocárdica feita com solução cardioplégica sangüínea gelada ($4-8^{\circ}\text{C}$) de forma contínua nos óstios coronarianos. O tempo de pinçamento aórtico foi de 76 ± 21 min (min = 43, max = 128) e o de circulação extracorpórea de 91 ± 29 min (min=50, max= 154).

Para a substituição total da raiz aórtica, foi realizada

secção transversa da aorta ascendente logo acima da junção sino-tubular e ressecada a porção proximal da aorta, incluindo a valva, deixando-se apenas dois botões de parede aórtica contendo os orifícios coronarianos. A descalcificação do anel aórtico, quando presente, foi feita de forma agressiva, ressecando-se todo o tecido calcificado, inclusive aquele que se estendia para a cúspide anterior da valva mitral ou que invadia o septo interventricular. Os homoenxertos foram anastomosados proximalmente no anel aórtico, em posição intra-anular, com pontos separados de poliéster 4-0 e, distalmente, na aorta ascendente, com sutura contínua de polipropileno 4-0. Os botões coronarianos foram reimplantados de forma término-lateral nos seios de Valsalva correspondentes, com sutura contínua de polipropileno 5-0

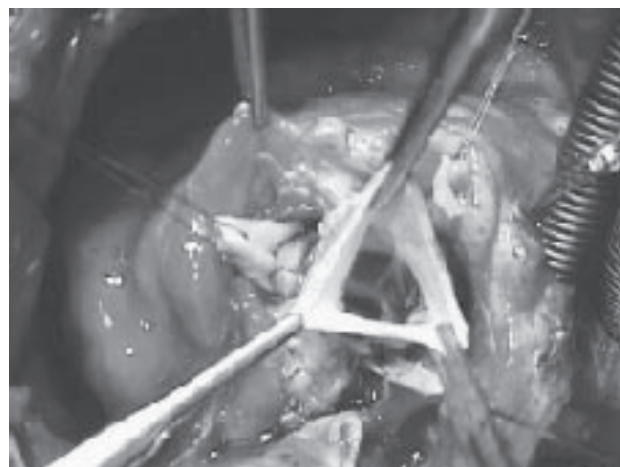


Fig. 1 - Aspecto operatório do implante de homoenxerto aórtico pela substituição total da raiz aórtica.

ou 6-0 (Figura 1).

Em casos de dilatação do anel aórtico, foi feita a redução do seu diâmetro com pontos separados de poliéster 4-0, ancorados externamente em tiras de teflon ou de pericárdio bovino, de forma a compatibilizar o diâmetro da raiz com o do homoenxerto disponível. Distalmente, foi feita a aortoplastia em casos de dilatação da aorta ascendente. Naqueles com aneurisma, a aorta ascendente foi substituída com o próprio conduto do homoenxerto quando este era longo, ou com a interposição de um tubo de Dacron, quando necessário.

Nos pacientes com lesões associadas, foi feita revascularização miocárdica, plastia ou implante de prótese mitral, de acordo com técnicas padronizadas em nosso serviço.

Avaliação pós-operatória

Na fase hospitalar

A avaliação pós-operatória imediata incluiu a análise

de complicações hospitalares, ausculta cardíaca e eletrocardiogramas pré-alta.

Todos os pacientes realizaram ecocardiograma bidimensional com Doppler, antes da alta hospitalar. Foram repetidas as medidas realizadas no pré-operatório em relação às dimensões das cavidades cardíacas e de função ventricular. Adicionalmente, foram especificamente medidos os gradientes médios e instantâneos máximos através dos homoenxertos valvares, assim como o seu eventual grau de regurgitação [8].

No pós-operatório tardio

Para esse trabalho, foram destacados três acadêmicos de medicina, que, durante o ano de 2005, buscaram ativamente todos os pacientes que tiveram alta hospitalar.

Os pacientes estavam orientados a retornar a cada 6 meses após a operação, quando foram submetidos a nova avaliação clínica e ecocardiografia bidimensional de controle. A observação de complicações pós-operatórias foi feita de acordo com diretrizes bem estabelecidas [9]. Nos pacientes que não puderam comparecer ao ambulatório, as informações clínicas e os dados ecocardiográficos foram obtidos através de contato telefônico com o doente e/ou clínico de referência. O tempo de seguimento variou de 1 a 129 meses (média = 41 ± 25 meses).

Análise estatística

A determinação das curvas de sobrevida e de ocorrência de complicações tardias foi realizada pelo método de Kaplan-Meier, sendo determinados, também, os seus limites de confiança na faixa de 95%.

As incidências linearizadas de eventos foram feitas com o programa Prism statistics para Macintosh.

RESULTADOS

A mortalidade hospitalar global foi de 7% (20/282). Estratificando os pacientes em subgrupos, observamos mortalidade de 13% (6/46) naqueles com revascularização do miocárdio associada, 17% (6/34), nos mitro-aórticos e 34% (9/26), em casos de endocardite bacteriana uni ou multivalvar. A mortalidade para as operações eletivas de substituição isolada da valva aórtica foi de apenas 2,6% (4/152). As causas de óbito imediato foram a síndrome de baixo débito em nove casos, hemorragia em quatro, trombose mesentérica, sepsis e acidente vascular cerebral em dois cada e fibrilação ventricular irreversível em 1 caso.

Dos 262 pacientes que tiveram alta hospitalar, 51 (20%) foram perdidos durante o seguimento, sendo que informações clínicas e de exames complementares puderam ser obtidas nos demais 209 casos. Houve 17 óbitos tardios, entre o 2º e 81º meses de pós-operatório, o que resultou em

curva atuarial de sobrevida global de 90% e 80,1% aos 5 e 10 anos de evolução, respectivamente (Figura 2). Dentre os óbitos tardios, sete foram de causa não cardíaca e dez foram cardíacas. Apenas dois dos óbitos foram diretamente relacionados à prótese, em reoperações por endocardite bacteriana (Tabela 3).

As curvas atuariais de sobrevida estratificadas pela idade e procedimentos associados encontram-se nas Figuras 3 e 4.

Houve importante melhora dos sintomas na maioria dos pacientes, sendo que 142 (75%) encontram-se, atualmente, em classe funcional I da NYHA, 31 (18%), em classe funcional II e apenas 15 (7%) doentes foram classificados como estando em classe III.

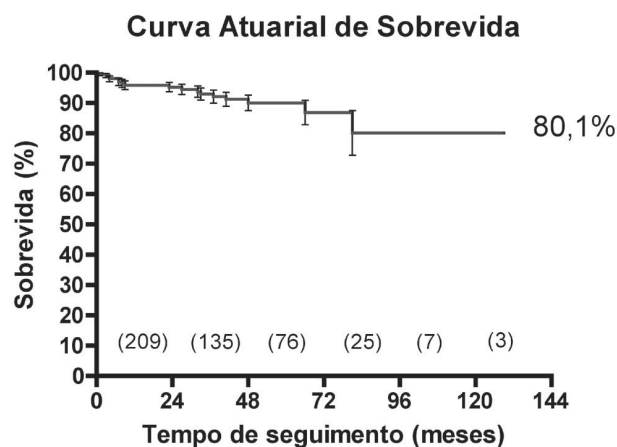


Fig. 2 - Curva atuarial de sobrevida global, nos 282 pacientes submetidos à substituição da valva aórtica por homoenxerto valvar aórtico.

Tabela 3. Causa dos óbitos tardios

Causa	Número
Não Cardíacas	7
AVC	2
Trombose Mesentérica	1
Câncer de Intestino	1
Sepsis	1
Câncer de Medula	1
Câncer de Pulmão	1
Cardíacas	10
IAM	3
ICC	2
Súbito	3
Reop Homoenxerto	2

Curva Atuarial de Sobrevida Tardia por Faixa Etária

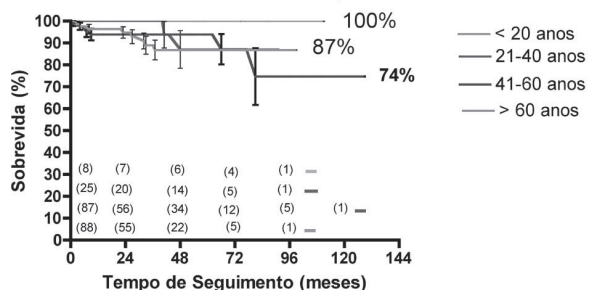


Fig. 3 - Curva atuarial de sobrevida estratificada por faixa etária, em 282 pacientes submetidos à substituição da valva aórtica por homoenxerto valvar aórtico.

Curva Atuarial de Sobrevida Tardia (Procedimentos Associados)

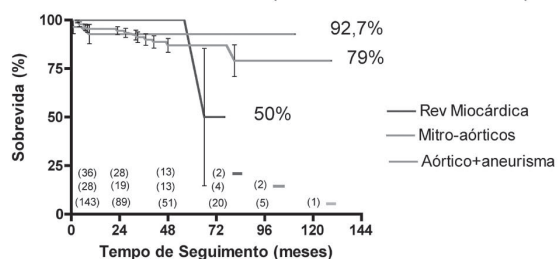


Fig. 4 - Curva atuarial de sobrevida estratificada por procedimentos associados, em 282 pacientes submetidos à substituição da valva aórtica por homoenxerto valvar aórtico.

A incidência de tromboembolismo foi baixa, havendo quatro casos de embolia cerebral no pós-operatório imediato e mais quatro eventos tardios, também para o sistema nervoso central, o que resultou em uma incidência linearizada de 0,3% eventos/100 pacientes/ano. O acidente vascular cerebral foi a causa de dois dos óbitos imediatos e deixou seqüelas num terceiro paciente. Nos eventos tardios, o acidente vascular cerebral foi fatal em dois pacientes, e foi transitório, sem deixar seqüelas, nos outros dois. A incidência de pacientes livres de tromboembolismo foi de 97,2% e 89,5% aos 5 e 10 anos de evolução, respectivamente. Dos pacientes que apresentaram acidente vascular cerebral, todos tinham idade superior a 65 anos, com exceção de um caso com 50 anos.

Endocardite bacteriana ocorreu em três casos, para uma incidência linearizada de 0,4 eventos/100 pacientes/ano, o que resultou numa probabilidade de 97% estarem livres de endocardite aos 10 anos de evolução. Dos casos com endocardite, dois foram reoperados e faleceram durante a segunda intervenção, e um terceiro evoluiu bem somente

com tratamento clínico.

No período de seguimento, houve nove reoperações. Três pacientes foram submetidos a revascularização do miocárdio entre o 3º e 111º meses de pós-operatório. Nos dois casos mais precoces, a causa foi lesão iatrogênica, por manipulação dos óstios coronários, que resultou em hiperplasia intimal, com estenose importante no tronco da artéria coronária esquerda. O terceiro paciente apresentou doença coronária aterosclerótica e foi revascularizado com dez anos de evolução, estando o homoenxerto valvar normofuncionante. Três pacientes foram reoperados por disfunção da plastia mitral, que ocorreu por fibrose progressiva, causando estenose em dois casos e por redilatação anular, no terceiro. Nos dois primeiros, foi necessário o implante de prótese valvar mitral, sendo possível nova plastia no outro paciente. Em apenas três casos, foi necessário substituir o homoenxerto valvar. Dois pacientes apresentaram endocardite bacteriana não responsiva ao tratamento com antimicrobianos e foram reoperados na fase aguda, sendo que ambos faleceram. Um jovem de 13 anos apresentou estenose em decorrência de calcificação do homoenxerto, o qual foi substituído com sucesso por outro homoenxerto valvar. A curva atuarial de pacientes livres de reoperação no homoenxerto valvar demonstra que 94% pacientes estão livres dessa complicação aos 10 anos de pós-operatório, para uma incidência linearizada de 0,1 eventos/100 pacientes/ano (Figura 5).

Livres de Reoperação no Homoenxerto Valvar

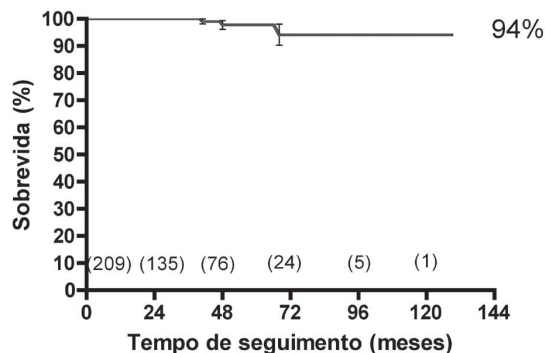


Fig. 5 - Probabilidade de reoperação no homoenxerto, em 282 pacientes submetidos ao implante de homoenxerto valvar

Além disso, mais duas crianças (idades de 7 e 12 anos) apresentaram gradiente instantâneo máximo acima de 40 mmHg no último ecocardiograma e outros quatro casos demonstraram insuficiência aórtica moderada, e foram considerados como tendo disfunção estrutural primária. Dessa forma, a possibilidade dos pacientes estarem livres de

reoperação e com o homoenxerto normofuncionante foi de 93,8% e 90,2% aos 5 e 10 anos de evolução, respectivamente. Quando estratificados por idade, a probabilidade de estarem livres de reoperação ou disfunção do homoenxerto variou de 44,4% para pacientes menores de 20 anos até 95,3 % para os acima de 60 anos de idade (Figura 6).

A Tabela 4 apresenta os dados ecocardiográficos do

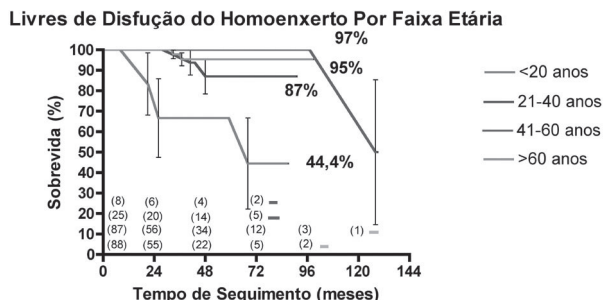


Fig. 6 - Probabilidade de reoperação e/ou “disfunção” do homoenxerto, em 282 pacientes submetidos ao implante de homoenxerto valvar aórtico, estratificadas por idade.

pré-operatório e do pós-operatório imediato e tardio. Pode-se observar o bom desempenho hemodinâmico imediato e tardio dos homoenxertos, com a manutenção de baixos gradientes e competência valvar. Da mesma forma, houve melhora da função contrátil e importante redução da massa ventricular esquerda na maioria dos pacientes.

DISCUSSÃO

Diferente da maioria das experiências, onde os homoenxertos valvares aórticos foram empregados de forma seletiva em pacientes com indicações específicas [1,3,5], nossa série representa a estratégia do uso preferencial de homoenxertos valvares para a substituição da valva aórtica em adultos, independente de outros fatores tais como idade avançada, classe funcional, função ventricular esquerda ou da presença concomitante de insuficiência coronária, doença

mitral e/ou aneurisma da aorta ascendente. Ao longo desses dez anos, homoenxertos valvares aórticos somente não foram considerados como o substituto de escolha em pacientes abaixo de 45-50 anos (onde a indicação preferencial foi a operação de Ross), em pacientes que necessitaram do implante simultâneo de próteses valvares convencionais em posição mitral, quando não havia a disponibilidade do homoenxerto adequado durante a operação ou se o paciente fizesse a escolha por uma prótese valvar mecânica [10].

O uso rotineiro de homoenxertos valvares só foi possível pela grande disponibilidade que tivemos, e pelo fato de contarmos com um Banco de Valvas Cardíacas Humanas dentro de nossa instituição. Nos primeiros cinco anos da experiência, a oferta de homoenxertos era maior do que a demanda, mas, à medida que outros serviços passaram a utilizá-los, as limitações para o uso têm se tornado cada vez mais frequentes, especialmente para as valvas aórticas com diâmetro maior do que 23-24mm. O problema da escassez de valvas cardíacas homólogas é comum a diversos centros adeptos ao uso de homoenxertos, sendo talvez a maior limitação para o seu emprego. Em decorrência, diversos autores recomendam que os homoenxertos deveriam ser reservados aos pacientes que mais se beneficiem de sua indicação, tais como na endocardite infecciosa, mulheres em idade de gestação, naqueles com contra-indicação absoluta para anticoagulação, atletas que necessitem de uma prótese com excelente desempenho hemodinâmico ou em doentes com anel aórtico pequeno [1,7,11].

Nossos resultados demonstram que, apesar da complexidade técnica, o emprego sistemático de homoenxertos valvares aórticos pode ser feito com baixa mortalidade imediata, comparável ao implante de próteses valvares convencionais [1,2]. Nossa mortalidade global de 7% reflete a complexidade e heterogeneidade dos casos operados. Nos pacientes submetidos à troca valvar isolada, incluindo os casos de reoperação, a mortalidade foi de apenas 2,6%. Esses resultados são comparáveis aos obtidos por Pomerantzeff et al. [12], que tiveram mortalidade de 4,7% e 12,8% para pacientes aórticos e mitro-aórticos com a prótese Fisics-Incor, ou com os de

Tabela 4. Dados ecocardiográficos pré e pós-operatórios

Dados	Eco pré	Eco pós-imediato	Eco pós-tardio
FE	61,6 ± 12,8 (12 - 90)	57,2 ± 10,8 (21 - 87)	64,9 ± 10,7 (23 - 85)
Massa do VE	292 ± 111 (64,5 - 654)	282,2 ± 93,5 (86,2-565,5)	208,3 ± 91,6 (61,6 - 482,2)
Gradiente Ao máximo	56,3 ± 35,1 (5 - 130)	11,3 ± 6,5 (3-50)	14,5 ± 8,4 (3 - 47)
Gradiente Ao médio	36,5 ± 22,6 (2 - 84)	6,4 ± 4,1 (2 - 22)	7,6 ± 5,9 (2 - 35)
Septo	14,5 ± 2,6 (7 - 22)	13 ± 2,1 (8 - 19)	12 ± 2,3 (6 - 20)
Parede Posterior	13,2 ± 2,2 (7 - 20)	12,4 ± 2,1 (8 - 18)	11 ± 1,8 (6 - 16)
Iao = moderada	72	1	4

Bacco et al. [13], que tiveram mortalidade imediata global de 11%, após a substituição da valva aórtica com a prótese St Jude Medical-Biocor. Numa metanálise da literatura, de pacientes adultos submetidos à troca valvar aórtica pela substituição total da raiz com homoenxertos valvares, Takkenberg et al. [4,5] reportaram mortalidade imediata que variou entre 2% a 19%, o que provavelmente reflete as diferentes indicações dos diversos grupos cirúrgicos. De qualquer forma, a determinação do grupo cirúrgico e o aperfeiçoamento técnico são fundamentais para o resultado operatório, conforme enfatizado por O'Brien et al. [1], que tiveram mortalidade de 1,1%, em 352 pacientes consecutivos submetidos à substituição total da raiz aórtica com homoenxertos valvares.

Na prática diária, nossa impressão subjetiva é de que pacientes com homoenxertos valvares apresentam uma evolução pós-operatória imediata mais favorável, com débito cardíaco mais apropriado e menor necessidade de drogas inotrópicas do que os pacientes submetidos ao implante de próteses valvares convencionais. Isso é especialmente notado nos pacientes com anel aórtico pequeno e/ou com disfunção ventricular esquerda, onde o emprego de enxertos com função hemodinâmica mais fisiológica pode ter grande impacto na redução da mortalidade hospitalar. Na experiência de Blais et al. [14], a mortalidade para a substituição da valva aórtica em pacientes com má função ventricular foi 11,4 vezes maior quando o desempenho hemodinâmico da prótese era insatisfatório (*patient-prosthesis mismatch*).

O'Brien et al. [1] analisaram os resultados tardios do implante de 1022 homoenxertos aórticos seguidos por até 29 anos de evolução. Embora a durabilidade dos enxertos criopreservados tenha sido melhor do que a dos enxertos frescos, aos 10 e 15 anos de evolução, a disfunção estrutural primária foi semelhante nos dois grupos após 20 anos, demonstrando que a degeneração tecidual é um fenômeno inevitável do tecido biológico homólogo. Nesse trabalho, o fator que mais se correlacionou com a degeneração tecidual primária foi a idade do paciente. A durabilidade dos enxertos aos 10 anos de evolução foi superior a 93%, em todas as faixas etárias, sendo de apenas 47% naqueles com idade inferior a 20 anos. Outros trabalhos confirmaram essas observações. Yacoub et al. [15] relataram sua experiência de 14 anos utilizando homoenxertos "homovitais" e demonstraram que 89% estavam livres de disfunção aos 10 anos de evolução. Segundo esses autores, a estimativa de estar livre de disfunção após 10 anos de seguimento seria de 73%, para um paciente com idade de 15 anos e de 97%, num paciente de 70 anos de idade. Takkenberg et al. [4,5], utilizando metodologias estatísticas sofisticadas, calcularam que o tempo médio para reoperação por disfunção estrutural primária dos homoenxertos foi de 23 anos, em pacientes com idade de 65 anos e de apenas 12 anos, para pacientes

com idade de 25 anos.

Nossos resultados confirmam essas observações, mostrando que a durabilidade dos homoenxertos valvares foi excelente até os 10 anos de evolução, havendo apenas um caso de reoperação por disfunção estrutural primária, em um paciente com 13 anos de idade. Fazendo uma avaliação bastante criteriosa e incluindo os casos com gradiente instantâneo máximo superior a 40 mmHg ou com insuficiência valvar moderada como casos de disfunção, observamos que apenas 44% dos pacientes com idade inferior a 20 anos apresentam o homoenxerto normofuncionante após 10 anos de seguimento. Por esse motivo, em pacientes com menos de 40 anos, damos preferência para a operação de Ross [1,10], reservando o uso de homoenxertos somente em casos onde não seja possível o emprego do auto-enxerto pulmonar ou para pacientes mitro-aórticos reumáticos graves, onde o comprometimento da valva mitral seja muito extenso e com prognóstico tardio mais reservado. Em contrapartida, nos pacientes com idade superior a 40 anos, a probabilidade de disfunção do homoenxerto valvar foi menor do que 5%. Esse dado é muito relevante, especialmente na faixa etária entre 40-60 anos, onde a durabilidade das próteses biológicas convencionais ainda é insatisfatória [16,17].

Uma alternativa promissora para os pacientes jovens é o uso de homoenxertos descelularizados, os quais, por serem menos imunogênicos apresentam, pelo menos em teoria, menor tendência à calcificação e possibilidade de serem repovoados "in vivo" após o implante, o que resultaria em maior durabilidade [18-20]. Baseados em nossos resultados com o emprego de homoenxertos descelularizados para a reconstrução da via de saída do ventrículo direito na operação de Ross [21], iniciamos, em alguns casos selecionados, o seu uso no lado esquerdo. Os resultados, ainda que preliminares, são encorajadores, conforme o acompanhamento ecocardiográfico e por ressonância magnética nesses oito casos iniciais.

Lund et al. [2] fizeram análise dos resultados de 25 anos de experiência com homoenxertos valvares, e verificaram que, além da idade do paciente, outras variáveis também influenciaram os resultados de forma significativa. O uso de homoenxertos com viabilidade celular preservada e o emprego da técnica de substituição total da raiz aórtica aumentaram não somente a durabilidade dos enxertos, como também melhoraram a sobrevida tardia dos pacientes. Entretanto, o fator que mais influenciou a durabilidade dos enxertos foi a idade do doador, especialmente quando acima de 55 anos. Em nossa série, não foi possível, além da idade do paciente, determinar outros fatores preditivos para a degeneração tecidual, possivelmente pelo tempo de seguimento ainda limitado e pela baixa incidência de eventos. Além disso, todos os pacientes foram operados com a técnica de substituição total da raiz e com enxertos

presumivelmente viáveis.

A sobrevida tardia dos pacientes foi muito satisfatória, mesmo para os pacientes idosos, com revascularização miocárdica ou plastia mitral associada, o que provavelmente se deve ao bom desempenho hemodinâmico dos homoenxertos, que favorecem a regressão da massa ventricular esquerda. Mesmo nos pacientes com anel aórtico pequeno ou naqueles com grandes superfícies corpóreas, os gradientes observados foram invariavelmente baixos. Pela mesma razão, a melhoria da capacidade funcional no pós-operatório também foi adequada, estando a maioria dos pacientes com ótima capacidade funcional [22,23].

Uma das grandes vantagens dos homoenxertos valvares é a baixa trombogenicidade, com incidência de fenômenos tromboembólicos menor do que as próteses biológicas convencionais [1,2,4]. Nossa incidência linearizada de 0,8% eventos/ano é uma confirmação disso, ressaltando que sete dos oito episódios ocorreram em pacientes do sexo masculino e com mais de 65 anos. Apesar de todos os eventos terem sido atribuídos à prótese, sabe-se que acidentes vasculares cerebrais isquêmicos ou hemorrágicos são mais freqüentes em homens da população geral nessa faixa etária.

Outra característica favorável dos homoenxertos valvares é a sua resistência à infecção [1,2,6,11]. Nessa casuística, 97% dos pacientes estiveram livres de infecção aos 10 anos de evolução, e chama a atenção que nenhum paciente operado na vigência de endocardite bacteriana apresentou recidiva. Homoenxertos valvares são especialmente úteis na reconstrução de anéis aórticos infectados, facilitando o restabelecimento da continuidade ventrículo-arterial e o fechamento de fistulas e correções de abscessos. Por esse motivo, também o consideramos como o enxerto de escolha para os casos de endocardite bacteriana [24].

Uma das maiores preocupações quando se utiliza a técnica de substituição total da raiz aórtica refere-se às eventuais dificuldades técnicas quando da necessidade de reoperações. Sundt et al. [25] relataram a experiência com 21 pacientes reoperados após o implante de homoenxertos aórticos com a técnica de substituição total da raiz aórtica, com mortalidade de apenas um (5,4%) caso. Os autores referem que a calcificação da parede do homoenxerto só esteve presente em 52% dos casos, sendo possível a substituição valvar simples, dentro do homoenxerto previamente implantado, em muitos casos. Ainda na experiência desses autores, a calcificação da parede do homoenxerto, mesmo quando intensa, não era invasiva e poupava os óstios coronários em todos os casos. Entretanto, em outras experiências, a mortalidade nessas circunstâncias foi bem mais elevada, variando de 13% a 28% [4,5].

Nossa experiência de apenas três casos com reoperações ainda é muito limitada, entretanto, em todos, a operação foi tecnicamente mais complexa do que a substituição de uma

prótese convencional disfuncionante. No caso da reoperação por degeneração tecidual, havia significativa calcificação da parede arterial do homoenxerto, obrigando sua ressecção completa e implante de novo homoenxerto valvar. Ademais, na linha de sutura proximal, não encontramos um plano de clivagem nítido entre o enxerto e o anel aórtico nativo, fazendo com que o implante do segundo homoenxerto tivesse de ser realizado diretamente na musculatura da via de saída do VE. Isso provavelmente decorreu do emprego rotineiro de tiras de teflon ou de pericárdio bovino, como reforços na linha de sutura proximal na primeira operação que, todavia deixaram de ser empregados. Por outro lado, os óstios coronários estavam poupados, sendo possível sua dissecação e reimplante, o que reenfatiza a importância do emprego de “botões” aórticos grandes na operação original, facilitando a liberação dos óstios coronários por ocasião das reoperações. Os outros dois pacientes apresentavam intensos infiltrados inflamatórios pelo processo infeccioso, o que também causou dificuldades durante a reintervenção.

CONCLUSÃO

Em conclusão, nossa experiência de 10 anos com o implante de homoenxertos valvares com a técnica de substituição total da raiz demonstrou que a operação pode ser feita com baixa mortalidade imediata e resulta em boa recuperação funcional dos pacientes, com baixa incidência de morbidade tardia. O único fator correlacionado com a degeneração tecidual primária dos enxertos foi a idade do paciente inferior a 20 anos. Em decorrência dos resultados aqui apresentados, achamos que homoenxertos aórticos representam uma excelente opção para pacientes com idade acima de 40-50 anos, especialmente naqueles com contra-indicação ou que não desejem fazer o uso de anticoagulantes.

REFERÊNCIAS

1. O'Brien MF, Harrocks S, Stafford EG, Gardner MA, Pohlner PG, Tesar PJ et al. The homograft aortic valve: a 29-year, 99.3% follow up of 1,022 valve replacements. *J Heart Valve Dis.* 2001;10(3):334-44.
2. Lund O, Chandrasekaran V, Grocott-Mason R, Elwidaa H, Mazhar R, Khaghani A et al. Primary aortic valve replacement with allografts over twenty-five years: valve-related and procedure-related determinants of outcome. *J Thorac Cardiovasc Surg.* 1999;117(1):77-91.

3. Langley SM, McGuirk SP, Chaudhry MA, Livesey SA, Ross JK, Monro JL. Twenty-year follow-up of aortic valve replacement with antibiotic sterilized homografts in 200 patients. *Semin Thorac Cardiovasc Surg.* 1999;11(4 Suppl 1):28-34.
4. Takkenberg JJ, Eijkemans MJ, van Herwerden LA, Steyerberg EW, Lane MM, Elkins RC et al. Prognosis after aortic root replacement with cryopreserved allografts in adults. *Ann Thorac Surg.* 2003;75(5):1482-9.
5. Takkenberg JJ, van Herwerden LA, Eijkemans MJ, Bekkers JA, Bogers AJ. Evolution of allograft aortic valve replacement over 13 years: results of 275 procedures. *Eur J Cardiothorac Surg.* 2002;21(4):683-91.
6. Doty JR, Salazar JD, Liddicoat JR, Flores JH, Doty DB. Aortic valve replacement with cryopreserved aortic allograft: ten-year experience. *J Thorac Cardiovasc Surg.* 1998;115(2):371-80.
7. Costa MTBA, Costa FDA, Nazareno LCF, Domachoski J, Peruzzo AM, Collatusso C et al. Análise das atividades dos oito anos iniciais do Banco de Valvas Cardíacas Humanas do Hospital de Caridade da Irmandade da Santa Casa de Misericórdia de Curitiba. *Rev Bras Cir Cardiovasc.* 2005;20(4):398-407.
8. Perry GJ, Helmcke F, Nanda NC, Byard C, Soto B. Evaluation of aortic insufficiency by Doppler color flow mapping. *J Am Coll Cardiol.* 1987;9(4):952-9.
9. Edmunds LH Jr, Clark RE, Cohn LH, Grunkemeier GL, Miller DC, Weisel RD. Guidelines for reporting morbidity and mortality after cardiac valvular operations. *Eur J Cardiothorac Surg.* 1996;10(9):812-6.
10. Costa FDA, Pereira EWL, Barbosa LE, Filho HH, Collatusso C, Gomes CHG et al. Dez anos de experiência com a operação de Ross. *Arq Bras Cardiol.* (no prelo).
11. Doty DB. Replacement of the aortic valve with cryopreserved aortic allograft: the procedure of choice for young patients. *J Card Surg.* 1994;9(2 Suppl):192-5.
12. Pomerantzeff PMA, Brandão CMA, Cauduro P, Puig LB, Grinberg M, Tarasoutchi F et al. Biopróteses de pericárdio bovino Fisics-Incor: 15 anos. *Rev Bras Cir Cardiovasc.* 1997;12(4):359-66.
13. Bacco FW, Sant'Anna JRM, Sant'Anna RT, Prates PR, Kalil RAK, Nesralla IA. Bioprótese valvar de pericárdio bovino St Jude Medical-Biocor: sobrevida tardia. *Rev Bras Cir Cardiovasc.* 2005;20(4):423-31.
14. Blais C, Dumesnil JG, Baillot R, Simard S, Doyle D, Pibarot P. Impact of valve prosthesis-patient mismatch on short-term mortality after aortic valve replacement. *Circulation.* 2003;108(8):983-8.
15. Yacoub M, Rasmi NR, Sundt TM, Lund O, Boyland E, Radley-Smith R et al. Fourteen-year experience with homovital homografts for aortic valve replacement. *J Thorac Cardiovasc Surg.* 1995;110(1):186-94.
16. Dagenais F, Cartier P, Voisine P, Desaulniers D, Perron J, Baillot R et al. Which biologic valve should we select for the 45- to 65-year-old age group requiring aortic valve replacement? *J Thorac Cardiovasc Surg.* 2005;129(5):1041-9.
17. Concha M, Aranda PJ, Casares J, Merino C, Alados P, Munoz I et al. Prospective evaluation of aortic valve replacement in young adults and middle-aged patients: mechanical prosthesis versus pulmonary autograft. *J Heart Valve Dis.* 2005;14(1):40-6.
18. Zehr KJ, Yagubyan M, Connolly HM, Nelson SM, Schaff HV. Aortic root replacement with a novel decellularized cryopreserved aortic homograft: postoperative immunoreactivity and early results. *J Thorac Cardiovasc Surg.* 2005;130(4):1010-5.
19. Meyer SR, Nagendran J, Desai LS, Rayat GR, Churchill TA, Anderson CC et al. Decellularization reduces the immune response to aortic valve allografts in the rat. *J Thorac Cardiovasc Surg.* 2005;130(2):469-76.
20. Korossis SA, Wilcox HE, Watterson KG, Kearney JN, Ingham E, Fisher J. In-vitro assessment of the functional performance of the decellularized intact porcine aortic root. *J Heart Valve Dis.* 2005;14(3):408-22.
21. da Costa FD, Dohmen PM, Duarte D, von Glenn C, Lopes SV, Filho HH et al. Immunological and echocardiographic evaluation of decellularized versus cryopreserved allografts during the Ross operation. *Eur J Cardiothorac Surg.* 2005;27(4):572-8.
22. Jin XY, Zhang ZM, Gibson DG, Yacoub MH, Pepper JR. Effects of valve substitute on changes in left ventricular function and hypertrophy after aortic valve replacement. *Ann Thorac Surg.* 1996;62(3):683-90.
23. Grocott-Mason RM, Lund O, Elwidaa H, Mazhar R, Chandrasakeran V, Mitchell AG et al. Long-term results after aortic valve replacement in patients with congestive heart failure. Homografts vs prosthetic valves. *Eur Heart J.* 2000;21(20):1698-707.
24. Imanaka K, Kyo S, Takamoto S, Motomura N, Shibusawa S, Ogiwara M et al. Aortic root replacement using an allograft for active infective endocarditis with periannular abscess: single center experience. *J Cardiol.* 2004;43(6):267-71.
25. Sundt TM 3rd, Rasmi N, Wong K, Radley-Smith R, Khaghani A, Yacoub MH. Reoperative aortic valve operation after homograft root replacement: surgical options and results. *Ann Thorac Surg.* 1995;60(2 Suppl):S95-100.