

# Substituição da valva mitral com tração dos músculos papilares em pacientes com miocardiopatia dilatada

*Mitral valve replacement with chordae tendineae preservation, traction and fixation in end-stage dilated cardiomyopathy*

Fabio Antonio GAIOTTO<sup>1</sup>, Luiz Boro PUIG<sup>2</sup>, Charles MADY<sup>3</sup>, Fábio FERNANDES<sup>4</sup>, Carlos Eduardo TOSSUNIAM<sup>5</sup>, Miriam Magalhães PARDI<sup>6</sup>, Luis A. O. DALLAN<sup>7</sup>, Sérgio Almeida de OLIVEIRA<sup>8</sup>, José F. RAMIRES<sup>9</sup>, Pablo M. A. POMERANTZEFF<sup>10</sup>

RBCCV 44205-870

## Resumo

**Objetivo:** Avaliar a geometria e a função do ventrículo esquerdo (VE) após a troca mitral com tração e fixação dos papilares, em portadores de insuficiência cardíaca terminal com insuficiência mitral secundária.

**Método:** Dos 20 pacientes avaliados, 70% eram homens, com idade média de 50,2 anos e 55% recebiam inotrópicos. A fração de ejeção (FEVE) foi menor que 30% em todos; 85% estavam em classe funcional (CF) IV. Dezoito receberam próteses de pericárdio bovino e dois, mecânicas. Os períodos considerados foram: 3, 6, 12 e 18 meses. As variáveis

consideradas: volume sistólico do VE (VS), a FEVE, os diâmetros sistólico e diastólico finais (DSF e DDF) e os volumes sistólico e diastólico finais (VSF e VDF). No estudo estatístico, empregou-se da análise de variância (AV) e o teste de Friedmann (F). A sobrevida foi aferida pelo método de Kaplan-Meier.

**Resultados:** Dois (10%) faleceram no período imediato. A sobrevida no primeiro ano foi de 85%, no segundo, 44%, no terceiro, 44%, no quarto, 44% e no quinto, 44%. A comparação entre pré e 3 meses, empregando-se a AV, não revelou alteração significativa para o VS ( $p=0,086$ ). Houve acréscimo da FEVE ( $p=0,008$ ) e decréscimo do DDF ( $p=0,038$ ); do DSF ( $p=0,008$ );

- 1 - Doutor em ciências médicas - InCor - HCFMUSP
- 2 - Livre-Docente - InCor - HCFMUSP
- 3 - Livre-Docente - InCor - HCFMUSP
- 4 - Doutor em ciências médicas - InCor - HCFMUSP
- 5 - Residente de Cirurgia Cardiovascular - InCor - HCFMUSP
- 6 - Doutor em Ciências médicas - InCor - HCFMUSP
- 7 - Livre-Docente - InCor - HCFMUSP
- 8 - Professor Emérito - InCor - HCFMUSP
- 9 - Professor Titular de Cardiologia - InCor - HCFMUSP
- 10 - Livre-Docente e Professor Regente - InCor - HCFMUSP

Trabalho realizado no Instituto do Coração da Faculdade de Medicina da Universidade de São Paulo, São Paulo, SP.

Endereço para correspondência:

Fábio Antonio Gaiotto. Rua Capote Valente, 361 Ap 121 - São Paulo, SP - CEP: 05409-001. Tel 11-3898-3023 / 9375-8386.

E-mail: fgaiotto@ajato.com.br

Artigo recebido em 26 de abril de 2006  
Artigo aprovado em 26 de dezembro de 2006

do VDF ( $p=0,029$ ) e do VSF ( $p=0,009$ ). Os momentos pré, 3 e 6 meses, com o teste F, não revelaram alterações. Entre os momentos pré, 3 meses e final, empregando-se a AV, não houve significância.

**Conclusão:** Há melhora da FEVE, dos VDF, VSF, DDF e DSF; até o terceiro mês. A partir de então, as variáveis permanecem estáveis.

**Descritores:** Valva mitral, cirurgia. Insuficiência cardíaca congestiva. Cardiomiopatia dilatada. Próteses valvulares cardíacas.

#### Abstract

**Objective:** This study aimed at evaluating results of mitral valve replacement using a new technique of complete chordae tendineae adjustment for left ventricular remodeling.

**Methods:** Twenty end-stage idiopathic dilated cardiomyopathy patients with severe functional mitral valve regurgitation underwent mitral valve replacement. Seventeen (85%) were in functional class IV. Both anterior and posterior leaflets of the mitral valve were divided to obtain 4 pillars of chordae tendineae. These were displaced with traction toward the left atrium and anchored between the mitral annulus and a valvular prosthesis. To evaluate the left ventricular remodeling, Doppler echocardiography was

performed. For statistical analysis, variance analysis and the Friedman's test were employed.

**Results:** Two (10%) early deaths occurred. Kaplan-Meier showed survival at one year post-operative was 85%, 2 years it was 44%, at 3 years 44%, at 4 years 44% and at 5 years it was 44%. In the 48- and 54-month follow-ups, the McNemar test showed improvement in the functional class ( $p<0.001$ ). In the third month of follow-up, variance analysis showed improvement in the ejection fraction ( $p=0.008$ ) and reductions of the end diastolic diameter ( $p=0.038$ ), end systolic diameter ( $p=0.008$ ), end systolic volume ( $p=0.029$ ) and end diastolic volume ( $p=0.009$ ). No statistical differences were noted in the systolic volume. Comparing pre-operative and third- and six-month follow-ups, the Friedman test showed no statistical differences for all studied variables. Variance analyses between pre, three-month and final evaluations showed no significant differences.

**Conclusion:** This technique of mitral valve replacement improved the left ventricle ejection fraction and decreased the end diastolic and systolic diameters and the end systolic diastolic volumes up to the third month of follow-up. From then on the variables stabilized.

**Descriptors:** Mitral valve, surgery. Heart failure, congestive. Cardiomyopathy, dilated. Heart valve prosthesis.

## INTRODUÇÃO

A insuficiência mitral secundária está presente com elevada frequência nos pacientes portadores de miocardiopatia dilatada avançada. A mudança na geometria do ventrículo esquerdo, com a alteração do formato de tronco-cone para esférico, promove deformidades no aparato subvalvar, afastando a base dos papilares. Ainda, há dilatação do anel mitral e alterações pressóricas transvalvares que, somados às alterações subvalvares, proporcionam a insuficiência mitral secundária. A associação da miocardiopatia dilatada e insuficiência mitral secundária causa refratariedade no tratamento clínico e alta mortalidade, principalmente nos pacientes em classe funcional III e IV (NYHA). A sobrevida é desfavorável nestas condições: com ausência de insuficiência mitral secundária 59% em 32 meses e com insuficiência acentuada, 17% [1].

O transplante cardíaco é o melhor tratamento para a insuficiência cardíaca avançada, com boas taxas de sobrevida nos primeiros 5 anos, porém, o número de doadores é insuficiente, limitando o seu emprego populacional. Nos Estados Unidos, entre 6000 e 8000 pacientes por ano aguardam o transplante em regime de lista de espera. O número de doadores está ao redor de 2500 por ano [2]. A mortalidade na fila de espera é alta (40 a 50%) [3,4]. Muitos pacientes saem da fila de espera ou nem entram

para ela, em virtude das contra-indicações para o transplante cardíaco.

Alternativas ao transplante cardíaco são propostas, no intuito de aumentar e melhorar a quantidade e a qualidade de vida destes pacientes. Bolling et al. [5] mostraram resultados satisfatórios com a abordagem cirúrgica da insuficiência mitral secundária, empregando a plástica mitral com anel flexível. No nosso meio, Buffolo et al. [6] mostraram bons resultados com a troca mitral e fixação dos grupos de cordas tendíneas relacionados à cúspide anterior, nas regiões comissurais.

Para abordar os pacientes com insuficiência mitral secundária por miocardiopatia dilatada nos seus estágios avançados, Puig et al. [7], em 2000, propuseram a troca da valva mitral com tração e fixação das cordas tendíneas, objetivando o remodelamento ventricular. A avaliação de 5 anos de emprego da técnica é feita neste trabalho.

## MÉTODO

Os pacientes inclusos no estudo foram os portadores de miocardiopatia dilatada em fase avançada, com três ou mais admissões por insuficiência cardíaca descompensada, tratamento medicamentoso máximo, classe funcional III ou IV, disfunção sistólica acentuada (fração de ejeção pelo Teicholz menor que 30%), e insuficiência mitral secundária acentuada. Pacientes portadores de doença de Chagas,

miocardiopatia isquêmica ou gestacional foram excluídos do estudo. Todos os pacientes foram informados por meio do termo de consentimento esclarecido e o protocolo foi regido em conformidade com as normas institucionais.

No período entre julho de 2000 e dezembro de 2003, foram operados, de forma consecutiva, 20 pacientes, no Instituto do Coração do Hospital das Clínicas da Faculdade de Medicina da Universidade de São Paulo. Os dados clínicos pré-operatórios estão na Tabela 1.

Tabela 1. Dados pré-operatórios.

Variáveis	valor
Idade	50,2 ± 9,0 anos
Masculino:feminino	14:6
Hipertensão arterial sistêmica	7 (35%)
Diabete melito	2 (10%)
Plástica valvar prévia	1 (5%)
Fração de ejeção	23,3% ± 4,1%
Volume sistólico	73,6 ml ± 20 ml
Volume sistólico final	246 ml ± 73 ml
Volume diastólico final	320 ml ± 87 ml
Diâmetro sistólico final	6,83 cm ± 0,92 cm
Diâmetro diastólico final	7,68 cm ± 0,98 cm
Classe funcional NYHA	
III	3 (15%)
IV	17 (85%)
Choque cardiogênico	11(55%)
Número de internações na enfermaria	5,45 ± 3,1
Número de internações na UTI	2,4 ± 1,27
Caquexia cardíaca	12 (60%)

A avaliação ecocardiográfica foi realizada na modalidade transtorácica com aparelhos Phillips Medical Systems Sonos 5500 (2000, Hannover, MA, USA) e HDI 3500 (1996, Seattle, WA, USA). Foi quantificado o grau de insuficiência mitral e, para o estudo do remodelamento, foram selecionados do ventrículo esquerdo o volume sistólico (VS), os volumes diastólicos e sistólicos finais (VDF e VSF) e os diâmetros diastólico e sistólico finais (DDF e DSF).

No seguimento pós-operatório, todos os pacientes foram acompanhados por 1 a 60 meses, com média de 23,2 meses. A avaliação do estado clínico aconteceu trimestralmente.

### Técnica cirúrgica

Os pacientes foram operados via esternotomia e em circulação extracorpórea normotérmica. A proteção miocárdica foi realizada com cardioplegia sangüínea anterógrada intermitente, com reperfusão coronariana por meio da abertura da pinça da aorta, dependendo do momento cirúrgico, visando à diminuição do tempo de isquemia global

A via de acesso utilizada, em todos os casos, foi através do átrio direito, teto do átrio esquerdo e septo

inter-atrial, possibilitando amplo acesso à valva e ao aparato subvalvar [8].

As cordas tendíneas foram divididas em quatro pilares, iniciando-se o isolamento com a secção da cúspide anterior, no meio da sua porção livre, e continuando até o anel mitral, estendendo-se para ambos os lados até as comissuras. As cordas tendíneas da cúspide posterior também foram divididas em dois pilares, considerando-se as cordas mais espessas (Figura 1).

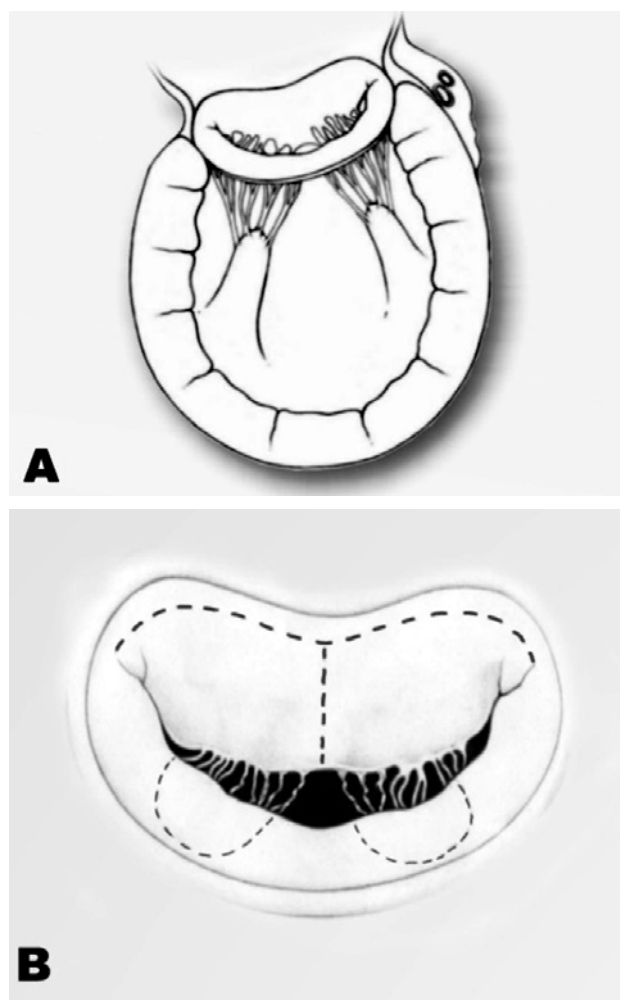


Fig. 1 - A: Anatomia do aparato subvalvar mitral. B: Anatomia da valva mitral: linhas de incisão

Os quatro pilares são reparados com pontos e isolados. Segue-se ao implante da bioprótese, cuja medida foi subdimensionada em um número. Neste momento, os quatro pilares são posicionados entre o anel protético e o anel mitral, tracionados e fixados no anel protético, em posições que visam à distribuição igualitária das forças de tração. O excesso de corda e cúspide remanescente dentro do átrio

esquerdo é refixado no anel protético. A prótese é implantada com pontos em “U” (Figura 2).

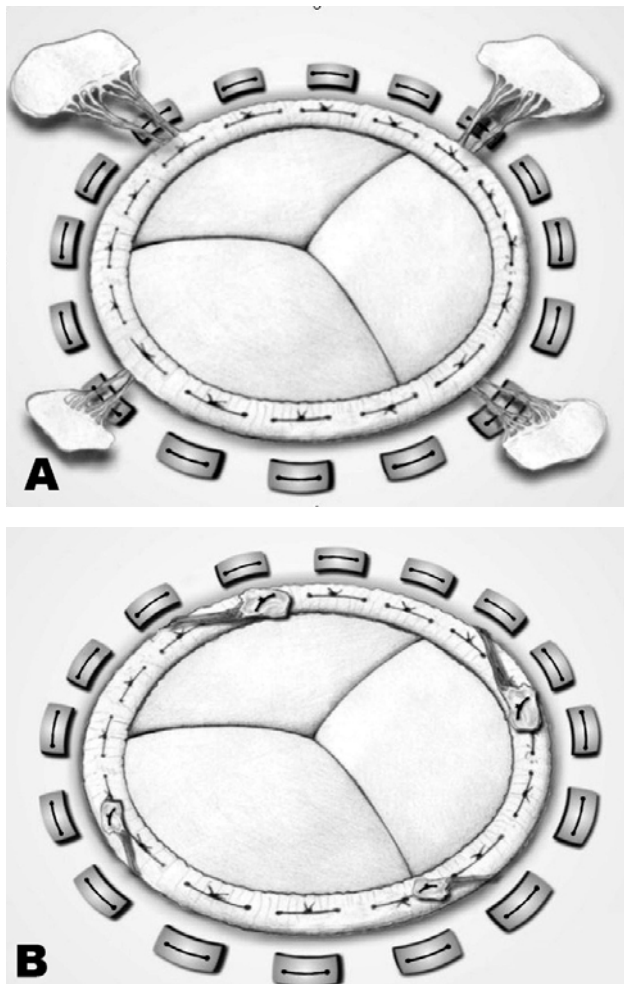


Fig. 2 - A: Bioprótese implantada com a tração papilar. B: Operação concluída, com a remoção do excesso de cordas

#### Análise estatística

O estudo estatístico foi estruturado no intuito de se compreender o comportamento temporal das variáveis selecionadas. Para a comparação das variáveis no pré-operatório e 3 meses, foi utilizada a análise de variância para medidas repetidas. Para o estudo do pré-operatório, 3 e 6 meses, o teste não-paramétrico de Friedmann foi o escolhido. Na comparação com pré, 3 meses e avaliação final, utilizamos novamente a análise de variância para medidas repetidas. A classe funcional foi analisada pelo teste de McNemar, ao final do 48º mês de seguimento. O número de readmissões hospitalares foi estudado pelo teste de Wilcoxon e a sobrevida, pelo método de Kaplan-Meyer.

## RESULTADOS

### Imediato

Dezoito biopróteses de pericárdio bovino foram implantadas e dois pacientes receberam próteses mecânicas St Jude. Próteses de menor tamanho foram as escolhidas, visando ao remodelamento da base do ventrículo esquerdo (tamanhos 27 em 2; 29 em 16; 31 em 1 e 33 em 1). A plástica de DeVega para a tricúspide foi realizada em 12 (60%) pacientes. O tempo de circulação extracorpórea variou de 80 a 180 minutos ( $105 \pm 23$ ) e o tempo de pinçamento aórtico variou de 30 a 74 minutos ( $46 \pm 12$ ). Todos os pacientes receberam suporte inotrópico endovenoso no período pós-operatório. O balão intra-aórtico foi utilizado em quatro (20%) pacientes.

Dois (10%) pacientes faleceram no pós-operatório imediato: um, aos 18 dias, por broncopneumonia e outro, aos 25 dias, com falência de múltiplos órgãos.

### Tardio

Todos os pacientes foram acompanhados e a classe funcional, aos 48 meses de seguimento, melhorou ( $p=0,013$  - teste de McNemar), com quatro (40%) pacientes em Classe I; três (30%) em classe II e três (30%) em classe III (Figura 3).

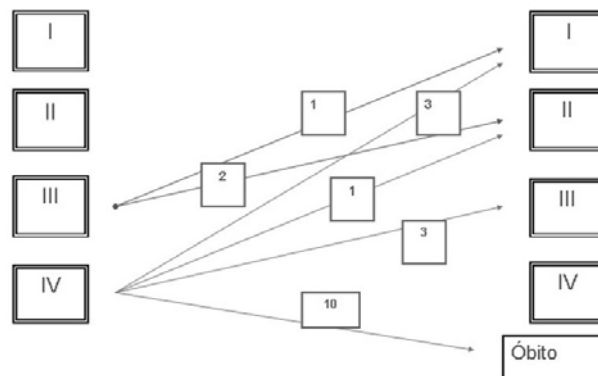


Fig. 3 - Distribuição da classe funcional, aos 48 meses de seguimento

O número de readmissões para a compensação da insuficiência cardíaca também diminuiu ( $p < 0,001$  - teste de Wilcoxon), caindo de  $5,45 \pm 3,1$  (2 a 12) internações no ano, precedente ao ato cirúrgico, para  $0,73 \pm 1,0$  (0 a 3), durante todo o período de seguimento. Dois (11%) pacientes foram reoperados durante o seguimento: um por endocardite bacteriana e outro por insuficiência tricúspide acentuada, com dificuldade do manejo clínico. Ambos tiveram alta em boas condições.

A avaliação da sobrevida revelou taxa de 85%, ao final do primeiro ano; 43%, para o segundo ano; 44%, para o terceiro ano; 44%, para o quarto ano e 44%, para o quinto ano. (Figura 4).

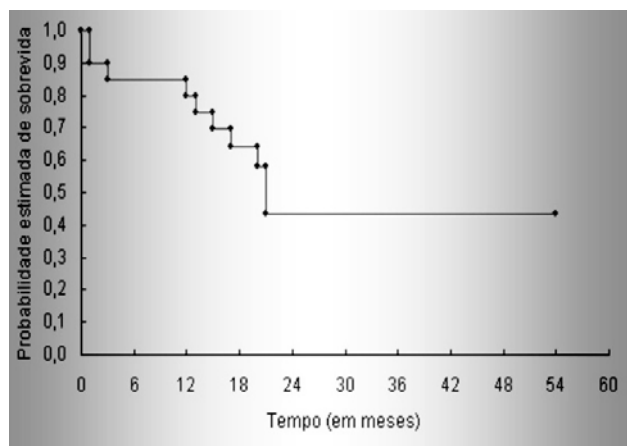


Fig. 4 - Curva atuarial - método de Kaplan-Meier

Tabela 2. Variáveis ecocardiográficas pré-operatórias.

VS	FE	DDF	DSF	VDF	VSF
71	21	7,9	7,1	334	263
78	28	7,2	6,2	272	193
62	23	7,1	6,3	263	201
94	29	8,4	7,4	384	289
69	22	7,7	6,9	316	247
71	30	6,8	5,8	238	166
118	28	8,8	7,6	426	307
82	23	8,1	7,2	354	272
80	15	9,6	8,9	516	436
83	23	8,2	7,3	364	280
33	23	5,4	4,8	141	107
86	26	7,8	6,8	325	239
37	22	5,9	5,3	173	135
88	26	8	7	344	255
36	16	6,5	6	216	180
68	17	8,5	7,8	394	325
80	23	8	7,1	344	263
74	20	8,3	7,5	373	298
88	26	8	7	344	255
74	25	7,5	6,6	298	223

VS - volume sistólico em ml; FE - fração de ejeção do ventrículo esquerdo; DDF - diâmetro diastólico final em cm; DSF - diâmetro sistólico final em cm; VDF - volume diastólico final em ml; VSF - volume sistólico final em ml.

### Ecocardiografia (Tabelas 2 e 3)

#### Pré-operatório

A fração de ejeção (FEVE) variou de 15 a 30%, com média de 23±4%. O VS médio foi de 73±20 ml, variando de 36 a 97 ml. O VSF médio foi 246±87 ml, variando de 135 a 436 ml. O VDF médio foi de 320±73 ml, variando de 173 a 516 ml. O DDF médio foi de 7,68±0,98 cm, variando de 5,9 a 9,6 cm. O DSF médio foi de 6,83±0,92 cm, variando de 5,3 a 8,9 cm.

Tabela 3. Variáveis ecocardiográficas no pós-operatório tardio.

	3º mês	6º mês	Última avaliação
FEVE (%)	29±6,9	26,8±7,7	29±11
VS (ml)	81±27	66±24	77±27
VDF (ml)	279±70	247±69	270±112
VSF (ml)	198±59	179±58	192±102
DDF (cm)	7,2±0,8	6,8±0,8	7,0±1,1
DSF (cm)	6,2±0,7	5,9±0,7	6,0±1,2

#### Estudo pré e 3 meses de seguimento

A análise de variância para medidas repetidas mostrou melhora da FEVE (p=0,008) e diminuição do DDF (p=0,038); do DSF (p=0,008); do VDF (p=0,029) e do VSF (p=0,009). Não houve alteração significativa para o VS.

#### Estudo pré, 3 e 6 meses de seguimento

O teste não-paramétrico de Friedmann não mostrou alteração significativa para nenhuma das variáveis analisadas.

#### Estudo pré, 3 e última avaliação

A análise de variância para medidas repetidas não mostrou alterações para as variáveis analisadas.

### DISCUSSÃO

A insuficiência cardíaca é, frequentemente, observada nos estágios avançados das miocardiopatias, com sobrevida de 1 ano estimada em 50% para os pacientes em classe funcional IV [9,10], valor que seguramente é maior quando abordamos pacientes com insuficiência mitral secundária e uso de inotrópicos por períodos prolongados. Barreto e Ramires [11] demonstraram que a insuficiência cardíaca é responsável por dois terços dos tratamentos cardiovasculares. O tratamento cirúrgico pode ser aplicado àqueles pacientes que não respondem mais ao tratamento clínico.

O transplante cardíaco é o tratamento ideal para os pacientes com insuficiência cardíaca avançada e refratária,

entretanto, o pequeno número de doadores e a alta mortalidade na fila de espera tornam o procedimento inviável em grande escala [12]. Muitos pacientes recebem contra-indicação para o transplante e não têm muitas opções no nosso meio. Algumas alternativas são propostas e estudadas, para estes pacientes: cardiomioplastia [13], revascularização miocárdica para pacientes isquêmicos [14], ventriculectomia parcial esquerda [15], ressinchronização ventricular [16], plástica [5,17] ou troca mitral [6,7]. Em alguns casos, a associação de técnicas pode beneficiar o paciente.

A insuficiência mitral secundária é fator de pior prognóstico na insuficiência cardíaca avançada [1,18]. As alterações geométricas do ventrículo esquerdo e a dilatação do anel mitral promovem a insuficiência mitral, sem alterações estruturais das cúspides da valva mitral. A dilatação esférica do ventrículo esquerdo é fator de pior prognóstico [19]. O tamanho da cavidade ventricular aumenta, os papilares migram nas direções póstero-lateral e apical, a base do coração se dilata e a insuficiência mitral secundária aparece. Com mecanismo semelhante, a insuficiência tricúspide, freqüentemente, acompanha a insuficiência mitral. A insuficiência mitral causa sobrecarga volêmica ao ventrículo esquerdo doente e o ciclo se perpetua, causando a morte do paciente. A correção da insuficiência mitral pode quebrar este ciclo e retardar a história natural do fenômeno.

A plástica mitral é atraente, por preservar todo o tecido natural do paciente. Com a diminuição do anel mitral, a insuficiência mitral pode ser abolida. Agudamente, existe melhora do desempenho ventricular, pois a sobrecarga volêmica é tratada: o volume diastólico diminui. A fração regurgitante é bastante diminuída e o paciente apresenta melhora clínica.

A insuficiência mitral residual é freqüente na plástica mitral e piora no seguimento [5,20]. A troca mitral não permite recidiva e o inconveniente de se inserir uma prótese é irrelevante, considerando-se a expectativa de vida destes pacientes [6]. Lillehei et al. [21], em 1964, mostraram altas taxas de mortalidade quando da troca mitral sem abordagem do aparato subvalvar. Preservando a continuidade do anel mitral com o ventrículo esquerdo, a mortalidade caiu de 34% para 17%. Posteriormente, Miki et al. [22] propuseram a preservação da cúspide posterior e a divisão das cordas tendíneas relacionadas à cúspide anterior, fixando-as nas comissuras. No nosso meio, Buffolo et al. [6] propuseram esta tática para os pacientes com miocardiopatia dilatada, entendendo que o formato elíptico do coração poderia ser restabelecido.

Os papilares desempenham papel importante na contração ventricular. Estando fixos no anel mitral, durante a sístole, eles aproximam as paredes ântero-medial e póstero-lateral e promovem a alteração do formato do coração: tendência à esfericidade na diástole e elipse na sístole [23].

A proposta técnica apresentada retira o excesso de cordas tendíneas e as mantém tracionadas no sentido do átrio esquerdo e isto favorece a diminuição do eixo longitudinal do ventrículo esquerdo, bem como a tendência ao retorno do formato elíptico. A tração em posição adequada, uniplanar e com o ancoramento das cordas tendíneas em quatro pontos no anel ventricular, pode promover uma dispersão fisiológica das forças que atuam na parede ventricular. Esta dispersão de forças será transmitida à parede ventricular na diástole, que, com a redução da sobrecarga volêmica, pode resultar na melhora do desempenho sistólico e favorecimento do remodelamento do ventrículo esquerdo. Os dados ecocardiográficos sugerem esta melhora até o terceiro mês, com manutenção durante o período de seguimento. Os dados ecocardiográficos mostram diminuição dos volumes e diâmetros, em acordo com o mecanismo proposto. Ainda, há melhora da classe funcional, diminuição do número de internações e melhora da sobrevida, em consonância com os achados ecocardiográficos.

O modo de proteção miocárdica utilizado, cardioplegia e reperfusão intermitente, pode ter favorecido a recuperação miocárdica no pós-operatório. Quanto menor o tempo de isquemia, melhor a recuperação miocárdica e, indubitavelmente, a opção pela via de acesso descrita por Guiraudon et al. [8] facilitou esta estratégia.

Alguns pacientes apresentam a regurgitação tricúspide associada ao quadro de insuficiência mitral secundária, devido à dilatação da base do coração. Acreditamos que o reparo tricúspide é fundamental e deve sempre ser considerado. Radovanovic et al. [24] sugerem a abordagem da insuficiência mitral e tricúspide já na primeira descompensação da insuficiência cardíaca. Um paciente da série apresentou insuficiência cardíaca direita por insuficiência tricúspide acentuada e foi submetido a implante de bioprótese tricúspide, tendo boa evolução no pós-operatório, recebendo alta hospitalar no vigésimo dia de pós-operatório, em classe funcional II.

Estudos adicionais devem ser realizados, a fim de se compreender o melhor momento para a realização do reparo mitral e tricúspide [25]. Os pacientes podem melhorar com a terapêutica clínica, porém o momento para o reparo mitral deve sempre ser lembrado. A fração regurgitante é pouco deletéria quando o miocárdio é sadio, mas quando há miocardiopatia ela pode ser catastrófica e o ciclo de dilatação pode ser ativado. Não há reserva ventricular para a adaptação à insuficiência mitral secundária. A indicação precoce pode trazer melhora na sobrevida, classe funcional e diminuir a morbidade.

Nesta avaliação, o procedimento proposto pode melhorar a FEVE e diminuir os volumes sistólico e diastólico finais do ventrículo esquerdo, bem como os seus diâmetros. Esta melhora é observada até o terceiro mês de seguimento e é mantida até a última avaliação.

## REFERÊNCIAS

1. Blondheim DS, Jacobs LE, Kotler MN, Costacurta GA, Parry WR. Dilated cardiomyopathy with mitral regurgitation: decreased survival despite a low frequency of left ventricular thrombus. *Am Heart J*. 1991;122(3 Pt 1):763-71.
2. Zaroff JG, Rosengard BR, Armstrong WF, Babcock WD, D'Alessandro A, Dec GW, et al. Consensus conference report: maximizing use of organs recovered from the cadaver donor: cardiac recommendations, March 28-29, 2002, Crystal City VA. *Circulation*. 2001;106(7):836-41.
3. Aaronson KD, Mancini DM. Mortality remains high for outpatient transplant candidates with prolonged (>6 months) waiting list time. *J Am Coll Cardiol*. 1999;33(5):1189-95.
4. Stevenson LW, Fowler MB, Schroeder JS, Stevenson WG, Dracup KA, Fond V. Poor survival of patients with idiopathic cardiomyopathy considered too well for transplantation. *Am J Med*. 1987;83(5):871-6.
5. Bolling SF, Pagani FD, Deeb GM, Bach DS. Intermediate-term outcome of mitral reconstruction in cardiomyopathy. *J Thorac Cardiovasc Surg*. 1998;115(2):381-8.
6. Buffolo E, Paula IAM, Palma H, Rodrigues JNB. Nova abordagem cirúrgica para o tratamento de pacientes em insuficiência cardíaca refratária com miocardiopatia dilatada e insuficiência mitral secundária. *Arq Bras Cardiol*. 2000;74(2):129-34.
7. Puig LB, Gaiotto FA, Pardi MM, Bacal F, Mady C, Fernandes F, et al. Mitral valve replacement and remodeling of the left ventricle in dilated cardiomyopathy with mitral regurgitation: initial results. *Arq Bras Cardiol*. 2002;78(2):224-9.
8. Guiraudon GM, Ofiesh JG, Kaushik R. Extended vertical transatrial septal approach to the mitral valve. *Ann Thorac Surg*. 1991;52(5):1058-62.
9. Keogh AM, Freund J, Baron DW, Hickie JB. Timing of cardiac transplantation in idiopathic dilated cardiomyopathy. *Am J Cardiol*. 1988;61(6):418-22.
10. Rankin JS, Feneley MP, Hickey MS, Muhlbaier LH, Wechsler AS, Floyd RD, et al. A clinical comparison of mitral valve repair versus replacement in ischemic mitral regurgitation. *J Thorac Cardiovasc Surg*. 1988;95(2):165-77.
11. Barreto ACP, Ramires JAF. Insuficiência cardíaca: um problema de saúde pública. *Rev Bras Cardiol* 2000;2:142-7.
12. Evans RW, Orians CE, Ascher NL. The potential supply of organ donors: an assessment of the efficacy of organ procurement efforts in the United States. *JAMA* 1992;267(2):239-46.
13. Carpentier A, Chachques JC, Acar C, Relland J, Mihaileanu S, Bensasson D, et al. Dynamic cardiomyoplasty at seven years. *J Thorac Cardiovasc Surg*. 1993;106(1):42-54.
14. Dreyfus GD, Duboc D, Blasco A, Vigoni F, Dubois C, Bunodaty D, et al. Myocardial viability assessment in ischemic cardiomyopathy: benefits of coronary revascularization. *Ann Thorac Surg*. 1994;57(6):1402-8.
15. Batista RJ, Santos JL, Takeshita N, Bocchino L, Lima PN, Cunha MA, et al. Partial left ventriculectomy to improve left ventricular function in end-stage heart disease. *J Card Surg*. 1996;11(2):96-8.
16. Wilensky RL, Yndelman P, Cohen AI, Fletcher RD, Atkinson J, Virmani R, et al. Serial eletrocardiographic changes in idiopathic cardiomyopathy confirmed at necropsy. *Am J Cardiol*. 1988;62(4):276-83.
17. Cohn LH, Kowalker W, Bhatia S, DiSesa VJ, St John-Sutton M, Shemin RJ, et al. Comparative morbidity of mitral valve repair versus replacement for mitral regurgitation with and without coronary artery disease. *Ann Thorac Surg*. 1988;45(3):284-90.
18. Bolling SF. Mitral reconstruction in cardiomyopathy. *J Heart Valve Dis*. 2002;11(suppl 1):S26-S31.
19. Juilliere Y, Danchin N, Briancon S, Khalife K, Ethevenot G, Balaud A, et al. Dilated cardiomyopathy: long-term follow-up and predictors of survival. *Int J Cardiol*. 1988;21(3):269-77.
20. Calafiore AM, Gallina S, Di Mauro M, Gaeta F, Iaco AL, D'Alessandro S, et al. Mitral valve procedure in dilated cardiomyopathy: repair or replacement? *Ann Thorac Surg*. 2001;71(4):1146-53.
21. Lillehei CW, Levy MJ, Bonnabeau RC Jr. Mitral valve replacement with preservation of papillary muscles and chordae tendineae. *J Thorac Cardiovasc Surg*. 1964;47:532-43.
22. Miki S, Kusuhara K, Ueda Y, Komeda M, Ohkita Y, Tahata T. Mitral valve replacement with preservation chordae tendineae and papillary muscles. *Ann Thorac Surg*. 1988;45(1):28-34.
23. Rushmer RF, Finlayson BL, Nash AA. Movements of the mitral valve. *Circ Res*. 1956;4(3):337-42.
24. Radovanovic N, Mihajlovic B, Selestiansky J, Torbica V, Mijatou MK, Popou M. Reductive annuloplasty of double orifices in patients with primary dilated cardiomyopathy. *Ann Thorac Surg*. 2002;73(3):751-5.
25. Wu AH, Aaronson KD, Bolling SF, Pagani FD, Welch K, Koelling TM. Impact of mitral valve annuloplasty on mortality risk in patients with mitral regurgitation and left ventricular systolic dysfunction. *J Am Coll Cardiol*. 2005;45(3):381-7.