

Síndrome de hiperperfusão (pós-operatória) após três semanas da endarterectomia de carótida

Cerebral hyperperfusion syndrome occurring three weeks after carotid endarterectomy

Josh TORGOVNICK¹, Nitin SETHI², Edward ARSURA³

RBCCV 44205-877

Resumo

A síndrome de hiperperfusão pós-operatória (SH) é uma complicação conhecida após a endarterectomia de carótida. Vários estudos têm demonstrado uma incidência de 0,3% a 1,2%. Isso ocorre em situações de reperfusão súbita de um hemisfério com hipoperfusão crônica. Apresentamos, neste trabalho, o caso de uma paciente de 48 anos que desenvolveu SH três meses após ser submetida a uma endarterectomia de carótida por estenose grave da artéria carótida.

Descritores: Endarterectomia das carótidas, complicações. Acidente cerebrovascular. Transtornos cerebrovasculares, etiologia.

Abstract

Cerebral hyperperfusion syndrome is a recognized complication of carotid endarterectomy. Various studies have documented an incidence of 0.3 to 1.2%. It occurs in the setting of sudden reperfusion of a chronically hypoperfused hemisphere. We present here a case of a 48-year-old lady who developed cerebral hyperperfusion syndrome three weeks after undergoing a carotid endarterectomy for high-grade carotid artery stenosis.

Descriptors: Carotid endarterectomy, complications. Cerebrovascular accident. Cerebrovascular disorders, etiology.

1 - Médico (Saint Vincent's Hospital and Medical Centers Department of Neurology)

2 - Médico MBBS, DNB (Fellow in Clinical Neurophysiology)

3 - Médico (Saint Vincent's Hospital and Medical Centers Department of Medicine)

Endereço para correspondência

Nitin Sethi, M.D. Department of Neurology Weill Cornell Medical Center 68th Street, York Avenue New York, NY 10021

E-mail: sethinitinmd@hotmail.com

INTRODUÇÃO

A embolização é uma das causas principais de acidente vascular cerebral (AVC) no peri-operatório de endarterectomia carotídea. A hiperperfusão cerebral também pode causar complicações no pós-operatório imediato, às vezes se apresentando como hemorragia intracraniana devastadora.

Embora a síndrome de hiperperfusão pós-operatória (SH) normalmente se apresente logo após a endarterectomia carotídea, às vezes ela pode ocorrer mais tarde ou não ser observada imediatamente após a cirurgia, devido a sua sutileza com conseqüências devastadoras futuras. Apresentamos uma paciente que desenvolveu a síndrome de hiperperfusão três semanas após a cirurgia e discutimos a sua apresentação e tratamento.

RELATO DO CASO

Uma paciente com 48 anos de idade apresentou-se na emergência com cefaléia, pronunciando as palavras com dificuldade e tinha fraqueza na perna e braço do lado direito. A pressão sanguínea no momento do atendimento estava em 235/115 mmHg. Sua história era significativa porque ela tinha estenose grave da artéria carótida.

A paciente tinha oclusão total da artéria carótida interna (ACI) direita e 88% de estenose na ACI esquerda. Ela foi submetida à endarterectomia de artéria carótida esquerda em outro hospital três semanas antes da sua hospitalização atual, sem nenhuma complicação descrita durante a cirurgia ou logo após no pós-operatório imediato além da cefaléia do lado esquerdo da cabeça. A paciente não tinha outros fatores de risco para aterosclerose cerebral além de hipertrigliceridemia (triglicérides de 378 mg/dL, normal entre 150 e 200mg/dL) e um histórico familiar forte de doença de artéria carótida, pois seus pais apresentavam essa enfermidade.

O exame neurológico revelou uma mulher jovem consciente que tinha afasia receptiva e expressiva (afasia de Broca). Ela tinha hemiplegia intensa do lado direito (a força do braço direito e a perna era de 1/5 conforme aferição pela Medical Research Council). Ela apresentava perda de sensibilidade, discriminação de duas pontas e grafestesia à direita. O plantar direito tinha movimento equívoco e o esquerdo era normal. A tomografia computadorizada da cabeça mostrou hipodensidade nas regiões parietal e occipital esquerda com edema vasogênico predominantemente na substância branca adjacente (Figuras 1 e 2).

Apresentou hemorragia intracraniana e a angiografia computadorizada demonstrou a artéria carótida interna esquerda amplamente pérvia e oclusão total da artéria carótida interna direita no nível do sifão carotídeo. A pressão

sanguínea estava difícil de controlar e necessitou de Labetalol em bolus por via intravenosa. A paciente foi transferida à UTI para o controle da pressão sanguínea.

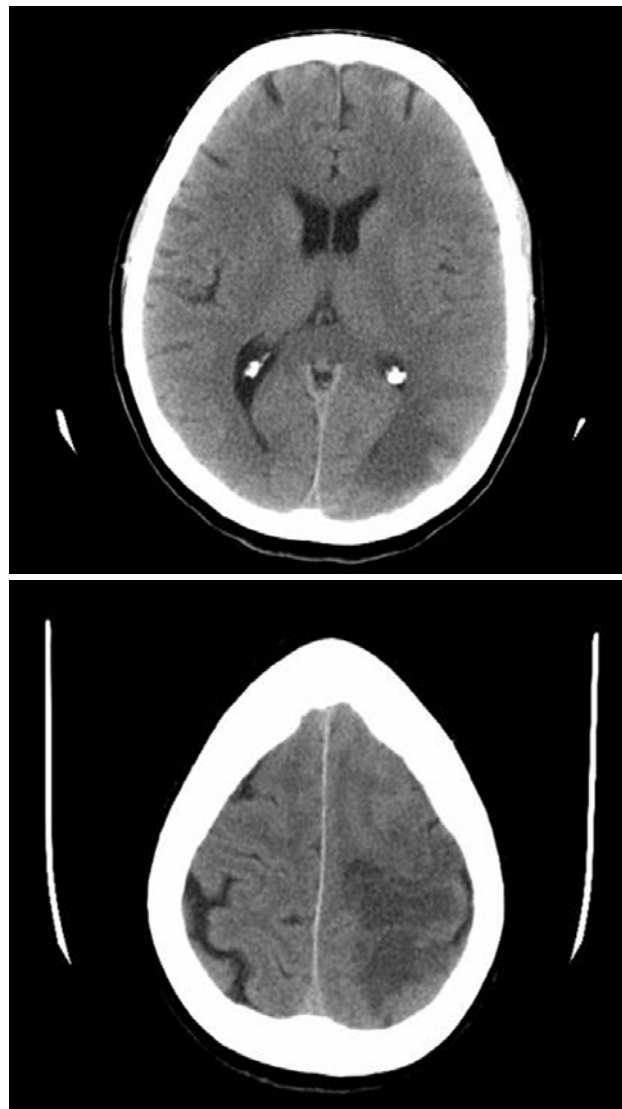


Fig. 1 e 2 - Tomografia Computadorizada mostrando hipodensidade nas regiões parietal e occipital esquerda com edema na substância branca adjacente sugestiva de lesão devido à hiperperfusão

DISCUSSÃO

Geralmente considera-se que a síndrome de hiperperfusão (SH) ocorre como um resultado de uma falha na auto-regulação do fluxo sanguíneo cerebral num hemisfério com hipoperfusão crônica. A SH após

endarterectomia carotídea é caracterizada pela cefaléia ipsilateral, hipertensão, convulsões e déficits neurológicos focais [1,2]. A hipótese é que hipoperfusão induzido pela estenose grave da artéria carótida resulta em dilatação compensatória dos vasos sanguíneos cerebrais distais à estenose como parte da resposta autoreguladora normal para manter a fluxo cerebral adequado [3]. A síndrome normalmente acontece no pós-operatório imediato e pode surgir com hemorragia fatal [4].

Esta complicação já foi relatada após a endarterectomia carotídea e a colocação do stent na artéria carótida [5]. A síndrome de hiperperfusão tardia foi descrita, embora seja rara e possa ocorrer devido às lesões prolongadas da auto-regulação cerebral vascular. Nossa paciente desenvolveu síndrome de hiperperfusão total três semanas após ser submetida a endarterectomia carotídea. Portanto, é possível que a síndrome tenha iniciado no tempo em que ela começou a reclamar das dores de cabeça ipsilateral no pós-operatório imediato da endarterectomia carotídea.

Sua pressão sanguínea estava difícil de controlar, requerendo transferência à UTI. Nós tentamos uma estratégia de neuroproteção usando magnésio e tentamos baixar o edema intracraniano com o uso de albumina [6].

Apesar de todo nossas tentativas, ela ficou com hemiplegia intensa do lado direito e afasia receptiva e expressiva. Em seu último retorno médico, dois meses após sua primeira apresentação em nosso hospital, ela moveu-se da cama para o banheiro com a ajuda de um andador. A afasia significativa ainda persiste, embora às vezes ela consiga formar sentenças de 5 a 6 palavras, mas apresentando muita dificuldade para falar. A compreensão da SH entre os médicos é limitada e se a síndrome não for detectada e tratada agressivamente, ela pode causar edema

cerebral fatal. Mais estudos são necessários para prognosticar quais exatamente são os pacientes de alto risco para desenvolver essa complicação potencialmente fatal de cirurgia de carótida. [4].

REFERÊNCIAS

1. van Mook WN, Rennenberg RJ, Schurink GW, van Oostenbrugge RJ, Mess WH, Hofman PA, de Leeuw PW. Cerebral hyperperfusion syndrome. *Lancet Neurol*. 2005 Dec; 4(12):877-88.
2. Nyamekye IK, Begum S, Slaney PL. Post carotid endarterectomy cerebral hyperperfusion syndrome. *J R Soc Med*. 2005 Oct; 98(10):472-4.
3. Rippy EE, Wolfe JH. Cerebral hyperperfusion syndrome-a case report and literature review. *Vasc Endovascular Surg*. 2002 Jul-Aug; 36(4):291-5.
4. Garcia-Bargo MD, Marti-Fabregas J, Belvis R, Castano C, Cocho D, Marin B, Marti-Vilalta JL. Intracerebral hemorrhage by cerebral hyperperfusion after carotid angioplasty in a tandem lesion. A case report. *Neurologia*. 2004 Jun; 19(5):273-6.
5. Kaku Y, Yoshimura S, Kokuzawa J. Factors predictive of cerebral hyperperfusion after carotid angioplasty and stent placement. *AJNR Am J Neuroradiol*. 2004 Sep; 25(8):1403-8.
6. Ogasawara K, Inoue T, Kobayashi M, Endo H, Fukuda T, Ogawa A. Pretreatment with free radical scavenger edaravone prevents cerebral hyperperfusion after carotid endarterectomy. *Neurosurgery*. 2004 Nov; 55(5):1060-7.