

Operação de Ross com homoenxertos valvares decelularizados: resultados de médio prazo

Ross Operation with decelularized pulmonary allografts: medium-term results

Francisco COSTA¹, Pascal DOHMEN², Eduardo VIEIRA³, Sérgio Veiga LOPES⁴, Claudinei COLATUSSO⁵, Elaine Welk Lopes PEREIRA⁶, Camila Naomi MATSUDA⁶, Sanderson CAUDURO⁷

RBCCV 44205-928

Resumo

Objetivo: Avaliar os resultados de médio prazo do uso de homoenxertos decelularizados na Operação de Ross.

Métodos: Entre janeiro de 2003 e fevereiro de 2007, 68 pacientes foram submetidos à Operação de Ross com homoenxertos decelularizados. Quarenta e oito pacientes eram do sexo masculino, com idade média de 30,3±11,2 anos. A decelularização foi feita com Ácido Deoxicólico (DOA), em 35 casos, e com Dodecilsulfato de Sódio (SDS), em 33. Para a comparação dos gradientes, foram selecionados 68 pacientes pareados pela idade, e que usaram homoenxertos criopreservados. Todos os pacientes realizaram ecocardiograma antes da alta e estão sendo avaliados anualmente. Oito pacientes tiveram controle por

ressonância nuclear. Em dois pacientes reoperados, foi possível fazer análise histológica de um segmento do conduto pulmonar.

Resultados: Houve um (1,4%) óbito imediato. Na evolução tardia, houve duas reoperações e um óbito. Os gradientes imediatos variaram de 4 a 29mmHg (m=10,3±5,5), e apresentaram elevação para 16,5± 12,2mmHg (min= 4, max = 45) aos 24 meses. Quando comparados com o grupo criopreservado, não houve diferenças significativas. Entretanto, houve tendência a melhores resultados em homoenxertos decelularizados com SDS após 12 meses de evolução. A análise histológica revelou reendotelização e repovoamento parcial da camada média com células autógenas. Não houve insuficiência pulmonar progressiva.

1. Prof Titular Depto Medicina - PUCPR; Cirurgião Cardiovascular.
2. Cirurgião Cardiovascular - Hospital Charité.
3. Biólogo PUCPR.
4. Mestrado em Clínica Cirúrgica; Cirurgião Cardiovascular.
5. Cirurgião Cardiovascular.
6. Acadêmica Medicina PUCPR.
7. Médico Ecocardiografista.

Trabalho realizado na Santa Casa de Misericórdia de Curitiba e Hospital Ecoville, Curitiba, PR.

Endereço para correspondência:
Francisco Diniz Affonso da Costa. Rua Henrique Coelho Neto, 55.
CEP: 82200-120. Curitiba - PR - Brasil.
E-mail: fcosta@mps.com.br

Artigo recebido em 5 de março de 2007
Artigo aprovado em 17 de outubro de 2007

Os dados de ressonância magnética demonstraram menor tendência de retração dos condutos decelularizados.

Conclusões: O uso de homoenxertos decelularizados foi seguro, com bons resultados até quatro anos de evolução. Houve tendência a menores gradientes tardios nos homoenxertos decelularizados com SDS após 12 meses.

Descritores: Transplante homólogo. Engenharia tissular. Valva aórtica. Valvas cardíacas.

Abstract

Objective: To evaluate the medium-term results (4 years) of decelularized allografts during Ross Operation.

Methods: From January 2003 to February 2007, 68 patients underwent Ross Operation with decelularized allografts. Forty eight were male and the mean age was 30.3 ± 11.2 years. Decelularization was done with deoxicolic acid (DOA) in 35 cases and with sodium dodecylsulfate (SDS) in 33. For comparison of the gradients, 68 patients with cryopreserved allografts and matched for age were selected. All patients had a control echo before hospital discharge and annually thereafter. In addition, eight patients had MRI

studies. In two patients, samples of the conduit wall were analyzed by histological analysis.

Results: There was one (1.4%) early death. In the late follow-up, there were two reoperations for endocarditis and one late death. The early gradients varied between 4 - 29 mmHg ($m = 10.3 \pm 5.5$ mmHg) and exhibited an increase to 16.5 ± 12.2 mmHg ($\text{min} = 4$, $\text{max} = 45$) at 24 months postoperatively. There were no significant differences when compared to the cryopreserved group. There was, however, a tendency towards lesser gradients in the SDS decelularized group after 12 months. Histological analysis revealed partial reendothelization and progressive repopulation of the tunica media with autogenous cells. There was no progressive pulmonary insufficiency. The MRI results showed a lesser tendency to shrinkage in the decelularized conduits.

Conclusions: The use of decelularized allografts was safe and with good medium-term results up to 4 years. There was a tendency to lower late gradients in the SDS decelularized allografts after 12 months.

Descriptors: Transplantation, homologous. Tissue engineering. Aortic valve. Heart valves.

INTRODUÇÃO

A operação de Ross é considerada por muitos especialistas como a melhor opção para a substituição valvar aórtica em crianças, adolescentes e adultos jovens [1-4]. O auto-enxerto pulmonar apresenta diversas características de um substituto valvar ideal, tais como a durabilidade, desempenho hemodinâmico fisiológico, incidência desprezível de tromboembolismo, resistência a infecções e potencial de crescimento quando utilizado em crianças. Entretanto, o procedimento é freqüentemente questionado pela complexidade técnica da operação, pela limitada disponibilidade de homoenxertos valvares e por envolver dupla troca valvar em paciente com lesão valvar única [1,3].

Os resultados de médio e longo prazo com a Operação de Ross demonstram sobrevida tardia quase que comparável com a população normal e que a maioria dos pacientes

apresenta capacidade funcional normal, estando livres de medicações e com excelente qualidade de vida. Por outro lado, problemas relacionados ao auto-enxerto pulmonar e/ou homoenxerto usado na reconstrução da via de saída do ventrículo direito (VSVD) podem resultar em limitações funcionais e na necessidade de reoperações [1,5,6].

Em nossa experiência de quase 300 casos operados ao longo de 12 anos, a ocorrência de gradientes tardios no homoenxerto criopreservado implantado na VSVD tem sido a causa mais freqüente em não se obter um “resultado perfeito” após a operação [7]. Achados semelhantes foram reportados em outras séries [8,9].

Os mecanismos envolvidos na disfunção de homoenxertos implantados na VSVD são multifatoriais e ainda não completamente compreendidos [9,10]. Dados experimentais e clínicos demonstraram, inequivocamente, que os homoenxertos causam resposta imune humoral e celular,

que podem ser responsáveis pela destruição e degeneração tecidual [11,12]. Na tentativa de atenuar ou mesmo abolir o estímulo antigênico, alguns grupos tem proposto o uso de homoenxertos decelularizados. Os achados experimentais com essa nova tecnologia foram muito promissores, entretanto, os resultados clínicos em seres humanos ainda são preliminares e pouco conhecidos [13-16].

Nossa experiência clínica inicial com o uso de homoenxertos decelularizados na Operação de Ross demonstrou uma redução significativa da resposta imune e desempenho hemodinâmico adequado até 18 meses de evolução [17]. No presente trabalho, fazemos uma avaliação dos resultados de médio prazo de até quatro anos de evolução (tempo médio = 23 meses), comparando com um grupo histórico pareado que recebeu homoenxertos criopreservados. Refinamentos na tecnologia de decelularização e suas implicações também são abordados.

MÉTODOS

Pacientes

Entre janeiro de 2003 e fevereiro de 2007, 128 pacientes foram submetidos a substituição da valva aórtica pelo auto-enxerto pulmonar, nos Serviços de Cirurgia Cardíaca da Aliança Saúde Santa Casa - PUCPR e do Hospital Ecoville. Em 68 deles, a reconstrução da VSVD foi feita com homoenxertos pulmonares decelularizados, e constituíram o grupo de estudo (G Desc). Esse grupo foi subdividido em dois subgrupos, de acordo com a metodologia de decelularização.

Nos primeiros 35 casos, a decelularização dos enxertos foi feita com ácido deoxicólico (DOA) 1% e etanol 80% (AutoTissue®) (G Desc-DOA) e, nos 33 casos subsequentes, com dodecilsulfato de sódio (SDS) 0,1%, tecnologia essa desenvolvida na PUCPR (G Desc-SDS). Quarenta e oito (71%) pacientes eram do sexo masculino e a idade variou de 9 a 56 anos (média= 30,3±11,2 anos). Quatorze pacientes tinham idade inferior a 20 anos.

A etiologia mais frequente da doença valvar foi a moléstia reumática em 34 (50%) casos, sendo que cinco pacientes apresentavam disfunção mitral importante associada. Dois pacientes apresentavam endocardite bacteriana na valva nativa ou em prótese valvar e dois tinham aneurisma da aorta ascendente. Sete pacientes eram reoperações.

No intuito de comparar os resultados funcionais tardios dos homoenxertos valvares, foram selecionados, do nosso banco de dados de Operação de Ross, 68 pacientes operados entre maio de 1995 e dezembro de 2006, que foram pareados de forma seqüencial pelo sexo e idade e tiveram a VSVD reconstruída com homoenxertos pulmonares criopreservados e que serviram como grupo controle (G Crio).

Alguns dados clínicos e de exames complementares de ambos os grupos encontram-se listados na Tabela 1.

Tabela 1. Dados clínicos dos grupos submetidos à Operação de Ross

Dados	G Dec (n%)	G Crio (n%)
	9 – 56	10-53
Idade	(30 ±11)	(31±10)
Sexo Masc	48 (70,6)	52 (76,4)
Fem	20 (29,4)	16 (23,6)
Lesão valvar		
EAo	18 (26,4)	18 (26,4)
IAo	33 (48,5)	25 (36,7)
DLao	16 (23,5)	20 (29,4)
Disf Prótese	1 (1,6)	5 (7,3)
Etiologia		
Reumática	34 (50)	33 (48,5)
Congênita	26 (38,2)	29 (42,6)
Degenerativa	5 (7,3)	3 (4,5)
Endocardite	2 (2,9)	3 (4,5)
Classe Funcional		
I	38 (55,8)	16 (23,5)
II	16 (23,5)	31 (45,6)
III	11 (16,1)	19 (27,9)
IV	3 (4,6)	2 (2,9)
Operação		
Primário	61 (89,7)	57 (83,8)
Reoperação	7 (10,3)	11 (16,2)
Diâmetro (mm)		
	22-30	20-31
	25,1±1,9	25±2,2

G Dec – Grupo decelularizado; G crio – Grupo criopreservado; EAo – Estenose aórtica; IAo – Insuficiência aórtica; DLao – Dupla lesão aórtica; n – número; % -percentual

Homoenxertos valvares

Todos os homoenxertos foram provenientes do Banco de Valvas Cardíacas Humanas da Santa Casa de Curitiba. Os detalhes de captação, processamento e distribuição dos enxertos foram detalhadamente descritos em publicação anterior [18]. De forma sucinta, os enxertos foram descontaminados em solução nutriente RPMI 1640, com baixas concentrações de antibióticos (240µg/mL de cefoxitina, 120µg/mL de lincomicina, 50Mg/mL de vancomicina e 100Mg/mL de polimixina B) por 24-48h, a 4°C. O congelamento foi feito com solução de RPMI 1640, 10% de dimetil sulfoxido e 10% de soro fetal bovino em equipamento de criopreservação (Planer, modelo KRIO 10-16 Série III e controlador de temperatura modelo K 10-22, Sunbury-on-Thames - UK), com velocidade de resfriamento tecidual de -1°C/min até que

a temperatura atingisse -80°C , sendo subsequente estocados em congeladores Sanyo Ultra-low temperature freezer MDF-1155ATN à temperatura do vapor de nitrogênio líquido (-150°C).

Nos pacientes que receberam homoenxertos criopreservados, o descongelamento foi feito de forma rápida, momentos antes do implante, com soro fisiológico $42-50^{\circ}\text{C}$, seguido de diluição gradual do crioprotetor com solução de RPMI 1640 e 10% de soro fetal bovino.

Para os pacientes que receberam enxertos decelularizados, os enxertos foram descongelados aproximadamente 15 a 30 dias antes do procedimento, e submetidos ao processo químico de decelularização. Nos primeiros 35 casos, os enxertos foram decelularizados em solução de ácido deoxicólico 1%, durante 24 horas, sob agitação contínua em *shakers* eletromagnéticos. Em seguida, foram colocados em etanol 80% por 3 a 6 horas, sendo então estocados em solução nutriente com antibióticos até o momento do implante. A tecnologia acima descrita nos foi liberada pela AutoTissue Ltd T. Nos 33 casos subsequentes, os enxertos foram decelularizados com tecnologia própria desenvolvida na PUCPR, que basicamente é feita em solução SDS 0,1%, também sob agitação contínua em *shakers* eletromagnéticos.

Técnica operatória

Todas as operações foram realizadas pelo mesmo cirurgião (F.C.) e a técnica operatória foi detalhadamente descrita em publicações anteriores [19]. De forma resumida, as operações foram feitas com circulação extracorpórea, hipotermia moderada de $30-32^{\circ}\text{C}$ e proteção miocárdica com cardioplegia sanguínea gelada intermitente nos óstios coronários. O tempo médio de pinçamento aórtico foi de 92 ± 19 min (min= 64, max= 134) e o de circulação extracorpórea de 108 ± 26 min (min= 73, max= 165).

A técnica mais frequentemente empregada foi a da substituição total da raiz aórtica, sendo que, em alguns casos selecionados, foi utilizada a técnica de inclusão (*mini-root*), com anastomoses látero-laterais entre os óstios coronários nativos e o auto-enxerto pulmonar. Independente da técnica empregada, a anastomose proximal foi sempre intra-anular, de forma que o anel aórtico nativo proporcionasse sustentação para o auto-enxerto pulmonar. Quaisquer discrepâncias entre os diâmetros proximal e/ou distal do auto-enxerto pulmonar com o anel aórtico ao com a aorta ascendente foram devidamente compensadas com manobras cirúrgicas específicas.

A reconstrução da via de saída do ventrículo direito foi feita com chuleios contínuos de fio de polipropileno 4-0, tanto na anastomose proximal como na distal. Em todos os casos, foi feita a ressecção ampla da musculatura residual do homoenxerto valvar, deixando-se apenas uma borda residual de 2 a 3 mm, que foram suficientes para permitir a

sua anastomose proximal na VSVD. O diâmetro dos homoenxertos utilizados no grupo Crio variou de 20 a 31 mm (média = $25 \pm 2,2$ mm) e, no grupo Desc, variou de 22 a 30 (média = $25,1 \pm 1,9$ mm).

Avaliação pós-operatória

Nenhum paciente fez uso de anticoagulantes, e a prescrição de medicamentos cardiotônicos ou para insuficiência cardíaca ficou a critério do cardiologista de referência. A observação de complicações pós-operatórias foi feita de acordo com diretrizes bem estabelecidas [20].

Todos os pacientes realizaram ecocardiograma transtorácico mono e bidimensional com Doppler antes da alta hospitalar, e foram orientados para repetir esse exame no 6° e 12° mês de pós-operatório e depois anualmente. Os gradientes transvalvares no homoenxerto da VSVD foram calculados pela equação modificada de Bernoulli, baseadas nas velocidades de fluxo através das valvas.

O grau de insuficiência valvar foi estimado pela largura do jato de regurgitação na via de saída do ventrículo, conforme descrito por Perry, e graduada como ausente, trivial, leve, moderada ou grave [21]. Na avaliação ecocardiográfica tardia dos gradientes pulmonares, foram considerados apenas os exames realizados pelo ecocardiografista de nossa instituição, que foram feitos de forma normatizada por um único operador. Para a comparação da função tardia dos homoenxertos pulmonares, os gradientes instantâneos máximos disponíveis foram agrupados em função do tempo de pós-operatório, de forma a permitir comparação direta entre os grupos.

O levantamento dos dados clínicos de pós-operatório tardio e a realização de ecocardiogramas de controle foram feitos de forma dirigida por três médicos em nossa instituição. No grupo em estudo, 6 pacientes foram perdidos de seguimento. Os 62 restantes foram seguidos por períodos entre 1 a 50 meses (média = 23,4 meses).

Oito pacientes, dois no grupo Desc e seis no grupo Crio, que fazem parte de um estudo prospectivo comparando homoenxertos na VSVD, fizeram estudo por ressonância nuclear magnética, e os resultados preliminares são aqui apresentados.

Avaliação histológica

Dois pacientes que foram reoperados (vide resultados) tiveram segmentos da parede arterial do homoenxerto previamente implantado disponíveis para estudo microscópico e imunohistoquímica. Foram realizadas colorações de HE, Weigert e Picrosirius e estudos imunohistoquímicos para fator VIII, CD31 e alfa-actina.

Análise estatística

Para a comparação da evolução dos gradientes e

diferenças entre os grupos, foi aplicado o teste não paramétrico de Mann Whitney para medidas independentes, considerando-se significativas as diferenças quando $p < 0,05$.

RESULTADOS

A mortalidade imediata foi de um (1,6%) caso, por síndrome de baixo débito cardíaco. No pós-operatório tardio, dois pacientes foram reoperados. Um paciente, submetido a Operação de Ross por endocardite ativa na valva aórtica, teve boa evolução imediata, mas retornou 6 meses após com quadro de endocardite bacteriana na valva mitral. Foi submetido à plastia valvar mitral, e encontra-se atualmente assintomático. Durante a reoperação, retiramos uma pequena elipse na região da anastomose distal do homoenxerto pulmonar previamente implantado para avaliação histológica.

No segundo caso, ocorreu endocardite bacteriana mitro-aórtica-pulmonar no 3º ano de evolução, e o paciente faleceu no pós-operatório imediato com quadro de síndrome de baixo débito e falência de múltiplos órgãos. Na necropsia, um segmento aparentemente sadio da parede arterial do homoenxerto também foi examinado histologicamente. As cúspides valvares estavam totalmente destruídas pela infecção, não sendo possível sua análise microscópica. Este caso foi o único óbito tardio desta série.

A consistência dos homoenxertos decelularizados foi bastante satisfatória durante a operação, com boa hemostasia nas linhas de sutura, apesar da ausência da sua camada adventícia, retirada durante o processo de decelularização.

Os gradientes medidos no pós-operatório imediato foram bastante baixos, com gradientes instantâneos máximos geralmente abaixo de 10 mmHg. Quando observados de forma seriada, houve discreta elevação dos gradientes ao longo do tempo, sendo esse fenômeno mais evidente entre o 6º e 18º meses de pós-operatório (Figura 1 e Tabela 2).

Aos 24 meses de evolução, a média dos gradientes instantâneos máximos foi de $16,3 \pm 12,2$ mmHg. Nenhum paciente no grupo Desc foi reoperado por estenose do homoenxerto valvar. Entretanto, dois pacientes nesse grupo, apesar de assintomáticos, apresentaram gradientes instantâneos máximos superiores a 40 mmHg, e estão sob vigilância clínica.

A evolução clínica nos homoenxertos criopreservados teve o mesmo padrão observado nos decelularizados (Figura 1). Quando considerado o Grupo Desc como um todo, não houve diferenças estatisticamente significativas em relação ao Crio em todos os períodos observados (Figura 1 e Tabela 2). Entretanto, um paciente do grupo Crio apresentou gradiente superior a 60 mmHg e foi reoperado por disfunção do homoenxerto.

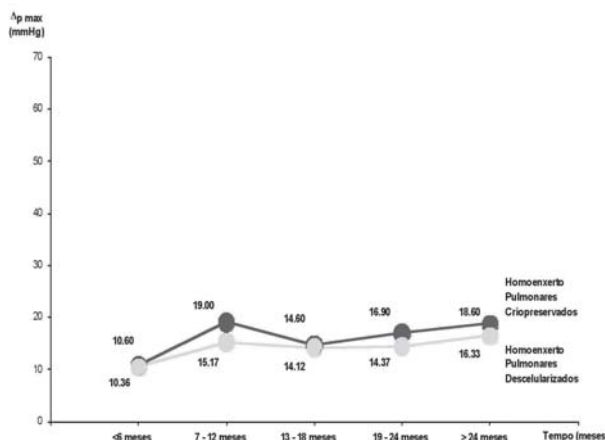


Fig. 1 - Gradientes instantâneos máximos obtidos em diferentes períodos após o implante de homoenxertos criopreservados e decelularizados

Tabela 2. Gradientes nos homoenxertos valvares ao longo do tempo

Tempo	G Dec (mmHg)	G Crio (mmHg)	p
< 6 meses	4 – 29 (10,3 ±5,5)	3 – 31 (10,6 ±7,4)	0,539012
7 – 12 meses	5 – 45 (15,1 ±10)	4 – 63 (19±13,3)	0,288845
13 – 18 meses	3 – 52 (16,8 ±14,1)	7 – 38 (14,6±10,1)	0,979483
19 – 24 meses	5 – 28 (14,3 ±10,3)	3 – 30 (16,9±9,1)	0,565703
> 24 meses	8 – 45 (16,5 ±12,2)	4 – 55 (18,6±12,5)	0,149668

G Dec – Grupo decelularizado; G Crio – Grupo criopreservado

A análise detalhada do grupo de homoenxertos decelularizados demonstrou diferenças de acordo com a tecnologia empregada. Ao contrário dos homoenxertos criopreservados ou dos decelularizados com DOA, não foi observada nenhuma elevação dos gradientes ao longo do tempo, até 18 meses de evolução, nos pacientes com homoenxertos decelularizados com SDS. Quando analisadas do ponto de vista estatístico, houve tendência ($p < 0,08$) a menores gradientes no grupo Desc SDS. Provavelmente, um número maior de casos após 12 meses de evolução venha a confirmar essa tendência (Figura 2 e Tabela 3).

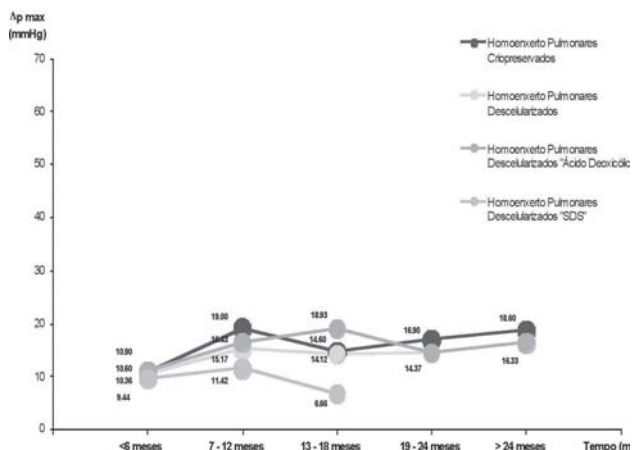


Fig. 2 - Gradientes instantâneos máximos obtidos em diferentes períodos de tempo nos homoenxertos pulmonares criopreservados, decelularizados, decelularizados com SDS e decelularizados com ácido deoxicólico

Tabela 3. Gradientes nos homoenxertos valvares decelularizados ao longo do tempo

Tempo	Grupo SDS	Grupo DOA	p
<6 meses	4 – 20 (9,4 ±4,1)	4 – 29 (10,9 ±6,2)	0,611379
7–12 meses	6-22 (11,4 ±7)	5 – 45 (16,4 ±10,7)	0,232574
13–18 meses	3 – 9 (6,6 ±3,2)	5 – 52 (18,9 ±14,6)	0,085832
19–24 meses		5 – 28 (14,3 ±7,8)	
>24 meses		8 – 45 (16,3 ±12,2)	

SDS – Dodecil Sulfato de Sódio; DOA - Deoxicólico

Nenhum paciente do grupo Desc mostrou evidência de aparecimento de insuficiência valvar progressiva, estando todos os enxertos competentes ou com insuficiência mínima. Já nos homoenxertos criopreservados, dois pacientes tiveram insuficiência valvar quantificada como moderada.

A avaliação das imagens por ressonância magnética ainda é bastante preliminar. Em nenhum caso estudado, pudemos observar retração acentuada do conduto, e a mobilidade das cúspides valvares era normal (Figura 3).

O estudo histológico revelou que a parede arterial dos condutos estava bem preservada, havendo reação inflamatória periadventicial, com migração de células autógenas para dentro da camada média do vaso. As fibras elásticas (Weigert) também se mostravam íntegras, com mínimo grau de fragmentação, enquanto as fibras colágenas mantinham sua arquitetura ondulada normal. Por análise imunohistoquímica, pudemos observar reendotelização parcial do conduto, demonstrada pela coloração com fator VIII, repovoamento da camada média do enxerto por células com aspecto de fibroblasto e que se coraram positivamente com alfa-actina, sugerindo a diferenciação destes em miofibroblastos (Figura 4).

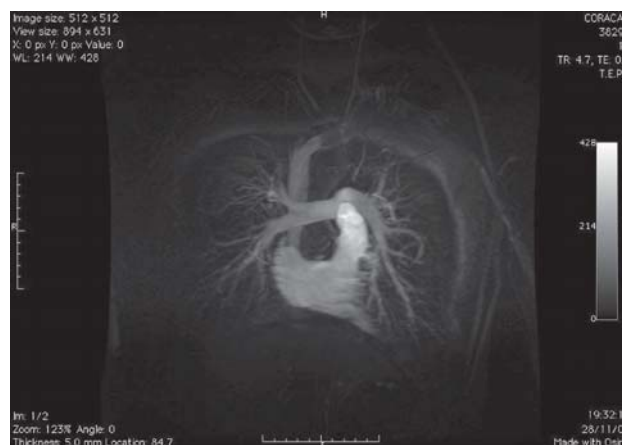

Fig. 3 - Controle pós-operatório de homoenxerto decelularizado com ressonância nuclear magnética

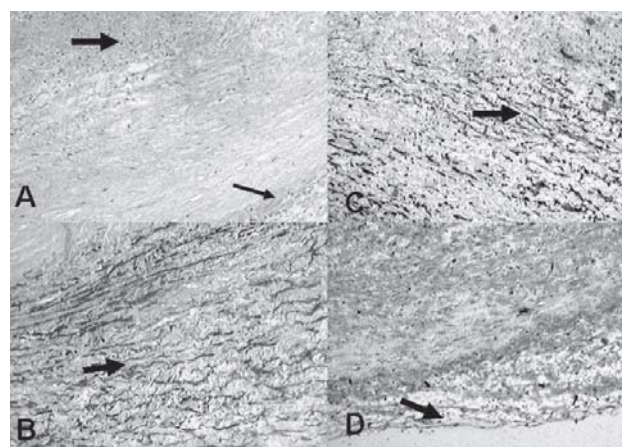


Fig. 4 - Análise histológica de homoenxerto valvar decelularizado e explantado com seis meses de evolução. A- Coloração HE - demonstrando reação inflamatória periadventicial (seta fina) e repovoamento parcial da camada média (seta grossa). B- Coloração de Weigert demonstrando preservação das fibras elásticas. C- Alfa-actina, demonstrando diferenciação em miofibroblastos nas células da camada média. D- Fator VIII mostrando discreta hiperplasia intimal com reendotelização focal

DISCUSSÃO

O desempenho hemodinâmico do auto-enxerto pulmonar em posição aórtica é fisiológico, superior a todos os outros tipos de próteses valvares atualmente disponíveis. Por esse motivo, diversos autores consideram a Operação de Ross como a melhor opção para pacientes aórticos jovens [1-3]. Entretanto, para que a capacidade funcional pós-operatória possa ser comparável a de indivíduos normais, é necessário que o homoenxerto utilizado para a reconstrução da VSVD também apresente funcionamento normal a longo prazo [9,10].

Apesar da incidência de disfunções importantes, que necessitem de reoperações na VSVD, ser relativamente baixa, mesmo após períodos de acompanhamento superiores a 20 anos, a ocorrência de estenoses pulmonares leve a moderadas tem sido reportada com frequência [6-8]. Na experiência de Carr-White et al. [9], com 144 pacientes submetidos à Operação de Ross, 17% dos homoenxertos da VSVD desenvolveram gradientes máximos superiores a 30 mmHg, embora apenas em 3% dos casos foi necessária a reoperação [9]. Da mesma forma, em nossa experiência de 10 anos com 227 casos, 85% estiveram livres de gradientes pulmonares superiores a 40 mmHg, sendo que a necessidade de reoperações foi de apenas 3%.

Apesar de diversos estudos demonstrarem que o implante de homoenxertos valvares causa resposta imune humoral e celular por parte do receptor, a correlação entre a intensidade dessa resposta com a degeneração tecidual não é bem definida [11,12]. A definição de rejeição compreende não somente a presença de atividade imune celular e humoral (antigenicidade), mas também alguma conseqüência funcional da reação imune ao tecido implantado (imunogenicidade). Mitchell et al. [22] não conseguiram demonstrar sinais de injúria tecidual por processo imune em homoenxertos explantados, e uma possível explicação poderia ser de que as células intersticiais dos homoenxertos valvares possam causar uma tolerância imune por anergia das células T. Por outro lado, trabalhos mais recentes têm sugerido uma relação direta entre a reação imune e a degeneração tecidual. Dignan et al. [11] demonstraram que a presença de anticorpos HLA classe II esteve associada à ocorrência mais precoce de estenose ou insuficiência de homoenxertos aórticos de pacientes adultos. No estudo de Baskett et al. [12], a disfunção de homoenxertos na VSVD de crianças foi mais acentuada na presença de incompatibilidade HLA-DR.

Mais recentemente, a tecnologia de decelularização dos homoenxertos valvares tem sido proposta como uma solução para diminuir ou mesmo abolir a resposta imune. Diversas metodologias têm sido descritas, com resultados por vezes conflitantes [14-16,19,23,24].

Os trabalhos experimentais de Elkins et al. [14], utilizando enxertos decelularizados com soluções hipo e

hipertônicas, demonstraram não somente uma redução da antigenicidade, como também observaram que os mesmos foram parcialmente repovoados por células do hospedeiro que tinham morfologia de fibroblastos, e que sintetizavam ativamente novas fibras colágenas. Presumivelmente, esses enxertos “vivos” teriam melhor durabilidade e resultados tardios mais favoráveis.

Alguns relatos clínicos com homoenxertos tratados pela tecnologia Synergraft (Cryolife Inc) demonstraram importante redução de sua antigenicidade. Mais recentemente, Bechtel et al. [15] demonstraram que, apesar da menor resposta imune, homoenxertos Synergraft tiveram o mesmo comportamento biológico quando comparados a homoenxertos criopreservados. Por ecocardiografia e ressonância magnética, foi demonstrado que homoenxertos Synergraft também exibiram retração da parede arterial do conduto, com elevações nos gradientes comparáveis ao do grupo criopreservado controle. Entretanto, na experiência de Tavakkol et al. [16], homoenxertos Synergraft implantados na VSVD de crianças com cardiopatias congênitas tiveram menor elevação de gradientes e menos insuficiência valvar do que homoenxertos criopreservados após um tempo de seguimento de 16 meses.

Dohmen et al. [25] demonstraram excelentes resultados experimentais com heteroenxertos decelularizados com DOA. Os resultados clínicos reportados por Konertz et al. [24] com heteroenxertos assim decelularizados (Matrix P valve - Auto Tissue Ltd) foram excepcionais, não havendo nenhuma elevação de gradientes em 50 pacientes com até 2 anos de evolução.

Nossa experiência inicial com homoenxertos decelularizados com DOA demonstrou significativa redução da resposta imune, e melhor desempenho hemodinâmico quando comparado com homoenxertos criopreservados por até 18 meses de evolução [17]. O presente estudo fornece uma avaliação de mais longo prazo com maior número de pacientes. Apesar de usarmos tecnologia semelhante à de Konertz et al. [24], nossos 35 homoenxertos decelularizados com DOA tiveram alguma elevação nos gradientes, sendo que dois casos tiveram gradiente instantâneo máximo superior a 40 mmHg. Apesar de haver uma tendência a menores gradientes tardios do que os homoenxertos criopreservados, essa diferença não foi estatisticamente significativa.

Em nossa experiência, o DOA não permitiu uma decelularização completa em todos os enxertos, havendo a persistência de células residuais em alguns enxertos. Esse fato pode, pelo menos parcialmente, explicar a elevação de gradientes em alguns casos, e estão sendo motivo de investigação detalhada no Banco de Valvas.

A mudança do método de decelularização utilizando SDS, foi decorrente de extensa investigação experimental que, em nossa experiência, foi mais efetiva para uma

decelularização completa e confiável dos enxertos [26]. No modelo animal, tecidos decelularizados com SDS foram melhor incorporados e mais completamente repovoados do que os decelularizados com DOA. No presente trabalho, ainda não pudemos observar nenhuma elevação tardia em homoenxertos assim decelularizados, entretanto, o tempo de seguimento clínico ainda é reduzido e não nos permite tirar conclusões mais definitivas.

O estudo histológico em dois casos confirmou, em seres humanos, que enxertos decelularizados são parcialmente repovoados por células autógenas. A reendotelização focal, presença de células com características de miofibroblastos, associados a boa preservação da matriz extracelular, com integridade das fibras colágenas e elásticas demonstram comportamento biológico mais apropriado dos enxertos decelularizados em relação aos criopreservados. Recentes relatos da literatura confirmam nossas observações.

CONCLUSÕES

A experiência de 4 anos com homoenxertos decelularizados foi satisfatória, demonstrando que seu uso foi seguro e sem complicações pela nova tecnologia introduzida. Os homoenxertos permaneceram todos competentes, e, apesar dos gradientes tardios serem um pouco inferiores do que os criopreservados, as diferenças não foram significativas. Houve tendência a menores gradientes nos homoenxertos decelularizados com SDS após 12 meses de evolução. A decelularização com SDS é provavelmente superior, entretanto, maior tempo de seguimento ainda se faz necessário para conclusões mais definitivas.

REFERÊNCIAS

1. Yacoub MH, Klieverik LM, Melina G, Edwards SE, Sarathchandra P, Bogers AJ, et al. An evaluation of the Ross operation in adults. *J Heart Valve Dis.* 2006;15(4):531-9.
2. Sievers HH, Hanke T, Stierle U, Bechtel MF, Graf B, Robinson DR, et al. A critical reappraisal of the Ross operation: renaissance of the subcoronary implantation technique? *Circulation.* 2006;114(1 Suppl):I504-11.
3. Böhm JO, Botha CA, Horke A, Hemmer W, Roser D, Blumenstock G, et al. Is the Ross operation still an acceptable option in children and adolescents? *Ann Thorac Surg.* 2006;82(3):940-7.
4. Böhm JO, Botha CA, Hemmer W, Starck C, Blumenstock G, Roser D, et al. Older patients fare better with the Ross operation. *Ann Thorac Surg.* 2003;75(3):796-801.
5. Elkins RC, Lane MM, McCue C. Ross operation in children: late results. *J Heart Valve Dis.* 2001;10(6):736-41.
6. Chambers JC, Somerville J, Stone S, Ross DN. Pulmonary autograft procedure for aortic valve disease: long-term results of the pioneer series. *Circulation.* 1997;96(7):2206-14.
7. Costa FD, Pereira EW, Barboza LE, Haggi Filho H, Collatusso C, Gomes CH, et al. Ten-year experience with the Ross operation. *Arq Bras Cardiol.* 2006;87(5):583-91.
8. Ryan WH, Herbert MA, Dewey TM, Agarwal S, Ryan AL, Prince SL, et al. The occurrence of postoperative pulmonary homograft stenosis in adult patients undergoing the Ross procedure. *J Heart Valve Dis.* 2006;15(1):108-13.
9. Carr-White GS, Kilner PJ, Hon JK, Rutledge T, Edwards S, Burman ED, et al. Incidence, location, pathology, and significance of pulmonary homograft stenosis after the Ross operation. *Circulation.* 2001;104(12 Suppl 1):I16-20.
10. Bechtel JF, Müller-Steinhardt M, Schmidtke C, Brunswik A, Stierle U, Sievers HH. Evaluation of the decellularized pulmonary valve homograft (SynerGraft). *J Heart Valve Dis.* 2003;12(6):734-9.
11. Dignan R, O'Brien M, Hogan P, Thornton A, Fowler K, Byrne D, et al. Aortic valve allograft structural deterioration is associated with a subset of antibodies to human leukocyte. *J Heart Valve Dis.* 2003;12(3):382-90.
12. Baskett RJ, Nanton MA, Warren AE, Ross DB. Human leukocyte antigen-DR and ABO mismatch are associated with accelerated homograft valve failure in children: implications for therapeutic interventions. *J Thorac Cardiovasc Surg.* 2003;126(1):232-9.
13. O'Brien MF, Goldstein S, Walsh S, Black KS, Elkins R, Clarke D. The SynerGraft valve: a new acellular (nongluteraldehyde-fixed) tissue heart valve for autologous recellularization first experimental studies before clinical implantation. *Semin Thorac Cardiovasc Surg.* 1999;11(4 Suppl 1):194-200.
14. Elkins RC, Lane MM, Capps SB, McCue C, Dawson PE. Humoral immune response to allograft valve tissue pretreated with an antigen reduction process. *Semin Thorac Cardiovasc Surg.* 2001;13(4 suppl 1):82-6.
15. Bechtel JF, Gellissen J, Erasmi AW, Petersen M, Hiob A, Stierle U, et al. Mid-term findings on echocardiography and computed tomography after RVOT-reconstruction: comparison of decellularized (SynerGraft) and conventional allografts. *Eur J Cardiothorac Surg.* 2005;27(3):410-5.

16. Tavakkol Z, Gelehrter S, Goldberg CS, Bove EL, Devaney EJ, Ohye RG. Superior durability of SynerGraft pulmonary allografts compared with standard cryopreserved allografts. *Ann Thorac Surg.* 2005;80(5):1610-4.
17. Costa FD, Dohmen PM, Duarte D, von Glenn C, Lopes SV, Filho HH, et al. Immunological and echocardiographic evaluation of decellularized versus cryopreserved allografts during the Ross operation. *Eur J Cardiothorac Surg.* 2005;27(4):572-8.
18. Costa MTBA, Costa FDA, Nazareno LCF, Domachoski J, Peruzzo AM, Collatusso C, et al. Análise das atividades dos oito anos iniciais do Banco de Valvas Cardíacas Humanas do Hospital de Caridade da Irmandade da Santa Casa de Misericórdia de Curitiba. *Rev Bras Cir Cardiovasc.* 2005;20(4):398-407.
19. Costa FD, Pereira EW, Barboza LE, Haggi Filho H, Collatusso C, Gomes CH, et al. Ten-year experience with the Ross operation. *Arq Bras Cardiol.* 2006;87(5):583-91.
20. Edmunds LH Jr, Clark RE, Cohn LH, Grunkemeier GL, Miller DC, Weisel RD. Guidelines for reporting morbidity and mortality after cardiac valvular operations. *Eur J Cardiothorac Surg.* 1996;10(9):812-6.
21. Perry GJ, Helmcke F, Nanda NC, Byard C, Soto B. Evaluation of aortic insufficiency by Doppler color flow mapping. *J Am Coll Cardiol.* 1987;9(4):952-9.
22. Mitchell RN, Jonas RA, Schoen FJ. Pathology of explanted cryopreserved allograft heart valves: comparison with aortic valves from orthotopic heart transplants. *J Thorac Cardiovasc Surg.* 1998;115(1):118-27.
23. Batten P, McCormack AM, Rose ML, Yacoub MH. Valve interstitial cells induce donor-specific T-cell anergy. *J Thorac Cardiovasc Surg.* 2001;122(1):129-35.
24. Konertz W, Dohmen PM, Liu J, Beholz S, Dushe S, Posner S, et al. Hemodynamic characteristics of the Matrix P decellularized xenograft for pulmonary valve replacement during the Ross operation. *J Heart Valve Dis.* 2005;14(1):78-81.
25. Dohmen PM, da Costa F, Yoshi S, Lopes SV, da Souza FP, Vilani R, et al. Histological evaluation of tissue-engineered heart valves implanted in the juvenile sheep model: is there a need for in-vitro seeding? *J Heart Valve Dis.* 2006;15(6):823-9.
26. Korossis SA, Wilcox HE, Watterson KG, Kearney JN, Ingham E, Fisher J. In-vitro assessment of the functional performance of the decellularized intact porcine aortic root. *J Heart Valve Dis.* 2005;14(3):408-21.