

Transplante cardíaco com anastomose bicaval e anuloplastia tricúspide profilática no enxerto

Cardiac transplantation with bicaval anastomosis and prophylactic graft tricuspid annuloplasty

Alfredo Inácio FIORELLI¹, Carlos Alberto Cordeiro de ABREU FILHO², Ronaldo Honorato Barros SANTOS³, Fernando H. A. BUCO⁴, Lilian Renata FIORELLI⁵, Fernando BACAL⁶, Edimar Alcides BOCCHI⁷, Noedir Antonio Groppo STOLF⁸

RBCCV 44205-943

Resumo

Objetivo: O presente estudo tem por objetivo avaliar os efeitos da anuloplastia tricúspide profilática no coração doador em transplante cardíaco com anastomose bicaval.

Métodos: De 2002 a 2005, foram selecionados de forma não aleatória 20 pacientes submetidos ao transplante cardíaco pela técnica bicaval e com sobrevida superior a seis meses. Eles foram divididos em dois grupos: Grupo I - 10 pacientes que receberam coração doador com anuloplastia tricúspide profilática, pela técnica de De Vega; e Grupo II - 10 pacientes que não receberam a anuloplastia, ambos com características semelhantes. O grau de regurgitação tricúspide foi avaliado pela ecocardiografia transtorácica com Doppler e foi quantificado entre 0 e 3 (0=ausente, 1=discreto, 2=moderado, 3=grave). O desempenho miocárdico foi avaliado pela fração de ejeção ventricular e pelo estudo hemodinâmico invasivo, durante as biópsias endomiocárdicas de rotina.

Resultados: O período médio de observação foi de 14,6±4,3 meses (6 e 16 meses). Houve apenas um óbito no grupo II não relacionado à anuloplastia. O grau médio de regurgitação tricúspide no Grupo I foi de 0,4±0,6 e no Grupo II foi de 1,6±0,8 (p < 0,05). Dentre as variáveis analisadas, houve apenas diferença estatisticamente significativa na pressão do átrio direito do Grupo II, que foi maior.

Conclusões: Respeitando-se as limitações do estudo, pode-se observar que a anuloplastia tricúspide no coração doador reduz a regurgitação em médio prazo após o transplante cardíaco pela técnica bicaval, a despeito de não interferir no desempenho hemodinâmico do enxerto, no período considerado.

Descritores: Insuficiência da valva tricúspide. Transplante de coração. Doadores de tecidos. Valva tricúspide/cirurgia.

1. Doutor pela FMUSP, diretor da Unidade de Perfusão e Assist.Cardiorrespiratória / Transplante InCor).
2. Doutor pela FMUSP, Pós-graduando FMUSP.
3. Cirurgião Cardiovascular, médico-assistente da Equipe de Transplante InCor/FMUSP.
4. Graduando de Medicina.
5. Médica-Residente HC-FMUSP.
6. Professor Livre-docente FMUSP, médico-assistente da Unidade de Insuficiência Cardíaca InCor/FMUSP.
7. Professor Livre-docente FMUSP, diretor da Unidade de Insuficiência Cardíaca InCor/FMUSP.
8. Professor Titular de Cirurgia Cardiovascular da FMUSP.

Trabalho realizado no Instituto do Coração da Faculdade de Medicina da Universidade de São Paulo, São Paulo, SP.

Endereço para correspondência:

Alfredo I. Fiorelli. Rua Morgado de Mateus, 126/81 - Vila Mariana - São Paulo, SP - CEP 04015-050.

E-mail: fiorelliai@uol.com.br

Artigo recebido em 10 de julho de 2007
Artigo aprovado em 8 de fevereiro de 2008

Abstract

Objective: This study aims to evaluate the effects of prophylactic heart donor tricuspid annuloplasty in patients after heart transplantation with bicaval anastomosis.

Methods: From 2002 to 2005, 20 patients undergoing heart transplantation with bicaval anastomosis and with a survival rate over 6 months were deliberately selected. Patients were divided into two groups: Group I - 10 patients who underwent prophylactic heart donor tricuspid annuloplasty by the De Vega technique; and Group II - 10 patients did not undergo annuloplasty. In both groups, presurgical clinical characteristics were the same. The tricuspid regurgitation degree was evaluated by transthoracic Doppler echocardiography and it was qualified from 0 to 3 (0=absent, 1=mild, 2=moderated, 3=severe). Myocardial performance was evaluated by ventricular ejection fraction and invasive hemodynamic study performed during routine endomyocardial biopsies.

Results: Mean clinical follow-up was 14.6±4.3 (6 and 16) months. There was only one death in group II. It was not related to annuloplasty. Mean degree of tricuspid regurgitation in Group I was 0.4±0.6 and in Group II was 1.6±0.8 (p < 0.05). There was a statistically significant difference between both groups in right atrium pressure, which was higher in Group II.

Conclusions: In view of the limitations of the study, the prophylactic tricuspid annuloplasty in heart donor reduced the degree of valvar regurgitation in the medium term after heart transplantation with bicaval anastomosis, in spite of not interfering with the allograft hemodynamic performance in the period under consideration.

Descriptors: Tricuspid valve insufficiency. Heart transplantation. Tissue donors. Tricuspid valve/surgery.

INTRODUÇÃO

A insuficiência tricúspide ocorre com relativa frequência após o transplante cardíaco ortotópico e manifesta-se de forma clínica variável [1,2]. Os quadros mais graves com expressão clínica exuberante de insuficiência cardíaca direita e com necessidade de intervenção cirúrgica sobre a valva tricúspide, plástica ou substituição, aparecem mais raramente [3]. Diferentes fatores concorrem nos mecanismos fisiopatológicos que participam da regurgitação tricúspide. A lesão valvar primária não identificada é rara, uma vez que o coração doador é amplamente investigado antes de ser utilizado e quando existente pode-se rejeitá-lo ou realizar a correção profilática [3]. A disfunção secundária é a situação mais comum e deve-se fundamentalmente à dilatação anular que predispõe ao prolapso valvar ou à lesão de cordas tendíneas oriunda das múltiplas biópsias endomiocárdicas realizadas de rotina [4]. Comumente, ambas as formas de lesão valvar anteriormente citadas estão presentes e contribuem em graus variáveis na insuficiência tricúspide.

Além do aspecto multifatorial que envolve a lesão na valva tricúspide ela ocorre mais frequentemente nos transplantes que empregam a técnica clássica [5] em relação à bicaval [6]. As anastomoses, como proposto por Lower et al. [5], criam cavidades atriais aumentadas e com geometria anormal pela somatória dos cotos dos átrios do doador e receptor. As cavidades atriais aumentadas perdem suas proporcionalidades e modifica o movimento do anel tricúspide, que é um dos responsáveis pela regurgitação valvar após o transplante [7]. Outros fatores que contribuem significativamente são a resistência pulmonar elevada do receptor; a inadequada preservação miocárdica, principalmente, do ventrículo direito; as lesões de

reperfusão; rejeição; grandes diferenças entre o peso do doador e receptor e lesões nas estruturas anatômicas do aparelho valvar durante as biópsias endomiocárdicas [1,4].

No transplante cardíaco, a insuficiência tricúspide pode produzir graves conseqüências, tais como retardar a recuperação do enxerto; predispor ao aparecimento de disfunção do ventrículo direito seguida de franca falência cardíaca direita e reduzir a sobrevida do enxerto ou do paciente em longo prazo [6,8]. A valva tricúspide, pelas razões acima citadas, é a mais vulnerável e, portanto, a mais acometida no transplante cardíaco, seguindo-se da mitral e da aórtica [9,10].

A anuloplastia tricúspide é amplamente difundida na correção da insuficiência tricúspide isolada ou quando associada a outras lesões valvares, sendo mais frequente no acometimento da valva mitral [7]. Até o presente não existem evidências que demonstrem o seu real benefício, quando aplicada no coração doador como método preventivo de insuficiência valvar no pós-operatório [11,12]. Todavia, experiências iniciais de centros isolados de transplante com o uso da anuloplastia profilática na valva tricúspide apontam vantagens do ponto de vista hemodinâmico, principalmente nos casos em que se empregou a técnica clássica, e, mais recentemente, indicam também melhora na sobrevida dos pacientes [11-13].

Considerando-se os fatos acima, a presente investigação teve por objetivo avaliar os efeitos hemodinâmicos tardios da anuloplastia tricúspide profilática no coração doador em pacientes submetidos ao transplante cardíaco ortotópico com anastomose bicaval.

MÉTODOS

Desde 1985, 343 pacientes foram submetidos a transplante cardíaco no Instituto do Coração do Hospital

das Clínicas da Faculdade de Medicina da Universidade de São Paulo (InCor). A partir de janeiro de 2002, iniciou-se o emprego da anuloplastia profilática da valva tricúspide de forma não aleatória e para a presente investigação selecionaram-se 20 pacientes com sobrevida superior a 12 meses e limitando-se o estudo ao 18º mês de seguimento pós-operatório. Para análise comparativa dividiram-se os pacientes em dois grupos, a saber:

- Grupo I - formado por 10 pacientes cujo coração doador recebeu anuloplastia tricúspide pela técnica de De Vega;
- Grupo II - constituído também por 10 pacientes, porém, que não receberam a anuloplastia.

As variáveis estudadas foram coletadas prospectivamente em um banco de dados específico e analisadas retrospectivamente. As características clínicas pré-operatórias dos pacientes selecionados de ambos os grupos encontram-se descritas na Tabela 1.

Para cardioproteção do coração doador empregou-se cardioplegia cristalóide do tipo St Thomaz II que foi administrada na aorta ascendente no momento da cardiectomia e imerso em solução salina gelada para o transporte. Durante o implante empregou-se cardioplegia sanguínea gelada anterógrada e que foi repetida a cada 20 minutos. A técnica operatória adotada para o transplante

em ambos os grupos seguiu os princípios preconizados por Sarsam et al. [14], em 1993, e Aziz et al. [6], em 2002.

Durante o período de estudo, apenas um cirurgião foi responsável pela retirada do enxerto e dois outros pelo transplante do órgão. A anuloplastia tricúspide aplicada nos pacientes do Grupo I foi realizada sempre durante o preparo do coração doador em bancada antes do implante e, por questão de padronização, foi executada por um único cirurgião. A valva tricúspide foi observada através do orifício da veia cava inferior e o seu anel foi reduzido para o tamanho de 29mm com o auxílio de fio de poliéster 2-0, em dupla sutura, passado pelo anel da valva tricúspide junto às cúspides anterior e posterior, desde a comissura ântero-septal até a pósteroseptal, apoiados em almofadas de teflon, como representado na Figura 1.

No pós-operatório, o protocolo de imunossupressão para os pacientes com doença de Chagas foi composto por azatioprina, corticóide e ciclosporina [15]. Para os demais se utilizou azatioprina ou micofenolato mofetil, corticóide e ciclosporina. No controle dos episódios de rejeição empregou-se o mapeamento com gálio ou a biópsia endomiocárdica e o grau de rejeição foram quantificados obedecendo aos critérios adotados pela *International Society for Heart and Lung Transplantation* [16].

Tabela 1. Características dos pacientes submetidos ao transplante cardíaco pela técnica bicaval, com e sem o emprego da anuloplastia profilática

	Grupo I Com Anuloplastia	Grupo II Sem Anuloplastia	p
Sexo			s
Masculino	6 (60%)	10 (100%)	
Feminino	4 (40%)	-	
Idade (anos)			ns
Varição	18 a 53	16 a 63	
Média ± desvio padrão	38,8±11,2	42,1±13,1	
Cardiomiopatia			
Dilatada	7 (70%)	3 (30%)	s
Isquêmica	-	4 (40%)	s
Doença de Chagas	3 (30%)	3 (30%)	ns
Classe funcional (NYHA)			
IV	6 (60%)	7 (70%)	ns
IV + agentes inotrópicos	4 (40%)	3 (30%)	ns
IV + BIA	-	1 (10%)	s
Pressão sistólica da artéria pulmonar - (mmHg)*	38,3±23,4	35,1±22,3	ns
Gradiente transpulmonar(mmHg)*	11,2±3,1	10,3±2,5	ns
Resistência vascular pulmonar (unidades Wood)*	4,1±2,1	3,8±3,2	ns
FEVE	24,5%±6,3%	29,2%±5,2%	ns

NYHA - New York Heart Association; BIA - Balão Intra-aórtico; FEVE - Fração de Ejeção do Ventrículo Esquerdo; s – significativo; ns - não significativo. * - Valores obtidos sem o uso de fármacos vasodilatadores

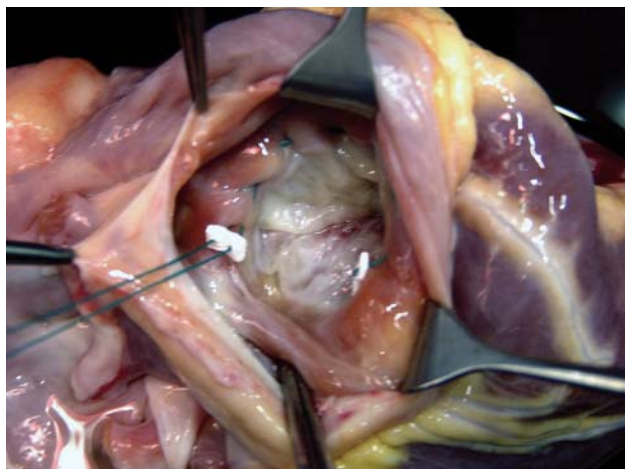


Fig. 1 - No coração doador, pode-se observar a valva tricúspide ao fundo através do orifício correspondente à entrada da veia cava inferior. A anuloplastia pela técnica de De Vega tem início com a passagem dos fios na comissura ântero-septal e finaliza na comissura pósterio-septal, passando pelo anel da comissura anterior da valva tricúspide

As variáveis clínicas consideradas para o seguimento dos pacientes sobreviventes foram: a classe funcional para insuficiência cardíaca, de acordo com a *New York Heart Association* (NYHA); os parâmetros evolutivos ecocardiográficos e pelo estudo hemodinâmico invasivo, realizado durante as biópsias endomiocárdicas de rotina. As variáveis quantitativas foram consideradas até um ano de evolução após o transplante.

Os parâmetros eleitos pela ecocardiografia transtorácica com Doppler para análise foram fração de ejeção do ventrículo esquerdo determinada pelo método de Simpson e o comportamento da valva tricúspide, onde o grau de regurgitação foi quantificado em 0 = ausente, 1 = discreto, 2 = moderado e 3 = grave, conforme proposto por Mugge et al., em 1990 [17].

O cateterismo direito realizado rotineiramente durante as biópsias endomiocárdicas foi feito com auxílio do cateter de Swan-Ganz, obtendo-se as seguintes variáveis: pressão no átrio direito, ventrículo direito, artéria pulmonar e débito cardíaco.

Os valores hemodinâmicos e ecocardiográficos obtidos quando a análise histopatológica ou quadro clínico foram rejeitados quando exigiram o emprego de pulsoterapia. Essa atitude visou excluir possível interferência da rejeição nos parâmetros estudados.

O presente estudo apresenta as seguintes limitações: a investigação foi realizada em um único centro, pequena casuística, pesquisa não-aleatória, coleta prospectiva dos dados e análise retrospectiva.

Análise estatística

As variáveis contínuas foram expressas em valores da média e desvio padrão. O teste *t* Student não-pareado foi utilizado para a análise comparativa entre os grupos de pacientes. As categorias variáveis foram expressas em frequência relativa e o teste do qui-quadrado foi usado para comparar os grupos. Para significância adotou-se o valor de *p* inferior a 0,05.

RESULTADOS

O tempo médio de circulação extracorpórea, de pinçamento aórtico e de anoxia do enxerto, em ambos os grupos, foram, respectivamente: 142,2±20,3 minutos; 86,2±14,6 minutos e 165,1±20,2 minutos no Grupo I; e 131,5±18,6 minutos, 86,5±17,3 minutos e 158,5±23,7 minutos no Grupo II (*p*>0,05). Todos os pacientes receberam suporte inotrópico durante a operação e no pós-operatório com dobutamina, dopamina, adrenalina, noradrenalina ou milrinone, ou associações.

O tempo médio de permanência na unidade de terapia intensiva e de hospitalização em ambos os grupos foi de, respectivamente: 13,5±3,2 dias e 27,2±4,1 dias no Grupo I; e 18,4±5,6 dias e 36,2±6,3 dias no Grupo II (*p*>0,05).

O período médio de seguimento pós-operatório no Grupo I foi de 15,6±2,8 meses e no Grupo II de 16,8±2,7 meses (*p*>0,05).

No período de estudo ocorreu somente uma (10%) morte (*p*>0,05) no Grupo II, por taquiarritmia ventricular súbita de causa desconhecida no oitavo mês de pós-operatório. As principais complicações observadas no pós-operatório em ambos os grupos no período considerado encontram-se expressas na Tabela 2.

Tabela 2. Complicações observadas no pós-operatório

	Grupo I Com Anuloplastia	Grupo II Sem Anuloplastia	p
Insuficiência renal	2 (20%)	2 (20%)	ns
Infecção pulmonar	1 (10%)	1 (10%)	ns
Mediastinite			
Sangramento no pós-operatório	-	1 (10%)	ns
Derrame pleural	-	2 (20%)	ns
Marca-passo temporário	1 (10%)	-	ns
Mortalidade tardia	-	1 (10%)	ns

s - significativo; ns - não significativo

A média da fração de ejeção do ventrículo esquerdo determinado pela ecocardiografia nos Grupos I e II foram, respectivamente: $63,3\% \pm 8,9\%$ e $70,1\% \pm 9,3\%$ ($p > 0,05$). Dois (20%) pacientes do Grupo I e 5 (50%) do Grupo II apresentaram importante disfunção do ventrículo direito no pós-operatório imediato, que foi revertida com o uso de agentes inotrópicos e vasodilatadores ($p < 0,05$).

No Grupo I, o grau médio de regurgitação tricúspide foi de $0,4 \pm 0,6$ (entre 0 e 2) e no Grupo II foi de $1,6 \pm 0,8$ (entre 1 e 3) ($p < 0,05$). Os parâmetros hemodinâmicos observados em ambos os grupos encontram-se expressos na Tabela 3.

DISCUSSÃO

A insuficiência tricúspide é a disfunção valvar mais comum após o transplante ortotópico [1], ocorrendo de forma variável e podendo atingir cifras de aproximadamente 34% [1,2,6]. O acometimento valvar apresenta caráter progressivo ao longo do tempo, incidindo em cerca de 7,8% dos pacientes no quinto ano após o transplante e passando a ocorrer em 14,2% no décimo ano [2,4,6], resultados similares foram observados na série do InCor e apresentados em publicação anterior [18]. A falta de uniformidade na quantificação da insuficiência tricúspide e a distribuição variável dos fatores que concorrem na sua evolução são responsáveis pela observância dos valores dispersos na sua incidência.

As manifestações clínicas da insuficiência tricúspide após o transplante são geralmente benignas e poucas delas exigem tratamento cirúrgico. O seu caráter progressivo pode determinar a longo prazo o aparecimento de ascite; edemas de membros inferiores; propiciar ou agravar insuficiência renal de graus variáveis; aumentar a incidência de disfunção do ventrículo direito; comprometer a recuperação do enxerto; aumentar a morbidade pós-operatória e comprometer a sobrevida do enxerto ou do paciente [1,2,4,19].

Os resultados apontam vantagens da técnica bicaval sobre a clássica em termos de prevenção da insuficiência tricúspide, uma vez que, nesta última existe maior possibilidade de distorção entre as novas cavidades atriais e os ventrículos [6,8,9]. A distorção anatômica no enxerto modifica principalmente a geometria do anel tricúspide, que associada a outros fatores, entre eles a hipertensão pulmonar, oferecem terreno fértil ao desenvolvimento da insuficiência valvar. Este mesmo fenômeno também ocorre no anel mitral, porém, de forma menos pronunciada pelas diferenças anatômicas do ventrículo esquerdo em relação ao direito.

Tabela 3. Estudo hemodinâmico

Variáveis		Grupo I	Grupo II	p
		Com Anuloplastia	Sem Anuloplastia	
Pressão no átrio direito	mmHg	5,1	6,7	ns
Pressão no ventrículo direito				
Sistólica	mmHg	31,4	32,6	ns
Diastólica		3,5	5,7	
Pressão na artéria pulmonar				
Sistólica		28,2	30,2	
Diastólica	mmHg	10,1	11,2	ns
Média		17,1	20,3	
Pressão de capilar pulmonar	mmHg	9,5	7,6	ns
Débito cardíaco	L/min	5,42	5,37	ns

s - significativo; ns - não significativo

Aziz et al. [6] ressaltam em diferentes publicações que a anastomose bicaval não foi hábil em remover definitivamente a insuficiência tricúspide após o transplante ortotópico, contudo, reduziu a sua ocorrência de 51% na técnica clássica para 19,9% na bicaval. Comportamento similar foi observado por Park et al. [21], em 2005, quando compararam dois grupos diferentes de pacientes que receberam transplante cardíaco e notaram a presença de insuficiência tricúspide em 36,4% e 10,5% pela técnica clássica e bicaval, respectivamente.

Quando a regurgitação tricúspide é grave e com manifestações clínicas exuberantes de falência direita, o tratamento cirúrgico com anuloplastia ou a substituição valvar por prótese está indicado [3]. Filsoufi et al. [22], em 2006, constataram que 5,8% dos pacientes submetidos ao transplante cardíaco desenvolveram insuficiência tricúspide importante e necessitaram de correção cirúrgica após um período médio de 21 meses de evolução pós-operatória. A dilatação anular foi responsável pela metade dos casos com regurgitação tricúspide. Na experiência do InCor, apenas um paciente (1/343; 0,3%), que não fez parte do presente estudo, necessitou da substituição tardia da valva tricúspide por insuficiência de caráter grave e progressivo após transplante pela técnica clássica.

As lesões das cordas tendíneas oriundas das biópsias endomiocárdicas repetidas representam outra causa freqüente de insuficiência valvar tricúspide, podendo atingir cifras da ordem de até 47% [1,4,23]. Por outro lado, a insuficiência tricúspide manifesta-se por disfunção primária do enxerto ou lesão primária da valva e oferecem sérias conseqüências ao paciente em médio e longo prazo [19]. Na presente série, a análise retrospectiva dos exames anatomopatológicos não evidenciou, em nenhuma lâmina, a presença de fragmentos de cordas tendíneas. Possivelmente, essa baixa incidência de lesão tricúspide traumática observada durante o estudo deve-se fundamentalmente a dois fatores ao uso do mapeamento pelo

gálio, que reduziu sensivelmente as biópsias e o restrito número de cirurgias que praticam o procedimento há muito tempo.

Muito embora a técnica bicaval tenha reduzido a incidência da insuficiência tricúspide, os seus resultados são ainda apresentados de forma controversa [6,8-10]. Dessa forma, a anuloplastia tricúspide profilática foi introduzida como método alternativo para auxiliar na prevenção da disfunção valvar secundária à dilatação do anel, a despeito, de ser incapaz de evitar as lesões iatrogênicas nas cordas ou nas cúspides [11-13]. Em 2004, Jeevanandam et al. [11] apresentaram estudo comparativo aleatório com um ano de observação sobre a aplicação profilática da anuloplastia pela técnica de De Vega no coração doador em pacientes que receberam transplante cardíaco com anastomose bicaval. Os autores concluíram que a anuloplastia profilática melhorou a função imediata do enxerto com melhor desempenho do ventrículo direito, sem que houvesse aumento na mortalidade imediata ou no tempo de anóxia. Observaram, ainda, redução na incidência da regurgitação tricúspide com manutenção da função renal. Considerando-se a facilidade e a segurança na anuloplastia tricúspide, este procedimento passou a ser advogado como rotina naquele serviço. Mais recentemente, observaram também interferência na ampliação da sobrevida daqueles pacientes que receberam a anuloplastia tricúspide no coração doador [13].

Em 2004, Brown et al. [12] também relataram a experiência com 25 casos consecutivos de pacientes submetidos ao transplante cardíaco ortotópico pela técnica clássica, nos quais foi aplicada anuloplastia pela técnica de De Vega ou o implante de anel e, de forma semelhante, observaram redução significativa da insuficiência tricúspide sem aumento da morbidade. Considerando-se que os autores empregaram somente a técnica clássica, pode-se prever maior expressividade nas determinações da competência valvar obtidas após o transplante.

O presente estudo foi motivado pelos benefícios da anuloplastia apontados na literatura, como acima descritos, e por se entender que pode representar um avanço técnico significativo na evolução dos transplantes sem aumento adicional de morbidade. A exclusão dos pacientes que receberam transplante pela técnica clássica teve por objetivo não produzir viés que pudesse interferir na análise dos resultados.

Pacientes que cursam com pressão ou resistência vascular pulmonar elevada após o transplante apresentam maior risco para o aparecimento de insuficiência tricúspide pela dilatação do ventrículo direito e, conseqüentemente, do anel tricúspide. A hipertensão pulmonar por si só é bem tolerada na presença de função ventricular direita preservada, todavia, a superposição desses fatores contribui de forma altamente lesiva para o ventrículo direito

e para o surgimento de insuficiência tricúspide. A disfunção direita pode ser oriunda da má perfusão miocárdica; injúrias de reperfusão; embolia aérea; incompatibilidade de peso entre o doador e o receptor; rejeição ou a associação desses fatores [24].

Os pacientes da presente investigação não apresentavam pressão elevada na artéria pulmonar no pré-operatório e, também, cursaram com hipertensão no pós-operatório, o que pode ter contribuído para atenuar os possíveis benefícios da anuloplastia. Pode-se observar ainda que, nos pacientes que receberam a anuloplastia profilática, a disfunção do ventrículo direito esteve presente em 20% deles, enquanto que nos que não receberam a incidência foi de 50%.

A plástica valvar pela técnica de De Vega está bem estabelecida e é empregada amplamente na correção da insuficiência tricúspide isolada ou associada a outras lesões valvares, em especial da valva mitral, com bons resultados em longo prazo [7]. Trata-se de um procedimento simples, seguro e de rápida execução, o que não aumenta substancialmente o tempo de anoxia do enxerto. Essas constatações estiveram presentes na atual investigação e não houve aumento da morbidade ou da mortalidade, estando em concordância com outras observações existentes na literatura [11-13].

A insuficiência tricúspide no pós-operatório do transplante secundária à disfunção do ventrículo direito é acompanhada de redução da sobrevida em longo prazo dos pacientes [10,19]. Não foi possível observar diferenças significativas na mortalidade a longo prazo neste estudo, possivelmente, pela pequena casuística e pelo tempo ainda curto de seguimento.

A associação da anuloplastia tricúspide no coração doador é uma alternativa para reduzir a insuficiência valvar após o transplante e visando benefícios em longo prazo. Os resultados desta série, mesmo que ainda iniciais, não diferem de outras experiências da literatura [11-13], todavia, o aumento da casuística e do seguimento pós-operatório torna-se necessário para consolidar a real posição do procedimento.

Este é um estudo inicial, realizado em um único centro, para avaliação do tema em questão, onde a equipe cirúrgica foi dividida para facilitar a padronização da técnica e optou-se por não ser aleatório, o que o tornará obrigatório daqui em diante para o melhor entendimento dos resultados. Respeitando-se as limitações anteriormente citadas, pode-se concluir que a anuloplastia tricúspide profilática no coração doador é de fácil execução, reprodutível, não aumenta a mortalidade e reduz a insuficiência valvar no pós-operatório do transplante cardíaco com anastomose bicaval, a despeito de não interferir no comportamento hemodinâmico do enxerto, para o período considerado de observação.

REFERÊNCIAS

1. Sahar G, Stamler A, Erez E, Ben-Gal T, Sagle A, Aravot D, et al. Etiological factors influencing the development of atrioventricular valve incompetence after heart transplantation. *Transplant Proc.* 1997;29(6):2675-6.
2. Mishra PK. Trivial tricuspid regurgitation: is the impact really trivial? *Eur J Cardiothorac Surg.* 2006;29(4):634-5.
3. Alharethi R, Bader F, Kfoury AG, Hammond ME, Karwande SV, Gilbert EM, et al. Tricuspid valve replacement after cardiac transplantation. *J Heart Lung Transplant.* 2006;25(1):48-52.
4. Williams MJ, Lee MY, DiSalvo TG, Dec GW, Picard MH, Palacios IF, et al. Biopsy-induced flail tricuspid leaflet and tricuspid regurgitation following orthotopic cardiac transplantation. *Am J Cardiol.* 1996;77(15):1339-44.
5. Lower RR, Stofer RC, Shumway NE. Homovital transplantation of the heart. *J Thorac Cardiovasc Surg.* 1961;41:196-204.
6. Aziz TM, Saad RA, Burgess MI, Campbell CS, Yonan NA. Clinical significance of tricuspid valve dysfunction after orthotopic heart transplantation. *J Heart Lung Transplant.* 2002;21(10):1101-8.
7. Kuwaki K, Morishita K, Tsukamoto M, Abe T. Tricuspid valve surgery for functional tricuspid valve regurgitation associated with left-sided valvular disease. *Eur J Cardiothorac Surg.* 2001;20(3):577-82.
8. Deleuze PH, Benvenuti C, Mazzucotelli JP, Perdrix C, Le Besnerais P, Mourtada A, et al. Orthotopic cardiac transplantation with direct caval anastomosis: is it the optimal procedure? *J Thorac Cardiovasc Surg.* 1995;109(4):731-7.
9. Koch A, Remppis A, Dengler TJ, Schnabel PA, Hagl S, Sack FU. Influence of different implantation techniques on AV valve competence after orthotopic heart transplantation. *Eur J Cardiothorac Surg.* 2005;28(5):717-23.
10. Kpodonu J, Massad MG, Geha AS. Surgical considerations in the correction of valve dysfunction following heart transplantation. *Clin Transplant.* 2005;19(5):694-7.
11. Jeevanandam V, Russell H, Mather P, Furukawa S, Anderson A, Grzywacz F, et al. A one-year comparison of prophylactic donor tricuspid anuloplasty in heart transplantation. *Ann Thorac Surg.* 2004;78(3):759-66.
12. Brown NE, Muehlebach GF, Jones P, Gorton ME, Stuart RS, Borkon AM. Tricuspid anuloplasty significantly reduces early tricuspid regurgitation after biatrial heart transplantation. *J Heart Lung Transplant.* 2004;23(10):1160-2.
13. Jeevanandam V, Russell H, Mather P, Furukawa S, Anderson A, Raman J. Donor tricuspid anuloplasty during orthotopic heart transplantation: long-term results of a prospective controlled study. *Ann Thorac Surg.* 2006;82(6):2089-95.
14. Sarsam MA, Campbell CS, Yonan NA, Deiraniya AK, Rahman AN. An alternative surgical technique in orthotopic cardiac transplantation. *J Card Surg.* 1993;8(3):344-9.
15. Fiorelli AI, Stolf NA, Honorato R, Bocchi E, Bacal F, Uip D, et al. Later evolution after cardiac transplantation in Chagas' disease. *Transplant Proc.* 2005;37(6):2793-8.
16. Billingham ME, Cary NR, Hammond ME, Kemnitz J, Marboe C, McCallister HA, et al. A working formulation for standardization of nomenclature in the diagnosis of heart and lung rejection: Heart Rejection Study Group. The International Society for Heart Transplantation. *J Heart Transplant.* 1990;9(6):587-93.
17. Mügge A, Daniel WG, Herrmann G, Simon R, Lichtlen PR. Quantification of tricuspid regurgitation by Doppler color flow mapping after cardiac transplantation. *Am J Cardiol.* 1990;66(10):884-7.
18. Fiorelli AI, Stolf NAG, Bocchi EA, Bellotti G, Jatene AD. Comportamento da função do ventrículo esquerdo a longo prazo no transplante cardíaco ortotópico. *Rev Bras Cir Cardiovasc.* 1993;8(2):97-107.
19. Anderson CA, Shernan SK, Leacche M, Rawn JD, Paul S, Mihaljevic T, et al. Severity of intraoperative tricuspid regurgitation predicts poor late survival following cardiac transplantation. *Ann Thorac Surg.* 2004;78(5):1635-42.
20. Aziz T, Burgess M, Khafagy R, Wynn Hann A, Campbell C, Rahman A, et al. Bicaval and standard techniques in orthotopic heart transplantation: medium-term experience in cardiac performance and survival. *J Thorac Cardiovasc Surg.* 1999;118(1):115-22.
21. Park KY, Park CH, Chun YB, Shin MS, Lee KC. Bicaval anastomosis reduces tricuspid regurgitation after heart transplantation. *Asian Cardiovasc Thorac Ann.* 2005;13(3):251-4.
22. Filsoofi F, Salzberg SP, Anderson CA, Couper GS, Cohn LH, Adams DH. Optimal surgical management of severe tricuspid regurgitation in cardiac transplant patients. *J Heart Lung Transplant.* 2006;25(3):289-93.
23. Mielniczuk L, Haddad H, Davies RA, Veinot JP. Tricuspid valve chordal tissue in endomyocardial biopsy specimens of patients with significant tricuspid regurgitation. *J Heart Lung Transplant.* 2005;24(10):1586-90.
24. Leyh RG, Jahnke AW, Kraatz EG, Sievers HH. Cardiovascular dynamics and dimensions after bicaval and standard cardiac transplantation. *Ann Thorac Surg.* 1995;59(6):1495-500.