

Experiência com a técnica de ampliação do folheto posterior para correção da insuficiência mitral reumática na infância

Experience with the posterior leaflet extension technique for correction of rheumatic mitral insufficiency in children

Euclides Martins TENÓRIO¹, Fernando MORAES NETO², Sylvain CHAUVAUD³, Carlos Roberto Ribeiro de MORAES⁴

RBCCV 44205-1132

Resumo

Objetivo: Descrever a experiência com a técnica de ampliação do folheto posterior em crianças com insuficiência mitral reumática.

Métodos: Entre abril de 2002 e outubro de 2007, 30 crianças com idade média de 11,3 anos, foram submetidas à correção de insuficiência mitral pela técnica de ampliação do folheto posterior com enxerto de pericárdio. Em oito pacientes, utilizou-se o anel de Carpentier. Seis crianças apresentavam doença da valva aórtica: cinco, foram submetidas à operação de Ross e, uma, a substituição da valva aórtica por homoenxerto. Todas estavam em classe funcional III ou IV (classificação da *New York Heart Association*).

Resultados: Houve um óbito hospitalar. Uma criança exibiu acentuada hemólise no pós-operatório e foi submetida à substituição da valva mitral. Os demais pacientes tiveram evolução favorável.

Conclusão: A técnica de ampliação do folheto posterior com enxerto de pericárdio é efetiva na correção da insuficiência mitral reumática em crianças.

Descritores: Valva mitral/cirurgia. Insuficiência da valva mitral/cirurgia. Coração/cirurgia. Criança.

Abstract

Objective: To describe the experience with the technique of posterior leaflet extension in children suffering of rheumatic mitral regurgitation.

Methods: Between April 2002, and October 2007, 30 children, mean age 11.3 years, underwent correction of mitral insufficiency with the technique of posterior leaflet extension with a pericardial patch. Eight also received a Carpentier ring. Six children had aortic valve disease and were submitted to Ross operation (five cases) or valve replacement with an aortic homograft. All were in functional class III or IV (NYHA classification).

Results: There was one death. One child presented severe hemolysis in the postoperative period and was submitted to mitral valve replacement. Clinical evolution in the remaining patients was good.

Conclusions: Posterior leaflet extension of the mitral valve seems to be an effective surgical technique for correction of rheumatic mitral insufficiency in children.

Descriptors: Mitral valve/surgery. Mitral valve insufficiency/surgery. Heart/surgery. Child.

1. Mestre em Cirurgia Geral pela Universidade Federal de Pernambuco; Cirurgião Cardiovascular do IMIP e do INCOR-PE.
2. Livre Docente pela Faculdade Paulista de Medicina; Chefe do Serviço de Cirurgia Cardiovascular do IMIP; Cirurgião do INCOR-PE. Professor Adjunto do Departamento de Cirurgia do Centro de Ciências da Saúde da Universidade Federal de Pernambuco.
3. Cirurgião Cardiovascular do Hôpital Georges Pompidou-Paris/França.
4. Diretor e Cirurgião-chefe do Instituto do Coração de Pernambuco.

Trabalho realizado no Instituto do Coração de Pernambuco; Real Hospital Português de Beneficência em Pernambuco, Recife, PE, Brasil.

Endereço para correspondência:

Carlos Roberto Ribeiro de Moraes

Av. Portugal, 163 – Recife, PE, Brasil – CEP: 52010-010

E-mail: cmoraes@uol.com.br

Artigo recebido em 20 de agosto de 2009
Artigo aprovado em 17 de novembro de 2009

INTRODUÇÃO

Durante a fase aguda da doença existe extensa miocardite e a insuficiência mitral é resultado da dilatação anular, enquanto os folhetos valvares exibem apenas edema. Com a remissão do quadro agudo, a insuficiência mitral pode regredir completamente, mas, na maioria dos casos, ocorre progressiva fibrose dos folhetos. O folheto anterior é menos afetado, mas o folheto posterior apresenta retração, sendo também comum a retração de cordas tendíneas. Essa é a situação anatômica mais frequente na insuficiência mitral reumática co-existindo também, muitas vezes, dilatação anular [1]. O objetivo do presente trabalho é relatar nossa experiência com a técnica de ampliação do folheto posterior da valva mitral em crianças com febre reumática.

MÉTODOS

No período compreendido entre abril de 2002 e outubro de 2007, 30 crianças portadoras de grave insuficiência mitral reumática (tipo funcional III ou IV segundo a classificação da *New York Heart Association*) foram submetidas à correção cirúrgica pela técnica de ampliação do folheto posterior [2,3], no Instituto Materno Infantil de Pernambuco Prof. Fernando Figueira (IMIP). Dezesete (56,6%) pacientes eram do sexo masculino, a idade variou de 7 a 16 anos (média: 11,3 anos) e o peso de 18 a 52 kg (média: 30,9 kg). A operação foi realizada através de esternotomia mediana com circulação extracorpórea convencional. Após pinçamento da aorta, realizou-se proteção miocárdica com infusão de solução cardioplégica cristalóide gelada e hipotermia tópica do coração. O átrio esquerdo foi incisado longitudinalmente, junto ao sulco interatrial.

A decisão de reparar a valva baseou-se na avaliação da flexibilidade do folheto anterior. Se o folheto anterior for muito fibrosado ou calcificado a plastia não é aconselhável. Do contrário, ela pode ser feita e a primeira etapa consiste na desinserção do folheto posterior do anel. A incisão deve se estender de comissura a comissura (Figura 1). Examina-se o aparelho subvalvar e cordas secundárias encurtadas devem ser seccionadas. Um enxerto de pericárdio é então preparado: seu comprimento deve ter a distância entre as comissuras e sua largura deve ter cerca de 3 cm, pois parte dele será incluída na sutura. As extremidades do enxerto devem ser cortadas de forma arredondada, tornando o mesmo de forma oval (Figura 2).

O enxerto é suturado, tanto no anel quanto na borda do folheto posterior (Figura 3), com suturas contínuas de prolene 4-0, evitando-se um espaço grande entre os pontos que venha a permitir regurgitação residual e consequente hemólise.

Ao final da operação, o enxerto de pericárdio deve constituir o corpo do folheto posterior ao qual o folheto anterior se cooptará durante a sístole. É importante que a área de

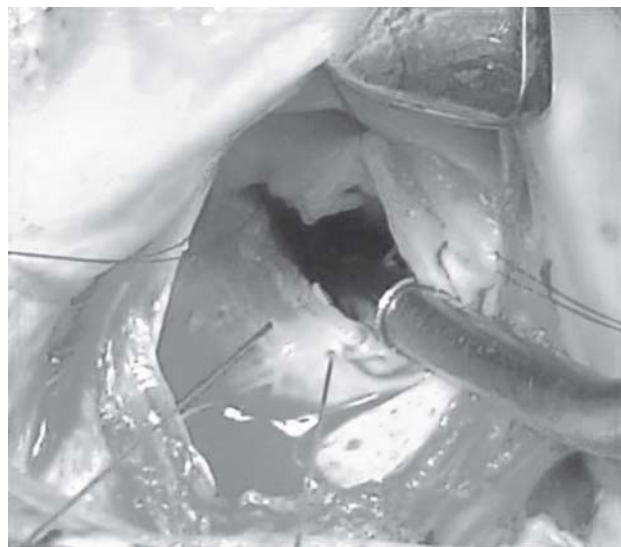

Fig. 1 – Desinserção do folheto posterior do anel. A incisão deve se estender de comissura a comissura




Fig. 2 – Extremidades do enxerto cortadas de forma arredondada, tornando o mesmo ovalado

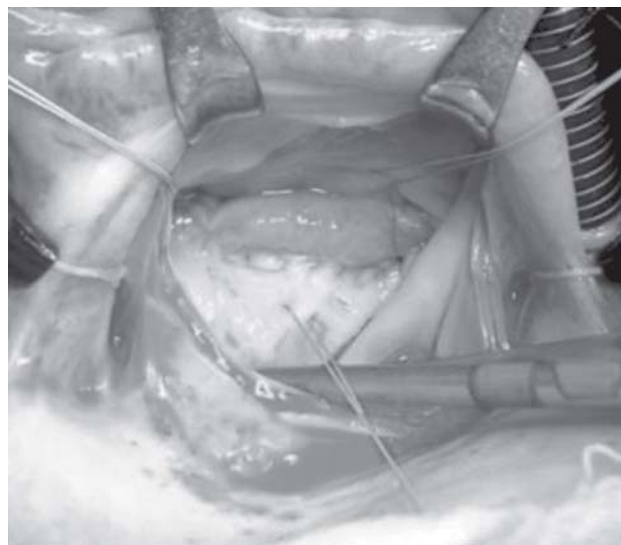

Fig. 3 – Sutura do enxerto, no anel e na borda do folheto posterior

cooptação entre os folhetos tenha, no mínimo, 8 mm. Quando existe dilatação do anel mitral, a operação é completada pela colocação de um anel de Carpentier (Figura 4).

Seis pacientes tinham concomitantemente lesão da valva aórtica: cinco foram submetidos à operação de Ross e, um, à substituição da valva aórtica por homoenxerto. Utilizamos em todos os casos homoenxertos criopreservados.

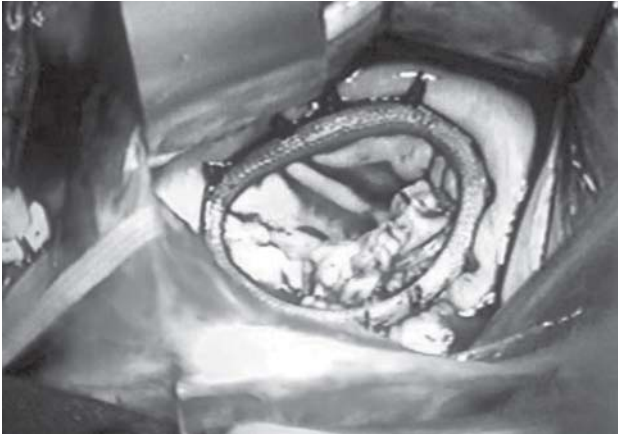

Fig. 4 – Colocação de um anel de Carpentier, usado em casos de dilatação do anel mitral

RESULTADOS

O tempo de perfusão nesse grupo de doentes variou de 58 a 195 minutos (média: $107 \pm 38,4$) e o de pinçamento aórtico de 40 a 135 minutos (média: $83 \pm 28,9$). Em 8 crianças, as quais exibiam dilatação anular, utilizou-se anel de Carpentier. Pericárdio autólogo preservado em glutaraldeído foi usado em 15 casos e, nos outros 15, empregou-se pericárdio bovino.

Ocorreu um óbito no pós-operatório imediato após hipotensão e fibrilação ventricular de causa não esclarecida. Uma criança apresentou hemólise importante no pós-operatório e foi submetida à substituição da valva mitral. A evolução clínica é favorável nos demais casos, mas o tempo de evolução é curto para uma avaliação definitiva do procedimento.

DISCUSSÃO

Segundo Carpentier [4], o mecanismo mais frequente de insuficiência mitral reumática é a retração do folheto posterior (tipo III de sua classificação) devido à fibrose progressiva da lascínea e do aparelho subvalvar. Muitas vezes, essa alteração se acompanha de prolapso do folheto anterior (tipo II de Carpentier) e, em 39% dos casos, existe estenose mitral associada [5].

Os resultados tardios das plastias de valva mitral na febre reumática são menos favoráveis do que nas lesões

degenerativas [6] e isso é decorrente da falta de tecido na doença reumática [1]. Várias técnicas foram criadas entre nós [7,8], mas as operações para ampliação dos folhetos, especialmente a extensão do folheto posterior, parecem ser a melhor opção de reconstrução valvar. Essa técnica, descrita há muitos anos por um de nós [3], permite melhor mobilização do folheto, maior área de cooptação, menor turbulência e menor grau de estenose residual, além de possibilitar a utilização de um anel de Carpentier de maior diâmetro [2]. Os resultados descritos na correção da insuficiência mitral reumática com essa técnica são satisfatórios, estando 82% dos pacientes livres de reoperação aos 10 anos [3]. Em nosso serviço, a utilização da técnica de ampliação do folheto posterior é relativamente recente. O procedimento é de fácil realização, e os resultados preliminares são satisfatórios.

REFERÊNCIAS

1. Kirklin JW, Barratt-Boyes BG. Mitral valve disease with or without tricuspid valve disease. In: Kirklin JW, Barratt-Boyes BG, eds Cardiac surgery. New York:Churchill Livingstone;1993. p.425-89.
2. Chauvaud S, Jebara V, Chachques JC, el Asmar B, Mihaileanu S, Perier P, et al. Valve extension with glutaraldehyde-preserved autologous pericardium. Results in mitral valve repair. J Thorac Cardiovasc Surg. 1991;102(2):171-7.
3. Zegdi R, Khabbaz Z, Chauvaud S, Latremouille C, Fabiani JN, Deloche A. Posterior leaflet extension with an autologous pericardial patch in rheumatic mitral insufficiency. Ann Thorac Surg. 2007;84(3):1043-4.
4. Carpentier A. Cardiac valve surgery: the "French correction". J Thorac Cardiovasc Surg. 1983;86(3):323-37.
5. Chauvaud S, Fuzellier JF, Berrebi A, Deloche A, Fabiani JN, Carpentier A. Long-term (29 years) results of reconstructive surgery in rheumatic mitral valve insufficiency. Circulation. 2001;104 (12 Suppl 1):I12-5.
6. Deloche A, Jebara VA, Relland JY, Chauvaud S, Fabiani JN, Perier P, et al. Valve repair with Carpentier techniques. The second decade. J Thorac Cardiovasc Surg. 1990;99(6):990-1001.
7. Pomerantzeff PM, Brandão CM, Souza LR, Vieira ML, Grimberg M, Ramires JA, et al. Posterior mitral leaflet repair with a simple segmental annulus support: the 'double-Teflon technique'. J Heart Valve Dis. 2002;11(2):160-4.
8. Gregori F, Silva SS, Hayashi SS, Aquino W, Cordeiro C, Silva LR. Mitral valvuloplasty with a new prosthetic ring. Analysis of the first 105 cases. Eur J Cardiothorac Surg. 1994;8(4):168-72.