

# Comparação da perviedade entre artéria radial e veia safena em pacientes em pós-operatório de cirurgia de revascularização miocárdica com retorno dos sintomas

*Comparison of patency between radial artery and saphenous vein in a coronary artery bypass grafting postoperative with return of the symptoms*

Herbert Coelho HORTMANN<sup>1</sup>, Homero Geraldo de OLIVEIRA<sup>2</sup>, Renato Rocha RABELLO<sup>3</sup>, Eduardo Augusto Victor ROCHA<sup>4</sup>, Sérgio Caporali de OLIVEIRA<sup>5</sup>

RBCCV 44205-1176

## Resumo

**Objetivo:** Comparar a perviedade da artéria radial e veia safena em pacientes com retorno dos sintomas após cirurgia de revascularização do miocárdio (CRVM).

**Métodos:** Estudo retrospectivo. No período de janeiro de 1998 a dezembro de 2005, foram realizadas 469 CRVMs com o uso da artéria radial dentre os enxertos, no Hospital Vera Cruz, em Belo Horizonte/MG. Destes, 94 pacientes apresentaram alterações isquêmicas no pós-operatório recente ou tardio e foram reestudados com cineangiocoronariografia. Os enxertos foram divididos em três grupos: artéria torácica interna (ATI), artéria radial (AR) e veia safena (VS), e foram estratificados segundo a gravidade das lesões: sem lesão grave (<70%), obstrução grave (70% a 99%) e oclusão.

**Resultados:** Nos 94 pacientes reestudados, foram utilizados 86 enxertos de ATI, 94 de AR e 111 de VS. Dos 86

enxertos de ATI, 73 (84,88%) se encontravam sem lesões graves; dos 94 enxertos de AR eram 55 (58,51%) e dos 111 enxertos de VS, 73 (65,76%) estavam livre de lesões graves. Houve diferença estatística ( $P=0,001$ ) entre os enxertos de AR e VS com maior perviedade da VS. As mulheres apresentaram pior resultado quanto à perviedade da AR (65,7% e 40,7%) com  $P=0,006$ . Quanto à artéria coronária revascularizada, houve diferença entre os enxertos usados para artéria coronária direita, com melhor resultado da VS ( $P=0,036$ ).

**Conclusão:** A AR mostrou-se com pior resultado que a VS como segundo enxerto na CRVM, principalmente em mulheres e quando anastomosada na coronária direita.

**Descritores:** Revascularização miocárdica. Artéria radial. Artéria torácica interna. Veia safena.

1. Membro Especialista da SBCCV; Cirurgião Cardiovascular do Hospital Vera Cruz
2. Membro remido da SBCCV; Chefe de equipe da Cirurgia Cardiovascular do Hospital Vera Cruz.
3. Doutor em Cirurgia Cardiovascular pela USP; Cirurgião Cardiovascular do Hospital Vera Cruz.
4. Mestre em Cirurgia Cardiovascular pela UFMG; Cirurgião Cardiovascular do Hospital Vera Cruz.
5. Membro Associado da SBCCV; Cirurgião Cardiovascular do Hospital Vera Cruz.

Trabalho realizado no Hospital Vera Cruz, Belo Horizonte, MG, Brasil.

Endereço para correspondência:  
Herbert Coelho Hortmann. Rua Dom João Pimenta, 160 / apto. 101 - Bairro Coração Eucarístico. CEP: 30535-440.  
Belo Horizonte/MG, Brasil.  
E-mail: herberthortmann@gmail.com

Artigo recebido em 22 de dezembro de 2009  
Artigo aprovado em 17 de maio de 2010

#### Abstract

**Objective:** To compare the radial artery and saphenous vein's patency in patients with recurrence of symptoms in a coronary artery bypass grafting (CABG).

**Methods:** Retrospective study. From January 1998 to December 2005, 469 CABGs were performed using the radial artery as a graft, in Vera Cruz Hospital in Belo Horizonte/MG. Among the patients who underwent those surgeries, 94 presented ischemic changes in early or late postoperative period, which led them to be re-evaluated by coronary angiography. The grafts were divided in three groups: internal thoracic artery (ITA), radial artery (RA) and saphenous vein (SV), and they were stratified according to the severity of injury: uninjured or patent (< 70%), severe obstruction (70 to 99%) and occlusion.

**Results:** For the 94 patients in the study, 86 grafts of ITA, 94 of RA and 111 of SV were used. For the 86 ITA grafts, 73

(84.88%) were found patent. For the 94 RA grafts, 55 (58.51%) were found patent, and for the 111 SV grafts, 73 (65.76%) were uninjured. A statistically significant difference ( $P=0.001$ ) was found between RA and SV grafts, with a higher patency found for VS graft. For the RA grafts, women presented a worse result concerning the RA patency (65.7% and 40.7%), with  $P = 0.006$ . Concerning coronary revascularization, a statistically significant difference was found only for the grafts used for the right coronary, with a better result for the SV ( $P = 0.036$ ).

**Conclusion:** Radial artery (RA) presented worse results when compared to Saphenous vein (SV) as a second graft in a CABG, especially in women who were anastomosed in the right coronary artery.

**Descriptors:** Myocardial revascularization. Radial artery. Mammary arteries. Saphenous vein.

## INTRODUÇÃO

A cirurgia de revascularização miocárdica (CRVM) iniciou-se no final da década de 60 [1]. Um dos maiores avanços da CRVM foi o emprego da artéria torácica interna (ATI) esquerda anastomosada no ramo descendente anterior (DA) da artéria coronária esquerda [2,3], comprovado, na década de 80, como padrão ouro na CRVM devido a sua maior perviedade a médio e longo prazo em relação à veia safena (VS). Consequentemente, estes estudos levaram os cirurgiões à procura de novos enxertos arteriais [4], como artéria torácica interna direita, radial, gastroepiplóica [5] e epigástrica inferior [6].

A artéria radial (AR) apareceu como boa opção, porém ainda não há comprovação da sua superioridade em relação à VS [7-11].

Em nosso serviço, tivemos a impressão de maior oclusão dos enxertos de AR, e esta foi a razão que motivou este estudo.

Este presente estudo tem como objetivo avaliar, retrospectivamente, a perviedade da artéria radial e da veia safena, com base em cineangiocoronariografia de pacientes com retorno dos sintomas ou teste positivo para isquemia miocárdica.

## MÉTODOS

Este estudo foi aprovado pela Comissão de Ética e Pesquisa do Hospital Vera Cruz.

No período de janeiro de 1998 a dezembro de 2005, foram realizadas 1.116 CRVMs em nosso serviço, dentre estas,

469 com o uso de artéria radial como um dos enxertos.

A dissecação da AR foi feita após realização de teste de Allen modificado preferencialmente no membro superior não dominante. A incisão foi feita da fossa antecubital até o punho, expondo a fascia braquiorradial. A fascia foi aberta com eletrocautério e, com auxílio de afastador auto-estático, separou-se o músculo braquiorradial do flexor radial do carpo, expondo a AR. Foi realizada dissecação dos ramos da AR com tesoura e ligadura destes com cliques hemostáticos, preservando as veias radiais junto ao enxerto. Suas extremidades foram ligadas e seccionadas. Procedia-se com canulação proximal da AR com jelco nº 22 e infusão com solução salina com heparina e outra com papaverina sob baixa pressão. Em seguida, era embebida na solução de papaverina onde era mantida até seu implante. Realizava-se, então, síntese por planos do antebraço e enfaixamento compressivo.

A dissecação da VS foi feita de maneira usual com ligadura de seus ramos com fio inabsorvível.

A dissecação da ATI foi feita de maneira pediculada e não esquelizada em todos os casos.

Foram analisadas as cineangiocoronariografias de pacientes previamente revascularizados com uso de AR e retorno dos sintomas em nosso serviço no período de 1998 a 2005. O grupo constou de 94 pacientes reestudados.

Foram indicações para estes reestudos: angina pectoris, teste ergométrico positivo para isquemia, cintilografia ou ecocardiograma de estresse sugestivos de isquemia miocárdica.

Separaram-se os enxertos em três grupos: ATI, VS e AR. No reestudo estratificamos os enxertos segundo a

gravidade das lesões encontradas no pós-operatório: sem lesão grave (< 70%), obstrução grave (70% a 99%) e oclusão.

Todos os resultados foram submetidos a testes estatísticos de hipótese considerando cada parâmetro estudado com o uso do programa SPSS 14.0. As variáveis contínuas foram estudadas pelo teste t de Student ou equivalente não paramétrico (Teste Mann Whitney), e as variáveis categóricas pelo Qui-quadrado e, quando não foi possível utilizaram-se os testes Exato de Fisher e qui-quadrado Exato de Monte Carlo. Para todas as análises, o nível de significância foi considerado de 5% ( $P = 0,05$ ).

## RESULTADOS

Nos 94 pacientes reestudados com cineangiogramia coronariografia, foram usados 86 enxertos de ATI, 94 de AR e 111 de VS (Figura 1).

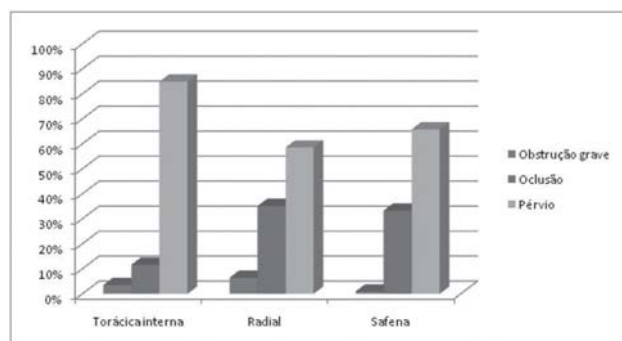


Fig. 1 - Análise dos enxertos reestudados

Destes pacientes, 67 (71,28%) eram homens e 27 (28,72%) mulheres. A média das idades foi de 59,19 anos (34-77 anos). A média do tempo de reestudo foi de 2,88 anos (0-8 anos).

Dos 86 enxertos de ATI, 73 (84,88%) se encontravam sem lesões graves, três (3,49%) com obstrução grave e 10 (11,63%) ocluídos. Dos 94 enxertos de AR, 55 (58,51%) se encontravam sem lesões graves, seis (6,38%) com obstrução grave e 33 (35,11%) ocluídos. Dos 111 enxertos de VS, 73 (65,76%) se encontravam sem lesões graves, um (0,9%) com obstrução grave e 37 (33,33%) ocluídos ( $P = 0,001$ ).

A análise dos dados acima mostrou diferença entre os enxertos com  $P = 0,001$ , ou seja, há diferença estatística entre eles. Foi feita a análise dos resíduos para determinar qual diferença é estatisticamente significativa. Se a diferença entre os resíduos for superior a 2 ou inferior a -2, ela é estatisticamente significativa.

Pela análise dos resíduos, foi observado que não houve diferença estatística de oclusão entre os enxertos de artéria radial e veia safena magna, porém há uma maior perviedade estatisticamente significativa ( $P = 0,001$ ) da VS em relação à AR.

A perviedade da AR é pior no sexo feminino (40,7%) comparado com o sexo masculino (65,7%), com  $P = 0,006$  (Tabela 1, Figura 2).

Na comparação entre AR e VS por artéria coronária revascularizada houve diferença estatisticamente significativa quando anastomosadas na artéria coronária direita (CD) com uma maior perviedade da VS (70,73%) em relação à AR (46,67%), com  $P = 0,036$  (Tabela 2, Figura 3).

Tabela 1. Análise dos enxertos por sexo

Enxertos utilizados	Feminino	Masculino	Total	Valor-P
<b>ATI</b>				
Oclusão	2 (8,3%)	7 (11,5%)	9 (10,6%)	0,281(*)
Obstrução grave	2 (8,3%)	1 (1,6%)	3 (3,5%)	
Sem lesão grave	20 (83,4%)	53 (86,9%)	73 (85,9%)	
Total	24	61	85	
<b>Radial</b>				
Oclusão	16 (59,3%)	17 (25,4%)	33 (35,1%)	0,006 (*)
Obstrução grave	0 (0,0%)	6 (9,0%)	6 (6,4%)	
Sem lesão grave	11 (40,7%)	44 (65,7%)	55 (58,5%)	
Total	27	67	94	
<b>Veia safena</b>				
Oclusão	13 (40,63%)	24 (30,38%)	37(33,33%)	0,5562 (**)
Obstrução grave	0 (0,0%)	1 (1,27%)	1 (0,90%)	
Sem lesão grave	19 (59,38%)	54 (68,35%)	73 (65,77%)	
Total	32	79	111	

ATI: artéria torácica interna

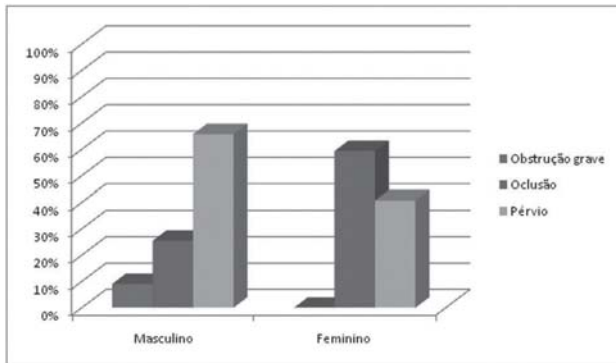


Fig. 2 - Análise dos resultados da artéria radial quanto ao sexo

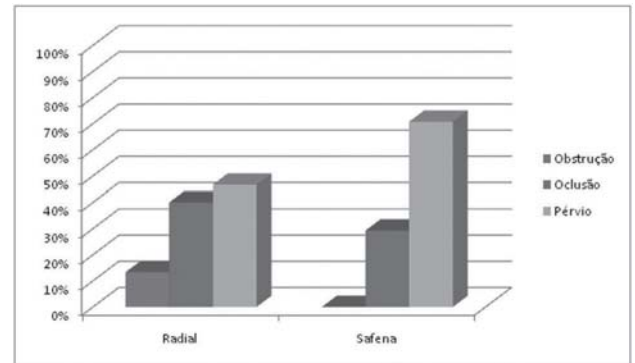


Fig. 3 - Análise entre artéria radial e veia safena anastomosadas na artéria coronária direita

Tabela 2. Análise entre artéria radial e veia safena quanto à artéria coronária-alvo

Coronária-alvo	Radial	Safena	Total	Valor-P
<b>DA</b>				
Sem lesão grave	2 (50%)	3 (75%)	5 (62,5%)	1,000(*)
Oclusão	2 (50%)	1 (25%)	3 (37,5%)	
Obstrução	0	0	0	
Total	4 (100%)	4 (100%)	8 (100%)	
<b>DI</b>				
Sem lesão grave	13 (76,47%)	22 (66,67%)	35 (70%)	0,830 (**)
Oclusão	4 (23,57%)	10 (30,30%)	14 (28%)	
Obstrução	0	1 (3,03%)	1 (2%)	
Total	17 (100%)	33 (100%)	50 (100%)	
<b>ME</b>				
Sem lesão grave	12 (44,44%)	10 (47,62%)	22 (45,83%)	0,615 (**)
Oclusão	13 (48,15%)	11 (52,38%)	24 (50%)	
Obstrução	2 (7,41%)	0	2 (4,17%)	
Total	27 (100%)	21 (100%)	48 (100%)	
<b>DD</b>				
Sem lesão grave	3 (60%)	4 (80%)	7 (70%)	1,000 (**)
Oclusão	1 (20%)	1 (20%)	2 (20%)	
Obstrução	1 (20%)	0	1 (10%)	
Total	5 (100%)	5 (100%)	10 (100%)	
<b>CD</b>				
Sem lesão grave	7 (46,67%)	29 (70,73%)	36 (64,29%)	0,036 (**)
Oclusão	6 (40%)	12 (29,27%)	18 (32,14%)	
Obstrução	2 (13,33%)	0	2 (3,57%)	
Total	15 (100%)	41 (100%)	56 (100%)	
<b>Seq.</b>				
Sem lesão grave	18 (69,23%)	6 (85,71%)	24 (72,73%)	0,721 (**)
Oclusão	7 (26,92%)	1 (14,29%)	8 (24,24%)	
Obstrução	1 (3,85%)	0	1 (3,03%)	
Total	26 (100%)	7 (100%)	33 (100%)	

DA = ramo descendente anterior, DI = ramo diagonal, ME = ramo marginal esquerdo, DD = diagonalis, CD = artéria coronária direita, SEQ. = sequencial

## DISCUSSÃO

No início da década de 90, depois dos reestudos animadores dos enxertos de AR utilizados nos anos 70 por Carpentier, além dos avanços técnicos de dissecação e farmacológicos do manuseio do vasoespasm, ressurgiu o interesse pela AR como enxerto na CRVM [12,13].

Vários estudos observacionais indicaram maior perviedade da AR em relação à VS [10,11]. Borger et al. [7] demonstraram menor mortalidade ou evento cardiovascular, em 5 anos, nos pacientes submetidos à CRVM com dois enxertos arteriais em relação àqueles que receberam apenas a ATI e enxertos de VS. Em contrapartida, em 2004, Khot et al. [8] mostraram redução da perviedade dos enxertos de AR quando comparados aos enxertos de ATI e VS. Em 2006, Locali et al. [9] realizaram uma metanálise que não demonstrou diferença estatística na perviedade dos enxertos da AR em relação aos enxertos de VS. Eles ressaltam que todos os estudos analisados apresentavam vieses, portanto, não possibilitavam uma conclusão definitiva.

Considerando-se que nossa instituição é privada, não há possibilidade de reestudo dos pacientes de maneira sistemática, se os mesmo não apresentarem sintomas.

Em nosso estudo foram analisadas cineangiografias de pacientes com retorno dos sintomas ou com teste positivo para isquemia miocárdica, o que reduz os casos de isquemia silenciosa. Por este motivo, observamos menor patência em todos os enxertos analisados (ATI: 84,88%, AR: 58,55% e VS: 65,76%), comparados à patência de enxertos em pacientes assintomáticos, na literatura. Este mesmo aspecto foi observado por Buxton et al. [14] e Achouh et al. [15].

Não houve diferença estatística na oclusão dos enxertos de AR e VS, porém há maior taxa de enxertos de AR com obstrução grave. Isto pode ocorrer pelo fato da AR ser mais susceptível a vasoespasm.

Houve diferença estatística nos enxertos de AR quando comparados os sexos, com pior patência dos enxertos em mulheres. Este mesmo aspecto foi observado por Lawton et al. [16] e supostamente pelo menor calibre da AR em mulheres.

Houve diferença estatística entre os enxertos quando anastomosados na CD e seus ramos com maior perviedade da VS. Em 2009, Hadinata et al. [17] compararam AR e VS anastomosados na CD ou seus ramos. Não houve diferença estatística, porém foi observada maior falência de enxertos de AR quando a lesão da artéria coronária era inferior a 80%, o que não se observou nos enxertos de VS.

Como a base de dados do nosso estudo foi a descrição cirúrgica e a cineangiocoronariografia, há uma limitação na caracterização exata dos pacientes. Porém, como os enxertos analisados foram dos mesmos pacientes, eles estavam submetidos às mesmas condições de risco como comorbidades e leito distal.

Dados deste estudo, como a grande taxa de falência de enxertos de AR em mulheres e quando anastomosados na CD são importantes na orientação da escolha do segundo enxerto na CRVM.

## CONCLUSÃO

A perviedade da AR como segundo enxerto na CRVM é segura, contudo apresenta resultados piores que os enxertos de VS, principalmente em mulheres e quando anastomosados na CD.

## REFERÊNCIAS

1. Kirklin JW, Barratt-Boyes BG. Cardiac surgery. 3rd ed. New York:Churchill Livingstone;2003. p.354.
2. Loop FD, Lytle BW, Cosgrove DM, Stewart RW, Goormastic M, Williams GW, et al. Influence of the internal-mammmary-artery graft on 10-year survival and other cardiac events. *N Engl J Med.* 1986;314(1):1-6.
3. Grondin CM, Campeau L, Lespérance J, Enjalbert M, Bourassa MG. Comparison of late changes in internal mammary artery and saphenous vein grafts in two consecutive series of patients 10 years after operation. *Circulation.* 1984;70(3 Pt 2): I208-12.
4. Lisboa LAF, Dallan LAO, Puig LB, Abreu Filho C, Leca RC, Dallan LAP, et al. Seguimento clínico a médio prazo com uso exclusivo de enxertos arteriais na revascularização completa do miocárdio em pacientes com doença coronária triarterial. *Rev Bras Cir Cardiovasc.* 2004;19(1):9-16.
5. Buffolo E, Maluf M, Barone B, Andrade JC, Gallucci C. Direct myocardial revascularization with the left gastro-epiploic artery. A new alternative to aortocoronary bypass. A case report. *Arq Bras Cardiol.* 1987;48(3):167-71.
6. Puig LB, Ciongolli W, Cividanes GV, Dontos A, Kopel L, Bittencourt D, et al. Inferior epigastric artery as a free graft for myocardial revascularization. *J Thorac Cardiovasc Surg.* 1990;99(2):251-5.
7. Borger MA, Cohen G, Buth KJ, Rao V, Bozinovski J, Liaghati-Nasseri N, et al. Multiple arterial grafts. Radial versus right internal thoracic arteries. *Circulation.* 1998;98(19 Suppl):II7-13.
8. Khot UN, Friedman DT, Pettersson G, Smedira NG, Li J, Ellis SG. Radial artery bypass grafts have an increased occurrence of angiographically severe stenosis and occlusion compared with left internal mammary arteries and saphenous vein grafts. *Circulation.* 2004;109(17):2086-91.

9. Locali RF, Buffolo E, Catani R. Artéria radial versus veia safena para revascularização do miocárdio: metanálise (não houve diferença estatisticamente significativa). *Rev Bras Cir Cardiovasc*. 2006;21(3):255-61.
10. Possati G, Gaudino M, Prati F, Alessandrini F, Trani C, Glieca F, et al. Long-term results of the radial artery used for myocardial revascularization. *Circulation*. 2003;108(11):1350-4.
11. Modine T, Al-Ruzzeh S, Mazrani W, Azeem F, Bustami M, Ilsley C, et al. Use of radial artery graft reduces the morbidity of coronary artery bypass graft surgery in patients aged 65 years and older. *Ann Thorac Surg*. 2002;74(4):1144-7.
12. Acar C, Jebara VA, Portoghese M, Beyssen B, Pagny JY, Grare P, et al. Revival of the radial artery for coronary artery bypass grafting. *Ann Thorac Surg*. 1992;54(4):652-9.
13. Alves SF, Albuquerque DCM, Pelloso EA, Silveira WF, Labrunie A, Barros CR, et al. Avaliação angiográfica tardia do enxerto de artéria radial na cirurgia de revascularização do miocárdio. *Rev Bras Cir Cardiovasc*. 2003;18(1):32-9.
14. Buxton BF, Durairaj M, Hare DL, Gordon I, Moten S, Orford V, et al. Do angiographic results from symptom-directed studies reflect true graft patency? *Ann Thorac Surg*. 2005;80(3):896-900.
15. Achouh P, Boutekadjirt R, Toledano D, Hammoudi N, Pagny JY, Goube P, et al. Long-term (5- to 20-year) patency of the radial artery for coronary bypass grafting. *J Thorac Cardiovasc Surg*. 2009. [Epub ahead of print]
16. Lawton JS, Barner HB, Bailey MS, Guthrie TJ, Moazami N, Pasque MK, et al. Radial artery grafts in women: utilization and results. *Ann Thorac Surg*. 2005;80(2):559-63.
17. Hadinata IE, Hayward PA, Hare DL, Matalanis GS, Seevanayagam S, Rosalion A, et al. Choice of conduit for the right coronary system: 8-year analysis of Radial Artery Patency and Clinical Outcomes trial. *Ann Thorac Surg*. 2009;88(5):1404-9.