

# Aneurisma infectado de artéria braquial após endocardite infecciosa de valva mitral

*Infected aneurysm of brachial artery after mitral valve infective endocarditis*

Heraldo Guedis LOBO FILHO<sup>1</sup>, Eduardo Rebouças CARVALHO<sup>2</sup>, José Glauco LOBO FILHO<sup>3</sup>, Patrícia Leal Dantas LOBO<sup>4</sup>

RBCCV 44205-1257

## Resumo

Apresentamos um caso de aneurisma infectado de artéria braquial em paciente com endocardite infecciosa por *Streptococcus bovis*. Homem de 49 anos de idade se apresentou com febre, dispnéia e sopro regurgitativo em foco mitral com irradiação para axila. O ecocardiograma demonstrou vegetação em valva mitral nativa. Após troca valvar mitral com implante de prótese biológica, observou-se massa pulsátil de cinco centímetros de diâmetro em fossa antecubital direita. Foi feito o diagnóstico de aneurisma infectado de artéria braquial, e o tratamento cirúrgico foi realizado com sucesso. O objetivo desse relato de caso é apresentar uma complicação pouco comum após endocardite infecciosa.

**Descritores:** Endocardite. Artéria braquial. Aneurisma infectado.

## Abstract

We present a case of brachial artery infected aneurysm in a patient with infective endocarditis caused by *Streptococcus bovis*. A 49-year-old man presented with fever, dyspnea and a pansystolic murmur with irradiation to axilla. The echocardiogram revealed vegetation in native mitral valve. After mitral valve replacement with bioprosthesis, it was observed pulsatile mass of five centimeters in diameter at antecubital fossa of right upper limb. It was made the diagnosis of infected aneurysm of the brachial artery, and the surgery was performed successfully. The aim of this case report is to show a rare complication after infective endocarditis.

**Descriptors:** Endocarditis. Brachial artery. Aneurysm, infected.

## INTRODUÇÃO

O termo aneurisma micótico foi primeiramente utilizado por William Osler, em 1885, para descrever um paciente que sofria de múltiplos aneurismas da aorta, secundários a um processo infeccioso, que ele descreveu como endocardite micótica maligna [1].

Atualmente, a tendência é chamá-lo de aneurisma infectado [2]. É definido como uma dilatação localizada e

irreversível de uma artéria em pelo menos 1,5 vezes o seu diâmetro normal, sendo a desestruturação da parede vascular causada por uma infecção. Geralmente surge como resultado de uma infecção de uma artéria previamente normal ou mais raramente em consequência de uma infecção secundária de um aneurisma preexistente [3].

Quando associado à endocardite aguda, a patogênese está relacionada à liberação de êmbolos sépticos do foco cardíaco que, por meio da circulação sanguínea, se alojam em placas

1. Cirurgião Geral; 3º ano de especialização em Cirurgia Cardíaca.
2. Acadêmico do 6º ano da Faculdade de Medicina – UFC; Estagiário do Instituto do Coração Dr. Glauco Lobo.
3. Doutor em Cirurgia – UFRJ; Cirurgião Cardíaco – UFC; Membro Titular da Sociedade Brasileira de Cirurgia Cardiovascular.
4. Doutoranda em Farmacologia – UFC; Cirurgiã Dentista.

Trabalho realizado no Instituto do Coração Dr. Glauco Lobo, Hospital São Raimundo, Fortaleza, CE - Brasil.

Endereço para correspondência:

Heraldo Guedis Lobo Filho. Rua José Lourenço, 777 – Aldeota  
Fortaleza, CE, Brasil – CEP: 60115-280  
E-mail: heraldolobofilho@hotmail.com

Artigo recebido em 31 de janeiro de 2009  
Artigo aprovado em 20 de julho de 2009

ateroscleróticas ou em *vasovasorum*, causando infartos e reação inflamatória da parede dos vasos, com consequente necrose da camada média. Este dano causa enfraquecimento da parede arterial, com dilatação e formação do aneurisma [4].

O objetivo deste trabalho é relatar o caso de um paciente que, após cirurgia de troca valvar mitral por endocardite infecciosa, desenvolveu um volumoso aneurisma micótico de artéria braquial direita, sendo submetido à cirurgia de ressecção do mesmo e derivação braquio-radial utilizando enxerto de safena magna, com sucesso.

### RELATO DO CASO

Paciente F.J.C.S, 49 anos, sexo masculino, casado, admitido com queixas de febre diária, dispnéia, queda do estado geral, adinamia e perda de peso nos últimos dois meses. Sete dias antes da admissão hospitalar passou a apresentar dispnéia aos pequenos esforços e tosse seca. Havia relato de episódios de melena. Relatou um tratamento dentário dez dias antes do início dos sintomas. História patológica pregressa de depressão. Negava etilismo, tabagismo ou uso de drogas endovenosas. No exame da admissão evidenciou-se: estado geral regular a comprometido, acianótico, anictérico, febril, hipocorado, taquisfigmia (regular), taquidispnéia, sopro sistólico regurgitativo mais audível em foco mitral com irradiação para axila, crepitações bibasais, baço e fígado palpáveis, este, quatro centímetros abaixo do rebordo costal direito.

Os exames séricos evidenciaram: hemoglobina de 7,5 mg/dl (com hipocromia e microcitose), leucocitose com desvio à esquerda, creatinina de 2,8 mg/dl, uréia 100 mg/dl. A radiografia de tórax demonstrou área cardíaca normal com sinais de congestão pulmonar. Em virtude da hipótese diagnóstica de endocardite infecciosa de valva mitral, foram colhidas hemoculturas (sendo isolado *Streptococcus bovis* sensível à ceftriaxona) e iniciada antibioticoterapia endovenosa com ceftriaxona, com cessação da febre após 48 horas de seu uso. O ecocardiograma transtorácico evidenciou prolapso envolvendo os dois folhetos da valva mitral; folhetos espessados e calcificados com aspecto de degeneração mixomatosa; imagem filamentar, móvel, pedunculada, na face atrial do folheto anterior, medindo 8x10 mm, compatível com vegetação; imagem sugestiva de perfuração no folheto anterior, com dois jatos de refluxo; regurgitação mitral grave.

Em virtude da associação de endocardite infecciosa por *Streptococcus bovis* e a presença de lesões malignas ou pré-malignas de cólon, foi realizada colonoscopia, que evidenciou pólipos colônicos de aspecto benigno, ressecado endoscopicamente e posteriormente identificado, por exame histopatológico, como pólipo colônico hiperplásico.

O paciente foi submetido à antibioticoterapia endovenosa por 21 dias, e devido à regurgitação mitral grave

e ocorrência de novos picos febris, foi indicada cirurgia cardíaca. Foi realizada troca valvar mitral com implante de prótese biológica porcina. O trans e pós-operatório evoluíram sem intercorrências. O paciente, após o procedimento cirúrgico, recebeu mais 14 dias de antibioticoterapia.

Antes da alta hospitalar, percebeu-se o aparecimento de uma massa de 1 cm de diâmetro, em fossa antecubital direita, atribuída como se tratando de um nódulo subcutâneo. Em seguimento ambulatorial, 45 dias após a cirurgia, o paciente se apresentou com aumento da massa citada, que passou a medir cerca de 5 cm de diâmetro, sendo percebido pulsatilidade e expansibilidade lateral. Foi solicitada ultrassonografia com *doppler* que evidenciou, em artéria braquial direita, a presença de dilatação aneurismática, medindo cerca de 4 cm no seu maior diâmetro, antes da bifurcação e englobando a mesma (Figura 1). Neste exame, observou-se que a artéria radial apresentava fluxo monofásico e hipocinético (Velocidade de Pico Sistólico - VPS: 10,6 cm/s), sugerindo estenose grave proximal, provavelmente por compressão pelo aneurisma. A artéria ulnar encontrava-se pérvia, apresentando calibre regular em todo o seu trajeto, com fluxo anterógrado, laminar, normocinético, normotenso e trifásico (VPS: 49,7 cm/s).

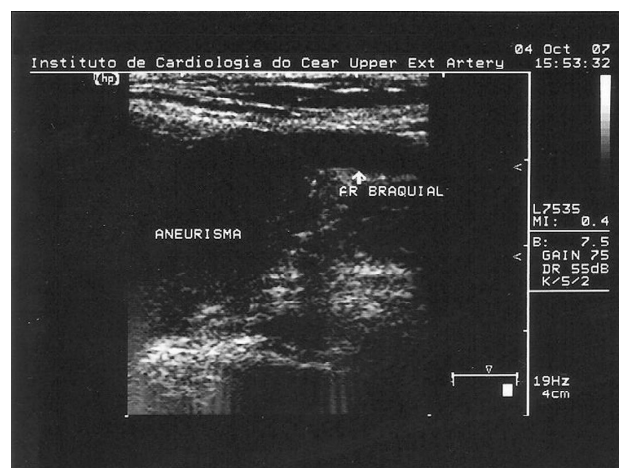


Fig. 1 - Ultrassonografia demonstrando a relação do aneurisma com a artéria braquial direita.

O paciente foi submetido à ressecção do aneurisma com interposição de enxerto de safena reversa em localização braquio-radial, com ligadura do ramo ulnar, uma vez que se observou importante fluxo retrógrado por este ramo (Figuras 2 e 3). O pós-operatório ocorreu sem intercorrências. A ultrassonografia com doppler, após duas semanas, demonstrou perviabilidade do enxerto, com fluxo

anterógrado em artéria radial e ulnar. No exame histopatológico, observou-se à microscopia: artéria apresentando perda de fibras elásticas da camada média, associada à deposição de substância mucóide; extensa hialinização; adventícia com moderado infiltrado linfomolecular; espessamento dos *vasovascularum*. Conclusão: Transformação mucóide da camada média, aneurisma da artéria braquial.

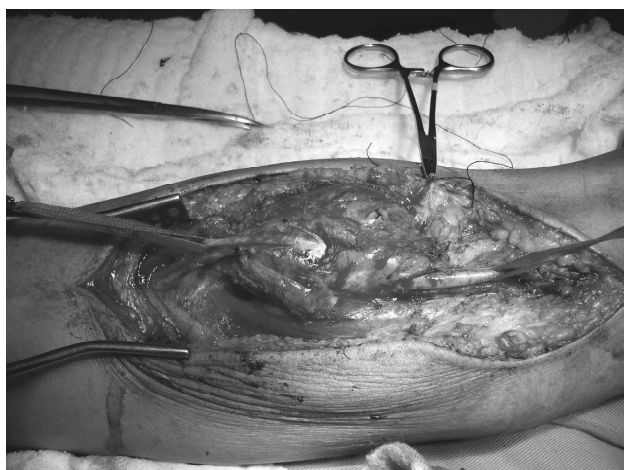

Fig. 2 - Imagem cirúrgica do aneurisma da artéria braquial direita, comprometendo sua bifurcação. Encontra-se reparada com fita cardíaca, à direita, a artéria braquial proximal ao comprometimento aneurismático

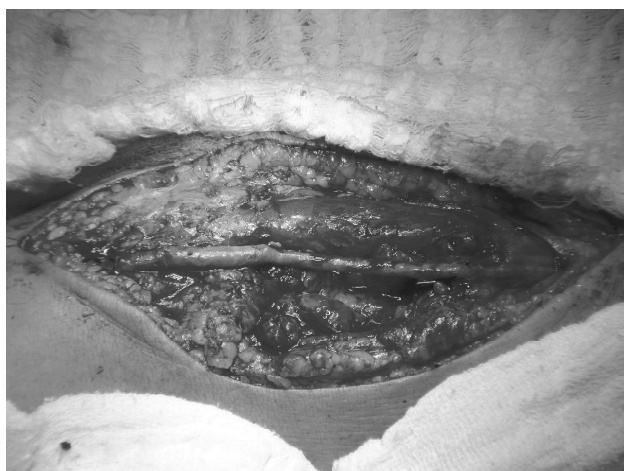

Fig. 3 - Aspecto final após ressecção do aneurisma com interposição de enxerto de safena reversa em localização braquio-radial

## DISCUSSÃO

Mais de 80% dos casos dos aneurismas infectados têm localização intracraniana, intratorácica ou intra-abdominal. O envolvimento das extremidades superiores

é visto em cerca de 10% dos casos, sendo a artéria braquial a mais acometida nesse segmento. Aneurismas infectados de artéria braquial têm sido relatados mais frequentemente em associação com abuso de drogas injetáveis, procedimentos de cateterização invasiva ou endocardite de valva protética [2].

Um recente artigo de revisão encontrou na literatura 27 artigos com 52 casos relatados de aneurismas infectados de artéria braquial. Houve maior predileção pelo sexo masculino. A média de idade na apresentação da doença foi de 41,4 anos. Na maioria dos casos, os aneurismas foram secundários a uso de drogas injetáveis. Os diâmetros variaram de 1 a 8 cm. Nos casos pesquisados, o organismo mais comum foi o *Staphylococcus aureus*.

Quando associado à endocardite aguda, a patogênese está relacionada à liberação de êmbolos sépticos do foco cardíaco que entram na circulação sanguínea e se alojam em placas ateroscleróticas ou em *vasovascularum*, causando infartos e reação inflamatória da parede dos vasos, com consequente necrose da camada média. Antes de 1965, a endocardite infecciosa era associada com cerca de um terço dos aneurismas micóticos. Após 1965, provavelmente devido à introdução em larga escala dos antibióticos, essa associação tem sido vista em apenas 10% dos casos. O trauma arterial passou a ser a causa mais freqüente, em decorrência do aumento do número de procedimentos hemodinâmicos e de usuários de drogas injetáveis [4].

O crescimento desses aneurismas é rápido. Em estudos envolvendo aorta torácica, demonstrou-se que tais aneurismas apresentam evolução de vários centímetros por mês, enquanto que nos aneurismas não-infectados a progressão estimada é de 0,3 a 0,6 cm por ano. Se não tratados, frequentemente seguem um rápido curso, apresentando alta mortalidade [3].

Em relação ao histórico do tratamento do aneurisma infectado da artéria braquial, observamos que, em 1948, Hurwitz e colaboradores relataram o caso de um paciente de 20 anos que, após cura clínica de uma endocardite infecciosa por *Streptococcus pneumoniae*, foi submetido à cirurgia que envolveu ligadura e excisão do aneurisma. Em 1958, Sullivan e Mangiardi [5] descreveram o caso de um paciente tratado com penicilina devido à endocardite infecciosa de valva aórtica por *Streptococcus viridans*. Nove anos após, apresentou-se com massa palpável e pulsátil em fossa antecubital esquerda. Foi então submetido à excisão e à anastomose término-terminal da artéria braquial e radial, com ligadura distal da artéria ulnar.

Controvérsias existem sobre o melhor manejo cirúrgico desses aneurismas. Estratégias aceitas incluem: 1) ligação do segmento arterial afetado e debridamento de todos os tecidos infectados e necróticos; 2) ligação e debridamento seguidos por revascularização arterial eletiva em 2º tempo cirúrgico; e 3) simultânea ligação, debridamento e imediata

revascularização arterial. Devido à raridade dessa condição, os resultados de todas as séries de estudos são baseados em pequeno número de pacientes e podem diferir significativamente para aneurismas envolvendo vários segmentos de uma ou mais artérias [6].

Técnicas endovasculares têm sido também relatadas, mas atualmente é recomendada somente em situações de emergência ou como ponte para um tratamento definitivo [6].

#### REFERÊNCIAS

1. Osler EA. The Gulstonian lectures on malignant endocarditis. *Brit M J*. 1885;1:469.
2. Leon LR, Psalms SB, Labropoulos N, Mills JL. Infected upper extremity aneurysms: a review. *Eur J Vasc Endovasc Surg*. 2008;35(3):320-31.
3. Shaikholeslami R, Tomlinson CW, Teoh KH, Molot MJ, Duke RJ. Mycotic aneurysm complicating staphylococcal endocarditis. *Can J Cardiol*. 1999;15(2):217-22.
4. How P, Sikkell MB, Shalhoub J, Law NW. Mycotic aneurysm of the brachial artery secondary to hospital-acquired methicillin-resistant *Staphylococcus epidermidis* in a complicated case of infective endocarditis. *Ann Vasc Surg*. 2006;20(5):684-6.
5. Sullivan JJ Jr, Mangiardi JL. Surgical management of mycotic aneurysms. *Ann Surg*. 1958;148(1):119-24.
6. Benjamin ME, Cohn EJ Jr, Purtill WA, Hanna DJ, Lilly MP, Flinn WR. Arterial reconstruction with deep leg veins for the treatment of mycotic aneurysms. *J Vasc Surg*. 1999;30(6):1004-15.