

Ruptura da parede livre do ventrículo direito após infarto do miocárdio

Rupture of the right ventricular free wall after myocardial infarction

Rômulo César Arnal Bonini¹, Vladimir Quiroga Verazain², Ricardo M. Mustafa², Yuri Neumman³, Margaret Assad⁴, Henrique E. Issa⁵, Ureliano Cintra⁶, Jair J. Golghetto⁷

DOI: 10.5935/1678-9741.20120023

RBCCV 44205-1364

Resumo

Paciente de 75 anos, com ruptura da parede livre do ventrículo direito, corrigida com pontos de prolene 3.0 ancorados em tira de pericárdio bovino, promovendo o fechamento da ruptura. O paciente recebeu alta hospitalar no 59º dia de pós-operatório, em boas condições clínicas e laboratoriais.

Descritores: Aneurisma Roto. Ruptura cardíaca pós-infarto/cirurgia. Revascularização miocárdica. Infarto miocárdico de parede anterior.

Abstract

Patient, 75 years-old, with free wall rupture of the right ventricle, corrected with prolene 3.0 points anchored in bovine pericardium patch, promoting the closure of the rupture. The patient was discharged on the 59th day after surgery in good clinical and laboratorial conditions.

Descriptors: Aneurysm, ruptured. Heart rupture, post-infarction/surgery. Myocardial revascularization. Anterior wall myocardial infarction.

1. Doutor em Ciências pelo Departamento de Cirurgia Torácica e Cardiovascular da Faculdade de Medicina da Universidade de São Paulo; Chefe do Departamento de Cirurgia Cardiovascular do Hospital Regional de Presidente Prudente e Docente da Faculdade de Medicina de Presidente Prudente, Presidente Prudente, SP, Brasil.
2. Cirurgião Cardiovascular do Hospital Regional de Presidente Prudente; Docente da Faculdade de Medicina de Presidente Prudente, Presidente Prudente, SP, Brasil.
3. Cardiologista do Departamento de Cirurgia Cardiovascular do Hospital Regional de Presidente Prudente, Presidente Prudente, SP, Brasil.
4. Cardiologista do Hospital Regional de Presidente Prudente e Coordenadora da Disciplina de Cardiologia da Faculdade de Medicina de Presidente Prudente, Presidente Prudente, SP, Brasil.
5. Cardiologista intervencionista do Hospital Regional de Presidente Prudente, Chefe do Departamento de Cardiologia do Hospital Regional de Presidente Prudente, Docente da Faculdade de Medicina de Presidente Prudente, Presidente Prudente, SP, Brasil.

6. Cardiologista e Ecocardiografista do Hospital Regional de Presidente Prudente, Presidente Prudente, SP, Brasil.
7. Chefe da Unidade Coronária e Pós-operatório do Hospital Regional de Presidente Prudente, Presidente Prudente, SP, Brasil.

Trabalho realizado no Departamento de Cirurgia Cardiovascular do Hospital Regional de Presidente Prudente, Presidente Prudente, SP, Brasil.

Endereço para correspondência:

Rômulo César Arnal Bonini
Rua Winston Churchill, 234 – apto 1402 – Jardim Paulistano –
Presidente Prudente, SP, Brasil – CEP 19013-710
E-mail: romulobonini@terra.com.br

Artigo recebido em 26 de agosto de 2011
Artigo aprovado em 12 de dezembro de 2011

Abreviaturas, acrônimos & siglas

CEC	circulação extracorpórea
RVE	ruptura de parede livre do ventrículo esquerdo

INTRODUÇÃO

A ruptura cardíaca foi descrita por William Harvey, em 1647 [1]. Em 1850, Joseph Hodgson estabeleceu a relação entre a rotura cardíaca e a coronariopatia obstrutiva [2]. Com alta mortalidade, a história natural dessa doença começou a mudar com os primeiros relatos de correções cirúrgicas com sucesso, realizados por Hatcher et al. [3] e FitzGibbon et al. [4].

Dentre as complicações mecânicas do infarto do miocárdio, a ruptura da parede livre do ventrículo é a mais grave, apresentando incidência de 10%, no ventrículo esquerdo [5]. Em relação ao tempo de evolução, a forma aguda é caracterizada pela ruptura súbita e hemorragia maciça para a cavidade pericárdica, seguida de morte na maioria dos casos. Em alguns pacientes, entretanto, a hemorragia para o pericárdio pode ser lenta e repetitiva, com formação de trombos entre o epicárdio e a cavidade pericárdica, que contém a hemorragia. Nessas situações, a ruptura cardíaca é denominada subaguda, e o paciente pode sobreviver por horas ou dias, o que abre a possibilidade para eventual intervenção cirúrgica com sucesso [6-8].

A ruptura da parede livre do ventrículo direito pós-infarto do miocárdio é uma entidade rara, sendo relatada por Soriano et al. [9], Basarici et al. [10], e De Gennaro et al. [11] como ruptura septal associada a dissecação da parede ventricular direita. Em outras situações diferentes do infarto do miocárdio, Niclauss et al. [12] descreveram a ruptura ventricular direita como sendo decorrente de mediastinite.

CASO

Paciente do sexo masculino, de 75 anos, branco, procurou o pronto socorro do Hospital Regional de Presidente Prudente (Presidente Prudente, SP, Brasil), com queixa de dispnéia progressiva havia uma semana, com piora aos pequenos esforços, e edema de membros inferiores havia 2 dias. Ao exame físico, apresentava-se: em regular estado geral, hipocorado, hidratado, afebril, taquipneico, dispneico e com cianose de extremidades (2+/4+). Apresentava pressão arterial: 90 x 70 mmHg, frequência cardíaca: 90 batimentos cardíacos por minuto, frequência respiratória: 25 incursões por minuto.

Na ausculta cardíaca, as bulhas cardíacas eram hipofonéticas, rítmicas em dois tempos, sem sopros. À ausculta pulmonar, o murmúrio vesicular estava presente, diminuído em bases, com sibilos bilaterais. O abdome era globoso, tenso, indolor à palpação. Membros inferiores estavam edemaciados (2+/4+). A radiografia de tórax evidenciava aumento da área cardíaca e borramento do seio costofrênico esquerdo.

O eletrocardiograma demonstrava supradesnivelamento do segmento ST em derivações de V1 a V4 de 2 mm. As enzimas cardíacas (creatininofosfoquinase – CPK, CPK-MB, e Troponinas T/I) estavam dentro do padrão da normalidade. O ecocardiograma transtorácico evidenciou ruptura da parede livre do ventrículo direito de 4 mm de diâmetro, sem sinais de fluxo ao doppler. Além de derrame pericárdico com sinais de tamponamento, disfunção segmentar importante (fração de ejeção de 30%) do ventrículo esquerdo com aneurisma anteroapical e presença de trombo. A valva mitral apresentava discreto/moderado refluxo, e o diâmetro diastólico do ventrículo esquerdo era de 76 mm. Na Figura 1, observa-se radiografia de tórax, aspectos ecocardiográfico e intraoperatório da ruptura. A angiografia de artérias coronárias evidenciava oclusão

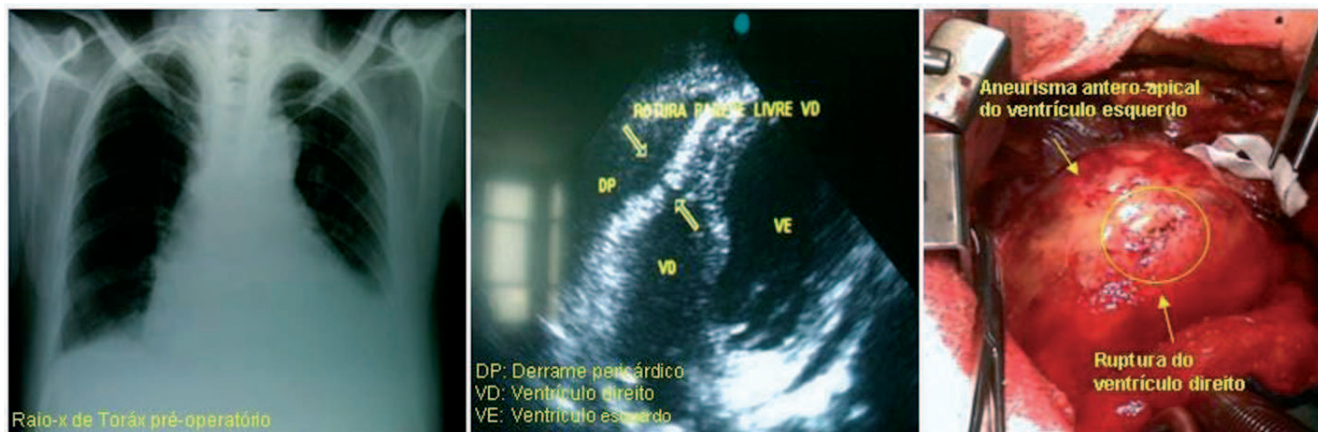


Fig. 1 - Radiografia de tórax, aspecto ecocardiográfico pré-operatório e imagem intraoperatória da ruptura

proximal do ramo interventricular anterior da artéria coronária esquerda. Foi indicado tratamento cirúrgico, imediatamente após investigação diagnóstica.

O paciente foi encaminhado ao centro cirúrgico, sendo submetido à toracotomia mediana por esternotomia, sendo identificado derrame pericárdico hemático em grande quantidade, e presença de coágulos na parede anterior do ventrículo direito junto à artéria interventricular anterior, tamponando a ruptura do ventrículo direito, sem sinais de sangramento ativo no momento.

Realizamos heparinização sistêmica 4 mg/kg de peso, canulação de aorta ascendente e átrio direito com cava única duplo estágio, entramos em circulação extracorpórea (CEC), com hipotermia a 33°C. Após estabilização da CEC, pinçamos a aorta e realizamos cardioplegia sanguínea isotérmica, administrada de forma anterógrada a cada 20 minutos. Retiramos todos os coágulos aderidos no coração, e visualizamos o orifício de ruptura do ventrículo direito. O aneurisma do ventrículo esquerdo foi abordado por ventriculotomia longitudinal em relação à artéria interventricular anterior. Após sua abertura, observamos um trombo de aspecto recente, com diâmetros de 6 x 6 cm, sendo o mesmo retirado. A parede septal apresentava-se pálida e friável, ao contrário da parede lateral do ventrículo esquerdo, que tinha aspecto de músculo viável. Corrigimos a ruptura do ventrículo direito através do septo com pontos de prolene 3.0 ancorados em tira de pericárdio bovino, promovendo o fechamento da ruptura do ventrículo direito.

Após, realizamos a correção do aneurisma por técnica semelhante à proposta por Braile et al. [13], em 1991, e apresentada por Silveira Filho et al. [14], em 2011. Utilizamos um retalho circular de pericárdio bovino, com exclusão da parede septal fibrosada, para reconstruir o ventrículo esquerdo (“plastia endoventricular circular”), a fim de manter uma cavidade mais fisiológica. Realizamos, ainda, revascularização do ramo interventricular anterior proximal, com enxerto aortocoronário de veia safena magna esquerda (Figura 2).

Estabelecemos aquecimento do paciente a 37°C, retirada de ar das cavidades, despinçamento da aorta após 102 minutos, e após retorno dos batimentos cardíacos e estabilidade hemodinâmica com uso de dobutamina (5 mg/kg/min), saímos de circulação extracorpórea após 135 minutos. Realizamos revisão de hemostasia e síntese por planos. Paciente evolui estável hemodinamicamente, em uso de dobutamina até o 3º dia de pós-operatório, onde foi extubado.

Apresentou quadro de deiscência de ferida operatória estenal e mediastinite, no 10º dia de pós-operatório, sendo submetido à resutura da ferida e mantido com antibioticoterapia por 21 dias. O ecocardiograma de controle de 30 dias evidenciou redução do diâmetro diastólico final do ventrículo esquerdo para 55 mm, melhora da fração de ejeção (49%), discreta insuficiência da valva mitral, assim como fechamento da rotura do ventrículo direito com

sucesso. O paciente recebeu alta hospitalar no 59º dia de pós-operatório, em boas condições clínicas e laboratoriais. O presente trabalho foi aprovado pelo Comitê de Ética em Pesquisa da Universidade do Oeste Paulista, pelo N°002/RC, em 01/10/2010.

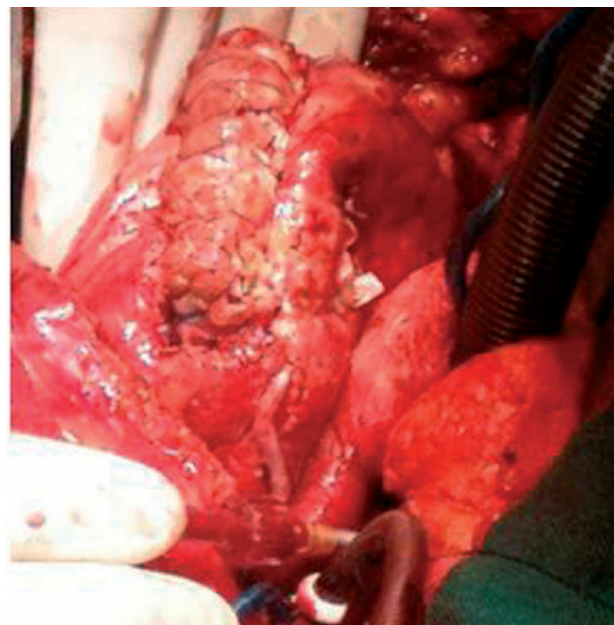


Fig. 2 - Aspecto cirúrgico final

DISCUSSÃO

O conhecimento da progressão da doença é necessário para garantir o diagnóstico preciso e oportuno. Em decorrência da rápida deterioração desses pacientes, há taxa de mortalidade de 50%-80% na primeira semana, se não for tratada. Com a correção cirúrgica, os pacientes podem estender a sobrevida em cinco anos para 65% [5]. Alguns autores afirmam que a ruptura miocárdica incide preferencialmente em pacientes uniarteriais. Outros sugerem a prevalência de doença aterosclerótica coronária triarterial [15]. Abreu Filho et al. [6] observaram que 33,8% dos pacientes eram portadores de coronariopatia uniarterial e Sá et al. [8] verificaram que 66,7% dos pacientes com ruptura de septo interventricular pós infarto agudo do miocárdio tinham doença uniarterial.

A parede miocárdica anterior é apontada por diversos autores como a mais suscetível de sofrer ruptura [7]; entretanto, autores, como Padró et al. [16] advogam que a ruptura cardíaca pode ocorrer igualmente em qualquer região do ventrículo esquerdo; outros autores observaram maior acometimento de rotura na parede ventricular lateral (44%) [14]. Provavelmente, o aumento do estresse na parede lateral do miocárdio, resultante da contração dos dois

músculos papilares adjacentes à valva mitral, facilitaria o desencadeamento da ruptura.

Muitos pacientes com ruptura da parede livre do miocárdio morrem subitamente, muitas vezes ainda sem diagnóstico. Abreu Filho et al. [6] observaram 98 (77,2%) pacientes nessas condições, dos quais apenas cinco (5,1%) foram operados, com um (20%) sobrevivente. A forma subaguda, por sua vez, tem instalação mais lenta, o que possibilita sua identificação e permite eventual correção cirúrgica. Sua incidência exata não está bem determinada; alguns autores estimam em 30% a ocorrência de ruptura cardíaca subaguda após infarto do miocárdio.

Abreu Filho et al. [6] observaram que, dentre 127 pacientes, 29 (22,8%) apresentavam ruptura subaguda, sendo que 19 (65,5%) foram submetidos ao tratamento cirúrgico, com sobrevida hospitalar de 84,2%. Resultados satisfatórios também foram obtidos por outros autores no tratamento cirúrgico da ruptura ventricular esquerda subaguda, com 76% de sobrevida hospitalar [6].

O tratamento da ruptura de parede livre ventricular é essencialmente cirúrgico. Abreu Filho et al. [6] realizaram CEC por essa via em cinco pacientes portadores de ruptura cardíaca aguda e em 6 pacientes portadores de ruptura cardíaca subaguda com quadro clínico instável. Nos primeiros casos da casuística, a correção cirúrgica se fez com auxílio da CEC e através da infartectomia da área acometida.

Na década de 80, foram propostas técnicas que buscavam o tamponamento da área rota, por meio da sutura de retalho de Teflon sobre o miocárdio normal subjacente [16]. Com o desenvolvimento de colas biológicas, procedimentos alternativos ao uso da circulação extracorpórea e que evitavam a infartectomia passaram a ser utilizados. Esse método tem-se mostrado o mais eficiente para controlar o sangramento e prevenir a recorrência da ruptura [6]. Padró et al. [16] relataram o tratamento de 13 pacientes portadores de ruptura subaguda de ventrículo esquerdo utilizando essa técnica, com 100% de sobrevida a longo prazo. Em se tratando de ruptura do ventrículo direito especificamente, podemos observar na literatura relatos de dissecação da parede ventricular direita [9-11], após ruptura septal após infarto do miocárdio. No entanto, o presente artigo demonstra, nas figuras apresentadas, tratar-se de ruptura da parede livre do ventrículo direito, com septo interventricular íntegro.

Dessa maneira, podemos concluir que o paciente relatado neste artigo apresentou quadro de infarto do miocárdio com mais de uma semana de evolução, causada pela obstrução proximal do ramo interventricular anterior, sem tratamento. Evoluiu clinicamente com sinais de insuficiência cardíaca, apresentando grave complicação, pouco relatada na literatura, que foi a ruptura subaguda da parede livre do ventrículo direito.

REFERÊNCIAS

1. Harvey W. De Circulatio Sanguinis. Exercit 3. Citado por Morgagni GB In: The seats and causes of diseases. Trad. Benjamin Alexander. London: Letter 27;1769. p.830.
2. Reardon MJ, Carr CL, Diamond A, Letsou GV, Safi HJ, Espada R. Ischemic left ventricular free wall rupture: prediction, diagnosis and treatment. *Ann Thorac Surg.* 1997;64(5):1509-13.
3. Hatcher CR Jr, Mansour K, Logan WD Jr, Symbas PN, Abbott OA. Surgical complications of myocardial infarction. *Am Surg.* 1970;36(3):163-70.
4. FitzGibbon GM, Hooper GD, Heggveit HA. Successful surgical treatment of postinfarction external cardiac rupture. *Am Surg.* 1970;36(3):163-70.
5. Kjeld T, Hassager C, Hjortdal VE. Rupture of free left ventricle wall, septum and papillary muscle in acute myocardial infarction. *Ugeskr Laeger.* 2009;171(23):1925-9.
6. Abreu Filho CAC, Dallan LAO, Lisboa LAF, Platania F, Iglezias JCR, Cabral RH, et al. Tratamento cirúrgico da ruptura de parede livre do ventrículo esquerdo após infarto agudo do miocárdio. *Rev Bras Cir Cardiovasc.* 2002;17(1):6-12.
7. Dallan LA, Oliveira SA, Abreu Filho C, Cabral RH, Jatene FB, Pêgo-Fernandes PM, et al. Ruptura cardíaca após infarto agudo do miocárdio (IAM): uma complicação passível de correção cirúrgica. *Rev Bras Cir Cardiovasc.* 1993;8(4):272-81.
8. Sá MP, Sá MV, Barbosa CH, Silva NP, Escobar RR, Rueda FG, et al. Clinical and surgical profile of patients operated for postinfarction interventricular septal rupture. *Rev Bras Cir Cardiovasc.* 2010;25(3):341-9
9. Soriano CJ, Pérez-Boscá JL, Canovas S, Ridocci F, Frederico P, Echanove I, et al. Septal rupture with right ventricular wall dissection after myocardial infarction. *Cardiovasc Ultrasound.* 2005;3:33.
10. Basarici I, Erbasan O, Kemaloglu D, Arslan G, Bayezid O. Exceptional ventricular septal rupture associated with intramyocardial dissection throughout the right ventricle. *Echocardiography.* 2010;27(4):460-5.
11. De Gennaro L, Brunetti ND, Ramunni G, Buquicchio F, Corriero F, De Tommasi E, et al. Septal rupture with right ventricular wall dissecting haematoma communicating with left ventricle after inferior myocardial infarction. *Eur J Echocardiogr.* 2010;11(6):477-81.
12. Niclauss L, Delay D, Stumpe F. Right ventricular rupture due to recurrent mediastinal infection with a closed chest. *Interact Cardiovasc Thorac Surg.* 2010;10(3):470-2.

13. Braile DM, Mustafá RM, Santos JLV, Ardito RV, Zaiantchick M, Coelho WMC, et al. Correção da geometria do ventrículo esquerdo com prótese semi-rígida de pericárdio bovino. *Rev Bras Cir Cardiovasc*. 1991;6(2):109-15.
14. Silveira Filho LM, Petrucci O, Vilarinho KAS, Baker RS, Garcia F, Oliveira PPM, et al. Prótese rígida de pericárdio bovino para remodelamento ventricular esquerdo: 12 anos de seguimento. *Rev Bras Cir Cardiovasc* 2011;26(2):164-72.
15. Schwarz CD, Punzengruber C, Ng CK, Schauer N, Hartl P, Pachinger O. Clinical presentation of rupture of the left-ventricular free wall after myocardial infarction: report of five cases with successful surgical repair. *Thorac Cardiovasc Surg*. 1996;44(2):71-5.
16. Padró JM, Mesa JM, Silvestre J, Larrea JL, Caralps JM, Cerrón F, et al. Subacute cardiac rupture: repair with a sutureless technique. *Ann Thorac Surg*. 1993;55(1):20-3.