

Modelo videolaparoscópico de condicionamento isquêmico do estômago em ratos¹

Videolaparoscopic model for the gastric ischemic conditioning in rats

Luís Fernando Paes Leme², Edna Frasson de Souza Montero³, José Carlos Del Grande⁴, Alessandro de Rinaldis⁵, Djalma José Fagundes⁶

1. Modelo experimental desenvolvido e estudado como tese de doutorado no Programa de Pós-Graduação em Técnica Operatória e Cirurgia Experimental – Departamento de Cirurgia - Universidade Federal de São Paulo - Escola Paulista de Medicina (UNIFESP – EPM), São Paulo.
2. Médico e Doutor pelo Programa de Pós-Graduação em Técnica Operatória e Cirurgia Experimental - UNIFESP – EPM.
3. Professor Afiliado do Departamento de Cirurgia – UNIFESP – EPM.
4. Professor Adjunto da disciplina de Gastroenterologia Cirúrgica – UNIFESP – EPM.
5. Médico Colaborador da Disciplina de Gastroenterologia Cirúrgica - UNIFESP – EPM.
6. Coordenador do Programa de Pós-Graduação em Cirurgia e Experimentação - UNIFESP–EPM.

RESUMO

OBJETIVO: Avaliar a exequibilidade do condicionamento isquêmico por videolaparoscopia e o seu efeito funcional, na parede gástrica de ratos.

MÉTODOS: Vinte ratos machos, EPM-1 Wistar foram submetidos a desvascularização gástrica proximal, por videolaparoscopia, com pressão intra-abdominal de pneumoperitônio de 4mmHg através da colocação de três trocartes na parede abdominal. Os animais foram distribuídos em dois grupos de 10 animais cada de acordo com a data de sacrifício, ou seja, 7 (G7) e 14 (G14) dias para avaliação da perfusão da parede gástrica com fluxometria por laser-Doppler antes da desvascularização, 10 minutos após e 7 ou 14 dias de acordo com o grupo a que pertenciam.

RESULTADOS: A fluxometria revelou melhora progressiva da perfusão gástrica principalmente no G14, após a desvascularização.

CONCLUSÕES: O modelo de condicionamento isquêmico do estômago é exequível por videolaparoscopia. O condicionamento isquêmico permite o restabelecimento da perfusão sanguínea na parede gástrica.

DESCRITORES: Cirurgia vídeo-assistida. Estômago. Condicionamento Isquêmico. Ratos.

ABSTRACT

PURPOSE: To evaluate the feasibility of gastric ischemic conditioning by videolaparoscopy in rats, as well as its functional effect.

METHODS: Twenty EPM-1 Wistar male rats were submitted to gastric devascularization through videolaparoscopy with intra-abdominal pressure of 4mmHg pneumoperitoneum through the placement of three ports into the abdominal cavity. The animals were distributed in two groups of 10 animals each according to their sacrifice day, 7 (G7) and 14 (G14) days for evaluation of gastric wall perfusion by laser-Doppler flowmetry before the devascularization, 10 minutes after and 7 or 14 days according to the group they belonged to.

RESULTS: The flowmetry after the devascularization showed better progressive results of the gastric perfusion mainly in G14.

CONCLUSIONS: The gastric ischemic conditioning model is feasible by videolaparoscopy. The ischemic conditioning allows the re-establishment of the blood perfusion on the gastric wall.

KEY WORDS: Video assisted surgery. Stomach. Ischemic conditioning. Rats.

Introdução

Urschel e col.^{1,2} promoveram isquemia na região proximal do estômago por meio da ligadura da artéria gástrica esquerda por via laparotômica. Os autores observaram a queda do fluxo sanguíneo gástrico, imediatamente após a ligadura vascular, seguido do seu restabelecimento. Este fenômeno foi denominado condicionamento isquêmico do estômago. Alfabet e col.³ avaliaram a fluxometria por laser-Doppler em parede gástrica de ratos em vários períodos subsequentes à ligadura dos vasos gástricos esquerdos. Mostraram que a partir do 10º dia ocorre o retorno do fluxo sanguíneo aos níveis basais.

Na utilização do estômago como substituto esofágico, este condicionamento isquêmico poderia ser realizado como um procedimento operatório prévio à esofagectomia. Desta forma, ocorreria a adaptação da vascularização do segmento a ser transposto, prevenindo as complicações decorrentes da isquemia na região de anastomose.

O estadiamento abdominal do câncer de esôfago pode ser realizado tanto por via aberta como por videolaparoscopia. Porém, o emprego da videolaparoscopia tem sido crescente, tanto como procedimento operatório diagnóstico como terapêutico, desde o seu início no final da década de oitenta. A maior utilização deste procedimento minimamente invasivo, em substituição às técnicas convencionais, deve-se ao fato de promover uma redução da morbidade e da mortalidade operatórias⁴.

Por um lado, a videolaparoscopia é um bom método de estadiamento abdominal no câncer de esôfago e promove menor morbidade operatória, por outro lado, a isquemia gástrica aguda é um fator causal importante da deiscência da anastomose. Portanto, seguindo a temática de pesquisa em videocirurgia da Disciplina de Técnica Operatória e Cirurgia Experimental da UNIFESP-EPM, decidiu-se verificar a exequibilidade do modelo videolaparoscópico de condicionamento isquêmico do estômago em ratos.

Métodos

Este trabalho foi avaliado e aprovado pelo

Comitê de Ética em Pesquisa do Hospital São Paulo e da UNIFESP – EPM, conforme parecer n° 1196/00.

Foram utilizados 23 ratos machos (*Rattus norvegicus albinus*) da linhagem EPM-1 Wistar, com peso médio de 358 gramas, idade entre quatro e cinco meses, provenientes do Centro de Desenvolvimento de Modelos Experimentais para a Medicina e Biologia da UNIFESP-EPM. Os animais foram mantidos no Biotério Setorial da Disciplina de Técnica Operatória e Cirurgia Experimental da UNIFESP-EPM, por um período de sete dias para adaptação, recebendo água e ração apropriada, à vontade. No pré-operatório, os animais foram submetidos a jejum para alimentos sólidos por 12 horas, recebendo água à vontade.

Todos os animais foram submetidos a pneumoperitônio e desvascularização gástrica, uma vez que cada animal foi controle de si mesmo. Para avaliação da perfusão sanguínea gástrica, os animais foram distribuídos em dois grupos de dez animais cada, de acordo com a data de sacrifício, ou seja, 7 (G7) e 14 (G14) dias após a desvascularização. Foram realizadas medidas de fluxo sanguíneo na serosa gástrica e oximetria na cauda, nos seguintes tempos: T_i – logo após a realização do pneumoperitônio; T_{10} , T_{7d} e T_{14d} – 10 minutos, 7 dias e 14 dias após a desvascularização gástrica, respectivamente.

Como medicação pré-anestésica, foi utilizado sulfato de atropina na dose de $0,044\text{mg.Kg}^{-1}$ por via subcutânea. Para anestesia, foi utilizado composto contendo 10mg.Kg^{-1} peso corpóreo para xilazina e 60mg.Kg^{-1} de peso corpóreo para cetamina, aplicado por via intramuscular, na face lateral da pata traseira direita do animal. Para a realização da eutanásia, foi utilizado cloreto de potássio 19,1% por via endovenosa, após a realização da reoperação, com os animais ainda sob efeito anestésico.

Desvascularização gástrica

Os animais anestesiados foram colocados sobre uma prancha plástica, em decúbito dorsal horizontal, sendo fixados pelas patas com fita adesiva. A prancha, por sua vez, foi colocada sobre colchão térmico regulado para 37°C .

Sob técnica asséptica, após tricotomia da

parede abdominal anterior procedeu-se a realização do pneumoperitônio. Foi utilizada a técnica fechada de pneumoperitônio, ou seja, realização de punção da parede abdominal, com agulha de Veress, na região umbilical, por onde ocorreu a insuflação de CO₂ na velocidade de 0,5 litro por minuto, com a utilização de um insuflador eletrônico (Walz®), até que fosse atingida a pressão intra-abdominal preestabelecida de 4mmHg. A agulha de Veress foi adaptada para permitir a realização do pneumoperitônio e, subsequentemente, a passagem da óptica de 2mm.

Na vigência de pneumoperitônio de 4mmHg foram realizadas duas outras punções com colocação de trocartes de 2mm no hipocôndrio direito, 0,5cm abaixo do rebordo costal direito e a 1,5cm do apêndice xifóide, e no hipocôndrio esquerdo, 0,5cm abaixo do rebordo costal esquerdo e a 1,5cm do apêndice xifóide (Figura 1).

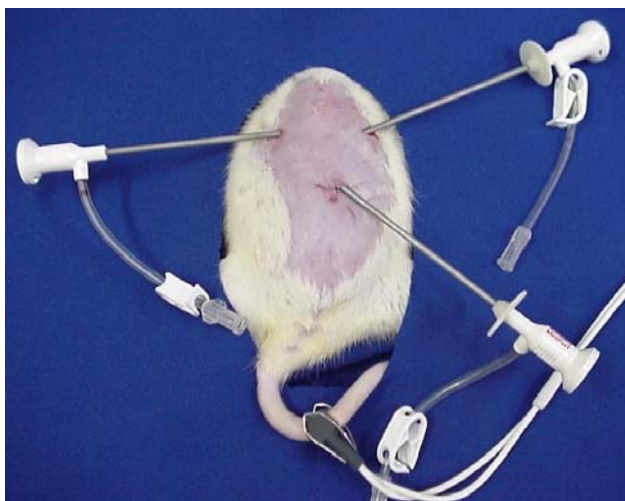

FIGURA 1 – Fotografia mostrando o posicionamento dos trocartes na parede abdominal do rato.

O instrumental de videocirurgia para acesso à cavidade intraperitoneal utilizado neste experimento consistiu de pinças de prensão, tesoura, aplicador de clipe de 5mm e óptica de 2mm. Uma vez posicionados os trocartes, procedeu-se a medida da saturação de oxigênio utilizando-se oxímetro (Takaoka®), sendo o sensor do mesmo conectado à cauda do animal.

Neste momento, utilizando o trocarte esquerdo, foi introduzido o transdutor endoscópico (E-Transonic Systems Inc) de 2mm do fluxômetro por laser-Doppler (BLF-21DU - Transonic

Systems Inc), para a realização de três medidas no fundo gástrico.

Após realização das medidas de saturação arterial de O₂ e de fluxo sanguíneo na serosa gástrica iniciou-se a desvascularização do fundo gástrico. Utilizando tesoura introduzida pelo trocarte da esquerda e pinça de prensão tipo “grasper” pelo direito, procedeu-se dissecação do ligamento gastrohepático, abordagem da retrocavidade dos epiplons e identificação do tronco arterial e venoso da gástrica esquerda. O trocarte de 2mm foi substituído por um de 5mm, que permitiu a introdução do aplicador automático de clipe para a ligadura da artéria e veia gástrica esquerda, assim como dos vasos gástricos curtos, por meio de colocação de cliques vasculares (Figuras 2 e 3).

Após 10 minutos da realização deste

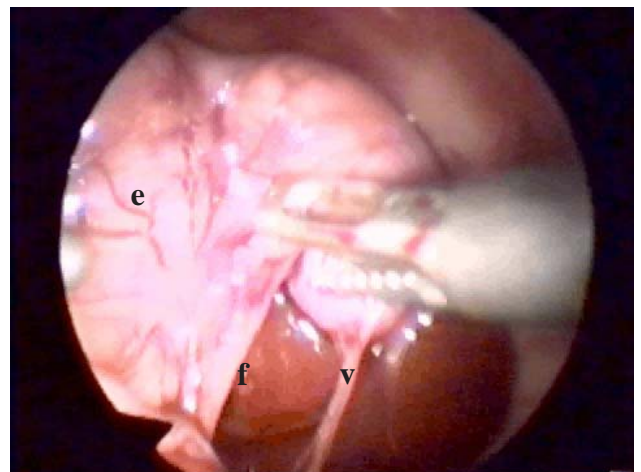


FIGURA 2 – Fotografia mostrando o estômago (e), os vasos gástricos curtos (v) e o fígado (f). Na versão on-line ao clicar sobre a figura pode-se assistir o procedimento de dissecação e colocação do clipe nos vasos gástricos esquerdos e nos vasos gástricos curtos.

procedimento, foram tomadas novas medidas de saturação arterial de O₂ (oximetria) e fluxo sanguíneo da serosa no fundo gástrico. Procedeu-se revisão cuidadosa da cavidade, sendo então retiradas as pinças e os trocartes. Uma vez esvaziado o pneumoperitônio, os orifícios foram fechados com fio de poliamina monofilamentar 5-0. Os animais foram mantidos em gaiolas individuais com água e ração apropriadas para espécie por 7 e 14 dias de acordo com o grupo a que pertenciam.

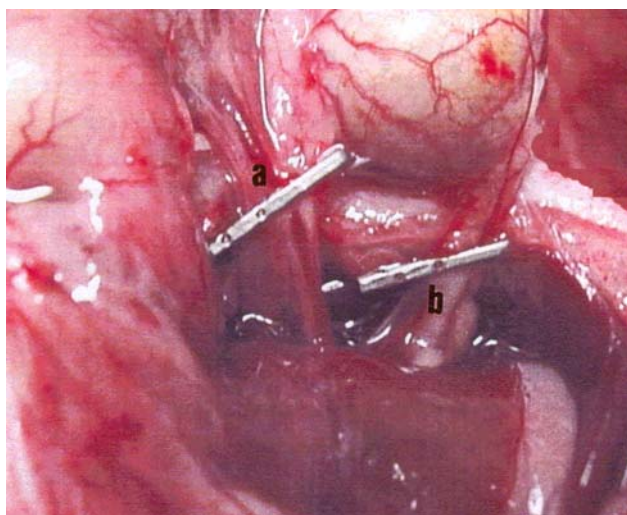


FIGURA 3 – Fotografia mostrando o clipe de titânio aplicado na artéria e veia gástrica esquerda (a) e nos vasos gástricos curtos (b).

Reoperação

Após o período determinado para cada grupo, os animais foram novamente anestesiados e submetidos a pneumoperitônio de 4mmHg, conforme técnica já descrita. Após 10 minutos de pneumoperitônio, foi realizada a medida do fluxo sanguíneo na serosa gástrica, através de trocarte colocado no hipocôndrio esquerdo, em três locais da região do fundo gástrico.

Estatística

Para a análise dos resultados foram utilizados testes paramétricos e testes não paramétricos, levando-se em consideração a natureza das variáveis ou a variabilidade das medidas efetuadas. Foram aplicados os seguintes testes:

1 – Teste t de Student ou teste de Mann-Whitney para comparar os grupos de 7 e de 14 dias, em relação aos valores das variáveis estudadas.

2 – Análise de Variância por postos de Friedman com o objetivo de comparar, separadamente para cada grupo, os tempos inicial, 10 minutos e eutanásia em relação aos valores da fluxometria.

Em todos os testes fixou-se em 0,05 ou 5% o nível para a rejeição da hipótese de nulidade, assinalando-se com um asterisco os valores significantes.

Resultados

O fluxo sanguíneo tecidual avaliado na serosa da região proximal da parede gástrica apresentou os valores basais de 88 ± 6 e 88 ± 5 TPU. Logo após (10min) a ligadura dos vasos gástricos curtos e da artéria e da veia gástrica esquerda, houve uma queda importante para os níveis de 30 ± 4 e 29 ± 4 TPU, que progressivamente retornou aos níveis iniciais 57 ± 4 e 83 ± 6 TPU, aos 7 e 14 dias de pós-operatório, respectivamente. A análise de variância por postos de Friedman mostrou valores iniciais maiores em relação àqueles após a ligadura dos vasos gástricos ($p < 0,05$; X^2 Crítico=5,99 e X^2 Calculado=20*). O teste de Mann-Whitney mostrou que os valores aos 14 dias de pós-operatório foram maiores do que aos 7 dias ($p < 0,05$; U Crítico=23 e U Calculado=0*) (Figura 4). Com relação a oximetria, não se observaram diferenças entre os grupos (Figura 5).

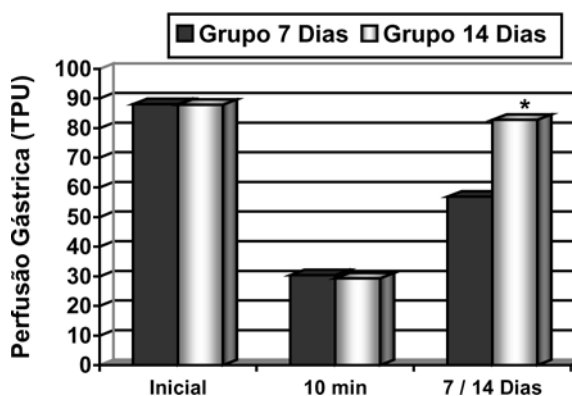


FIGURA 4 – Fluxometria (expressa em Unidade de Perfusão Tecidual) da região proximal do estômago nos diferentes períodos de observação.

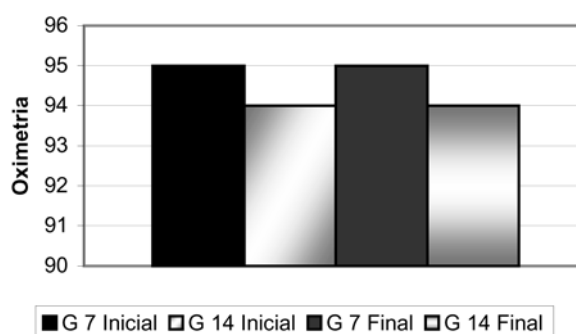


FIGURA 5 – Valores da oximetria no período inicial (prévio à desvascularização) e 10 minutos após desvascularização dos ratos dos grupos 7 e 14.

Discussão

As anastomoses esofágicas apresentam um risco maior de deiscência do que as executadas em outros segmentos do tubo digestivo. A ligadura das artérias gástricas curtas, gástrica esquerda e gastro-omental esquerda é habitualmente necessária para mobilização do estômago até a região cervical para a reconstrução esofagogástrica de pacientes submetidos esofagectomia. Esta desvascularização leva à isquemia do fundo gástrico, sendo, conseqüentemente, responsabilizada pelo alto índice de deiscência da anastomose esofagogástrica^{5,6,7}. Em que pese, existirem autores que acreditam que esta desvascularização gástrica proximal não interfira na irrigação do estômago, devido à presença de rica rede anastomótica das camadas mucosa e submucosa^{8,9,10}.

Alguns autores^{11,12,13} relataram queda da perfusão sanguínea gástrica durante a confecção do tubo gástrico, principalmente após a ligadura da artéria gástrica esquerda, porém não houve correlação com a ocorrência de fístula da anastomose. Por outro lado, Abo e col.¹⁴ encontraram correlação direta entre a ocorrência de fístula da anastomose e a diminuição da perfusão sanguínea do tubo gástrico, em estudo clínico, empregando a fluxometria por laser Doppler como método de avaliação.

Urschel e col.^{1,2}, visando alcançar melhor perfusão do fundo gástrico, propuseram a ligadura da artéria gástrica esquerda para promover melhor vascularização na região, previamente à transposição do estômago, em estudos experimentais com ratos. Esta proposição baseou-se no princípio utilizado na cirurgia plástica da transposição tardia de retalhos, tendo sido denominada de condicionamento isquêmico do estômago. Esta melhor perfusão poderia ser devida não somente à neovascularização, que ocorreria em resposta à isquemia tecidual contínua, como também à alteração do fluxo sanguíneo da microcirculação promovida pela desnervação¹⁵ e a vascularização decorrente do próprio processo cicatricial¹⁶.

Em nosso laboratório, Alfabet e col.³ realizaram um estudo funcional da parede gástrica em diferentes períodos de pós-operatório,

mostrando a recuperação da perfusão tecidual a partir do 7º dia e o retorno aos níveis basais no 10º dia. O modelo animal escolhido foi o rato, que foi proposto por vários autores que mostraram ser um animal de experimentação adequado para o estudo do condicionamento isquêmico, assim como para a realização de pesquisas em videocirurgia^{17,18}.

No presente trabalho, verificou-se a hipótese de que o condicionamento isquêmico poderia ser induzido pela ligadura dos vasos gástricos esquerdos e dos vasos gástricos curtos por videolaparoscopia em ratos. Mostrou-se que o restabelecimento da perfusão da parede gástrica, pelo condicionamento isquêmico do estômago, ocorre de forma similar àquela por via aberta. Desta forma, se os estudos do condicionamento isquêmico gástrico se confirmarem, atingindo a fase da extrapolação para os pacientes portadores de câncer esofágico, a ligadura dos vasos gástricos esquerdos e dos vasos curtos poderia ser realizada durante a videolaparoscopia para diagnóstico e estadiamento do tumor. Além disto, foi acrescentada ao modelo de Urschel e col.^{1,2}, a ligadura dos vasos gástricos curtos, aproximando o modelo experimental do modelo humano, visto que este passo é essencial para a mobilização do estômago, assim como para a confecção do tubo gástrico. Em virtude do condicionamento isquêmico do estômago obtido ter sido semelhante ao apresentado na literatura, a videocirurgia como técnica operatória para a sua promoção é factível e viável, tanto no meio experimental quanto na prática clínica.

Referências

1. Urschel JD, Antkowiak JG, Delacure MD, Takita H. Ischemic conditioning (delay phenomenon) improves esophagogastric anastomotic wound healing in the rat. *J Surg Oncol* 1997; 66: 254 – 6.
2. Urschel JD. Ischemic conditioning of the rat stomach: implications for esophageal replacement with stomach. *J Cardiocasc Surg* 1995; 36: 191 – 3.
3. Alfabet C, Montero EFS, Paes Leme LF, Higashi VS, Sallum Fo CFC, Fagundes DJ, Gomes PO. Progressive gastric perfusion in rats: Role of ischemic conditioning. *Microsurgery* 2003; 23(5):513-6.
4. Soper NJ, Burnt LM, Kerbe K. Laparoscopic general surgery. *N Engl J Med* 1994; 330: 409 – 19.
5. Urschel JD. Esophagogastric anastomotic leaks complicating esophagectomy: a review. *Am J Surg* 1996;

- 169: 634 – 40.
6. Balieux J, Adham M, Roche E, Meziat-Burdin A, Poupart M, Ducerf C. Carcinoma of the oesophagus. Anastomotic leaks after manual sutures – incidence and treatment. *Int Surg* 1998; 83: 277 – 9.
 7. Pinotti HW. Acesso extrapleural ao esôfago por frenolaparotomia. *Ver Ass Med Brasil* 1976; 22: 57 – 60.
 8. Thomas DM, Langford Rm, Russell RCG, Le Quesne LP. The anatomical basis for gastric mobilization in total oesophagectomy. *Br J Surg* 1979; 66:203–33.
 9. Guerra A, Rodrigues H. Anatomia cirúrgica das artérias gástricas: seus territórios de predominância de distribuição e suas anastomoses. *Rev Col Bras Cir* 1982; 9:55–60.
 10. Schwember G, Aguila P, Miranda IB. Vascularización gástrica em preparacion de tubo gástrico para un reemplazo esofágico. *Rev Chil Cir* 1990; 42:314–7.
 11. Schilling MK, Redaelli C, Maurer C, Friess H, Büchler MW. Gastric microcirculatory changes during gastric tube formation: assessment with Laser-Doppler flowmetry. *J Surg Res* 1996; 62:125–9.
 12. Pierie J-PEN, DeGraaf PW, Poen H, e col. Impaired healing of cervical oesophagofastrostomies can be predicted by estimation of gastric serosal blood perfusion by laser Doppler flowmetry. *Eur J Surg* 1994; 160:599–603.
 13. Schilling MK, Mettler D, Redaelli C, Buchler MW. Circulatory and anatomic differences among experimental gastric tubes as esophageal replacement. *World J Surg* 1997; 21:992–7.
 14. Abo S, Kitamura M, Hashimoto M e col. Analysis of results of surgery performed over a 20-year period on 500 patients with cancer of the thoracic esophagus. *Surg Today* 1996; 26:77–82.
 15. Cutting CB, Robson MC, Koss N. Denervation supersensitivity and delay phenomenon. *Plast Reconstr Surg* 1978; 61:881–7.
 16. Jonsson K, Hunt TK, Brennan SS, Mathes SJ. Tissue oxygen measurements in delayed skin flaps: a reconsideration of the mechanisms of the delay phenomenon. *Plast Reconstr Surg* 1988; 82:328–35.
 17. Berguer R, Gutt C N. Laparoscopic colon surgery in a rat model. A preliminary report. *Surg Endosc* 1994; 8:1195–7.
 18. Goldenberg A, Lobo EJ, Marcondes W, Louzada M, Barbosa CDL. Proposição de laparoscopia em ratos. *Acta Cir Bras* 1997; 12:219–20.

Correspondência:

Luís Fernando Paes Leme
Rua Biobedas, 148/133
04302-010 São Paulo – SP
paeslemeana@uol.com.br

Recebimento: 12/06/2004

Revisão: 21/07/2004

Aprovação: 30/08/2004

Conflito de interesse: nenhum

Fonte de financiamento: nenhuma

Como citar este artigo:

Leme LFP, Montero EFS, Del Grande JC, Rinaldis A, Fagundes DJ. Modelo videolaparoscópico de condicionamento isquêmico do estômago em ratos. *Acta Cir Bras* [serial online] 2004 Set-Out;19(5). Disponível em URL: <http://www.scielo.br/acb> [também em CD-ROM].

*Figuras coloridas disponíveis em www.scielo.br/acb.