



REVISTA PAULISTA DE PEDIATRIA

www.rpped.com.br



RELATO DE CASO

Apresentação atípica de sequestro pulmonar extralobar intra-abdominal detectado no pré-natal: relato de caso



Márcio Rodrigues Costa*, Théo Rodrigues Costa, Mauricio Sérgio Brasil Leite, Fernandes Rodrigues de Souza Filho, Alexandre Magno Bahia Reis, Bruno Paiva Pereira e Arthur Magalhães de Oliveira

Hospital das Clínicas, Universidade Federal de Goiás (UFG), Goiânia, GO, Brasil

Recebido em 27 de fevereiro de 2015; aceito em 20 de abril de 2015

Disponível na Internet em 30 de outubro de 2015

PALAVRAS-CHAVE

Sequestro
broncopulmonar;
Neoplasias
abdominais;
Anormalidades
congenitas;
Criança

Resumo

Objetivo: Descrever apresentação clínica incomum de sequestro pulmonar extralobar intra-abdominal em um paciente de dois anos e nove meses e avaliar aspectos diagnósticos e de tratamento dessa patologia.

Descrição do caso: Uma massa intra-abdominal indefinida em topografia suprarrenal direita de feto masculino. A avaliação pós-natal com imagens de ultrassom, tomografia computadorizada, ressonância magnética e testes laboratoriais não foi suficiente para determinar a natureza da lesão. Após dois anos, a ressecção laparoscópica da massa e o exame histopatológico do espécime cirúrgico permitiram estabelecer o diagnóstico de sequestro pulmonar extralobar intra-abdominal.

Comentários: Essa malformação pode ser monitorada clinicamente; entretanto, a excisão cirúrgica frequentemente é feita, provavelmente devido à impossibilidade de diagnóstico com métodos não invasivos, como ocorreu no presente caso, na qual a lesão apresentou-se em posição não habitual para sequestro pulmonar extralobar intra-abdominal. Desse modo, a abordagem cirúrgica parece ser a chave para o diagnóstico e a condução desse tipo de malformação congênita.

© 2015 Sociedade de Pediatria de São Paulo. Publicado por Elsevier Editora Ltda. Este é um artigo Open Access sob a licença CC BY (<https://creativecommons.org/licenses/by/4.0/deed.pt>).

DOI se refere ao artigo:

<http://dx.doi.org/10.1016/j.rppede.2016.02.008>

* Autor para correspondência.

E-mail: marciorodriguescosta@bol.com.br (M.R. Costa).

KEYWORDS

Bronchopulmonary sequestration;
Abdominal malignancies;
Congenital abnormalities;
Child

Atypical presentation of intra-abdominal extralobar pulmonary sequestration detected in prenatal care: a case report

Abstract

Objective: To describe an unusual clinical presentation of intra-abdominal extralobar pulmonary sequestration in a 2-year, 9 month-old patient and assess diagnostic and treatment aspects of this pathology.

Case description: An undefined intra-abdominal mass was identified in the right adrenal region in a male fetus. Postnatal evaluation with ultrasound images, computed tomography, magnetic resonance imaging and laboratory testing was insufficient to determine the nature of the lesion. After two years, laparoscopic resection of the mass and histopathological examination of the surgical specimen allowed to establish the diagnosis of intra-abdominal extralobar pulmonary sequestration.

Comments: This malformation can be monitored clinically; however, surgical excision is often performed, probably due to the impossibility of attaining diagnosis with non-invasive methods, such as in the present case, in which the lesion appeared in an unusual position for intra-abdominal extralobar pulmonary sequestration. Therefore, the surgical approach seems to be the key to attain the diagnosis and establish the conduct for this type of congenital malformation.

© 2015 Sociedade de Pediatria de São Paulo. Published by Elsevier Editora Ltda. This is an open access article under the CC BY license (<https://creativecommons.org/licenses/by/4.0/>).

Introdução

O sequestro pulmonar é raro, sua incidência em nascidos-vivos é estimada em 0,15-1,7%.¹ Essa malformação congênita caracteriza-se por conter áreas focais de displasia e parênquima pulmonar não funcionando, sem conexão com a árvore brônquica ou artérias pulmonares.² O sequestro pulmonar extralobar, representado por 25% dos casos de sequestro pulmonar, caracteriza-se por apresentar parênquima pulmonar envolvido por pleura independente do pulmão normal.^{3,4} Dentre os casos de sequestro pulmonar extralobar, 8% estão abaixo do diafragma. Essa apresentação é extremamente incomum e nem todos os seus aspectos diagnósticos e terapêuticos foram desvendados.⁵

O sequestro pulmonar extralobar intra-abdominal é geralmente assintomático e complicações, como doença maligna ou infecção são excepcionalmente raras.^{6,7} O tratamento mais frequentemente feito é a ressecção cirúrgica; provavelmente porque quase todos os casos precisam de análise histopatológica para confirmar o diagnóstico.^{8,9} Portanto, o sequestro pulmonar extralobar intra-abdominal é potencialmente um bom candidato para conduta expectante.

Diante disto, o objetivo do relato foi descrever um caso de sequestro pulmonar extralobar intra-abdominal e destacar os aspectos diagnósticos e de conduta dessa malformação.

Descrição do caso

Uma gestante de 25 anos, no segundo trimestre de gravidez de feto masculino, sem intercorrências, foi submetida à ultrassonografia pré-natal de rotina, que detectou massa em topografia de adrenal direita do feto. O parto

vaginal ocorreu a termo (40 semanas), sem complicações. O recém-nascido foi submetido à ultrassonografia pós-natal cinco dias depois do nascimento, a qual revelou massa de 2,6 cm em seu maior diâmetro, ovalada, periféricamente ecogênica e com centro anecoico. A investigação com tomografia computadorizada de abdome, feita com um mês de vida, mostrou nódulo hipodenso (60 unidades Hounsfield pré-contraste), com realce leve após a administração de contraste intravenoso. Por esse método, a lesão mostrou-se com 2,5 cm em seu maior diâmetro e nenhum aparente plano de clivagem com o lobo direito do fígado ou com adrenal direita. A avaliação metabólica, com dosagem de hormônios sexuais, catecolaminas, cortisol, aldosterona e metanefrinas, feita antes da tomografia computadorizada, não apresentava alterações. Todo o acompanhamento e todos os exames no período perinatal e neonatal foram feitos em outro serviço de saúde. Após longo tempo sem seguimento médico, o paciente retornou em busca de assistência com dois anos e nove meses, foi solicitada ressonância magnética de abdome superior. Esse exame revelou nódulo com as seguintes características: maior diâmetro de 3,4 cm, localização acima da suprarrenal direita, contornos parcialmente definidos, hipersinal em T2, hipossinal em T1, realce heterogêneo após injeção de contraste endovenoso e ausência de plano de clivagem com lobo direito hepático ou com adrenal direita (fig. 1). A avaliação metabólica adrenal, feita nessa ocasião, permaneceu inalterada.

O paciente foi submetido à exploração cirúrgica laparoscópica. A posição usada foi de decúbito lateral de 45 graus com pequena deformação lombar. Quatro trocateres foram colocados nas posições habituais para adrenalectomia direita. O deslocamento medial do cólon direito após a secção da linha de Told e ligamento hepatocólico foi feito sem dificuldade, evidenciou protuberância na região acima do rim direito. Após dissecação, observou-se

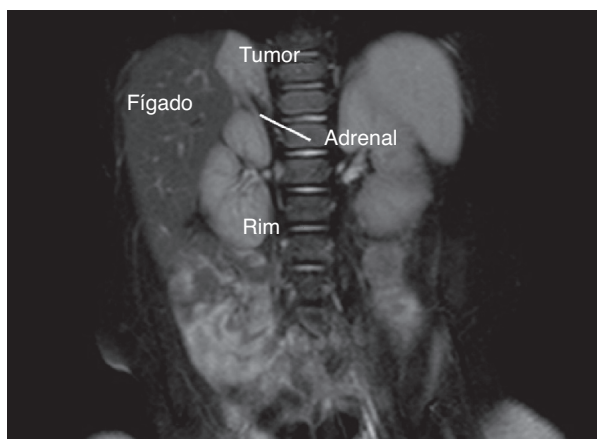


Figura 1 Relação estreita entre sequestro pulmonar extralobar intra-abdominal e adrenal direita em ressonância magnética (imagens em T2).

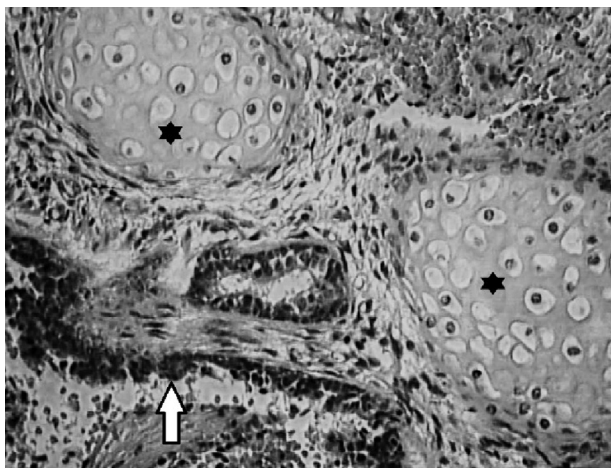


Figura 2 Microscopia de sequestro pulmonar extralobar intra-abdominal que exhibe epitélio respiratório (seta) e cartilagem hialina (asterisco) ampliada em 400X.

superiormente contato da massa com pilar diafragmático e lobo direito do fígado, sem adesão a esses órgãos, enquanto que, inferiormente, a lesão não apresentou plano de clivagem com adrenal direita. A massa foi removida juntamente com a suprarrenal e, em seguida, foram separadas na mesa cirúrgica. Vasos maiores, calibrosos e dominantes não foram identificados durante o procedimento. O material foi enviado para análise histopatológica e o exame macroscópico identificou tumor de 11g, 4,3cm no seu maior diâmetro, coloração marrom, superfície regular, lisa, heterogênea e brilhante. O exame microscópico revelou tecido pulmonar com alvéolos preenchidos por macrófagos (fig. 2). A adrenal identificada no exame histopatológico exibiu aspecto usual. O resultado encontrado no corte histológico definiu o diagnóstico de sequestro pulmonar extralobar intra-abdominal. O paciente evoluiu sem intercorrências e recebeu alta no segundo dia pós-operatório.

Discussão

Os tumores abdominais, dentre eles o sequestro pulmonar extralobar intra-abdominal, são pouco frequentes entre as malformações do período perinatal. De acordo com Teel e Share, apenas 5% das anormalidades fetais correspondem a tumores abdominais visualizadas à ultrassonografia pré-natal.¹⁰ Apesar de pouco frequentes, mais de 90% dos tumores detectados nessa fase são diagnosticados corretamente, avaliam-se a idade gestacional, as características ultrassonográficas, a localização, o suprimento sanguíneo das massas e os resultados de exames laboratoriais, como a dosagem de ácido vanilmandélico.¹¹

A avaliação das massas abdominais em neonatos pode ser feita por diferentes métodos de imagens, mas usualmente a ultrassonografia é o exame solicitado inicialmente.¹² Os tumores que representam sequestro pulmonar extralobar intra-abdominal ao ultrassom comumente exibem hiperecogenicidade e, às vezes, um fino halo hiperecogênico.^{9,13} Quando o Doppler é somado à avaliação ultrassonográfica, pode-se detectar o suprimento arterial que se origina-se da aorta e estabelece o diagnóstico de sequestro pulmonar extralobar intra-abdominal.⁹ Segundo alguns pesquisadores, não há imagens ultrassonográficas características que definam sequestro pulmonar extralobar intra-abdominal.¹⁴ No presente caso, as imagens ultrassonográficas do período pós-natal mostraram halo ecogênico da massa, sem outros achados que indicassem sequestro pulmonar extralobar intra-abdominal, enquanto que a topografia da lesão sugeria tratar-se de neoplasia de adrenal. Esse método, portanto, não permitiu o diagnóstico correto.

Exames adicionais à ultrassonografia perinatal podem ser necessários para avaliar massas intra-abdominais em neonatos.¹² A tomografia computadorizada e/ou a ressonância magnética de abdome são usualmente os exames subsequentes usados com essa finalidade. O diagnóstico de sequestro pulmonar extralobar intra-abdominal por tomografia computadorizada pode ser definido pela presença de heterogeneidade das massas, com realce após injeção de contraste associado à identificação de suprimento sanguíneo originado da aorta.¹² Segundo Amitai et al, entretanto, não existem imagens de tomografia computadorizada e de ressonância magnética que configurem, de forma inequívoca, a malformação.¹⁵ Reforçando esse conceito, os dados apresentados por Chan et al., em revisão de 13 casos de sequestro pulmonar extralobar intra-abdominal, mostraram que os achados dos exames de imagens foram inespecíficos.¹⁶

É interessante que, dentre os casos revisados por Chan et al., apenas um tinha localização à direita.¹⁶ O presente relato mostra a lesão em topografia suprarrenal direita, considerada de apresentação clínica incomum para sequestro pulmonar extralobar intra-abdominal, o que dificulta supor a natureza dessa neoplasia. Provavelmente, a posição não usual da lesão encontrada e a ausência de aspectos característicos na tomografia computadorizada e/ou a ressonância magnética impossibilitaram a definição precoce do diagnóstico.

Segundo Pumberger et al., a análise histopatológica do espécime cirúrgico da massa ressecada representa a melhor forma de estabelecer o diagnóstico de sequestro

pulmonar extralobar intra-abdominal.⁹ Além de correto diagnóstico, a ressecção permite a concomitante correção de anormalidades frequentemente presentes, como a hérnia diafragmática e a eliminação do risco de transformação maligna da massa.^{6,17} O diagnóstico de sequestro pulmonar extralobar intra-abdominal com exames de imagens e/ou biópsia sem necessidade de cirurgia constitui, entretanto, o método ideal de abordagem desses casos.^{15,18} Complicações relacionadas ao sequestro pulmonar assintomático, não circundado pelo pulmão, como degeneração maligna, são raras e, portanto, conduzir o tratamento da malformação de modo conservador é uma possibilidade vantajosa.⁷ A forma de diagnosticar e tratar o sequestro pulmonar extralobar intra-abdominal ainda é um tema controverso.¹⁹ No presente caso, a excisão cirúrgica laparoscópica da massa possibilitou o diagnóstico definitivo. O exame histopatológico da peça cirúrgica confirmou a natureza da lesão.

Portanto, pode-se concluir que, embora seja comum estabelecer a natureza de massas abdominais em neonatos e fetos com métodos não invasivos, no presente caso não foi possível determinar a natureza da massa mesmo após a aplicação de vários exames laboratoriais e de imagens. Tratando-se de sequestro pulmonar extralobar intra-abdominal, a excisão cirúrgica parece ser a chave para o diagnóstico e a condução desses casos.

Financiamento

O estudo não recebeu financiamento.

Conflitos de interesse

Os autores declaram não haver conflitos de interesse.

Referências

- Skandalakis JE, Gray SW, Symbas P. Pulmonary circulation. In: Mitchell CW, Gray SW, editors. *Embryology for surgeons: the embryological basis for the treatment of congenital anomalies*. Baltimore: Williams & Wilkins; 1994.
- Felker RE, Tonkin IL. Imaging of pulmonary sequestration. *AJR Am J Roentgenol*. 1990;154:241–9.
- Savic B, Birtel FJ, Tholen W, Funke HD, Knoche R. Lung sequestration: report of seven cases and a review of 540 published cases. *Thorax*. 1979;34:96–101.
- Pires CR, Czapkowski A, Araujo Júnior E, Zanforlin Filho SM. Diagnosis of intra-abdominal extralobar pulmonary sequestration by means of ultrasound in neonate. *Case Rep Pediatr*. 2013;2013:623102.
- Laje P, Martinez-Ferro M, Grisoni E, Dudgeon D. Intraabdominal pulmonary sequestration. A case series and review of the literature. *J Pediatr Surg*. 2006;41:1309–12.
- Kim HK, Choi YH, Ryu SM, Kim HK, Chae YS, Sohn Y, Kim HJ. Infected infradiaphragmatic retroperitoneal extralobar pulmonary sequestration: a case report. *J Korean Med Sci*. 2005;20:1070–2.
- Gross E, Chen MK, Lobe TE, Nuchtern JG, Rao BN. Infradiaphragmatic extralobar pulmonary sequestration masquerading as an intra-abdominal, suprarenal mass. *Pediatr Surg Int*. 1997;12:529–31.
- Van der Zee DC, NMa Bax K. Laparoscopic resection of intra-abdominal extralobar pulmonary sequestration. *Pediatr Surg Int*. 2005;21:841–2.
- Pumberger W, Moroder W, Wiesbauer P. Intraabdominal extralobar pulmonary sequestration exhibiting cystic adenomatoid malformation: prenatal diagnosis and characterization of a left suprarenal mass in the newborn. *Abdom Imaging*. 2001;26:28–31.
- Teel RL, Share JC. The abdominal mass in the neonate. *Semin Roentgenol*. 1988;23:175–84.
- Agayev A, Yilmaz S, Cekrezi B, Yekeler E. Extralobar pulmonary sequestration mimicking neuroblastoma. *JPediatr Surg*. 2007;42:1627–9.
- Chouikh T, Berteloot L, Revillon Y, Delacourt C, Khen-Dunlop N. Extralobar pulmonary sequestration with combined gastric and intradiaphragmatic locations. *Pediatr Pulmonol*. 2013;9999:1–3.
- Rosado-de-Christenson ML, Frazier AA, Stocker JT, Templeton PA. Extralobar sequestration: radiologic-pathologic correlation. *Radiographics*. 1993;13:425–41.
- Yang HJ, Lee SW, Lee HJ, Lee JH, Jeon YS. Extralobar pulmonary sequestration mimicking an adrenal tumor. *JSLs*. 2012;16:671–4.
- Amitai M, Konen E, Rozenman J, Gerniak A. Preoperative evaluation of pulmonary sequestration by helical CT angiography. *AJR Am J Roentgenol*. 1996;167:1069–70.
- Chan BY, Oldfield R, Vogel S, Ferguson S. Pulmonary sequestration presenting as a prenatally detected suprarenal lesion in a neonate. *J Pediatr Surg*. 2000;35:1367–9.
- Pirvu A, Lambert A, Gervasoni J, Chaffanjon P. Late revelation of a subphrenic extralobar pulmonary sequestration as a suprarenal mass. *Urology*. 2012;79:e88–9.
- Salmons S. Pulmonary sequestration. *Neonatal Netw*. 2000;19:27–31.
- Ulys A, Samalavicius NE, Cicenias S, Petraitis T, Trakymas M, Sheinin D, et al. Extralobar pulmonary sequestration. *Int Med Case Rep J*. 2011;4:21–3.