

Viviane Cordeiro Veiga¹, Júlio César de Carvalho¹,
Luis Enrique Campodonico Amaya¹, Marcos
Sérgio Martins¹, Salomón Soriano Ordinola Rojas¹

Meningite como complicação de endocardite infecciosa

Meningitis as a complication of infective endocarditis

1. Unidade de Terapia Intensiva Neurológica,
Hospital Beneficência Portuguesa - São Paulo
(SP), Brasil.

RESUMO

As complicações neurológicas estão presentes em aproximadamente 30% dos pacientes com endocardite infecciosa; no entanto, a meningite apresenta-se como uma complicação rara. Apresenta-se aqui o caso de paciente do gênero feminino com quadro de meningite decorrente de

endocardite em valva mitral, que necessitou de procedimento cirúrgico em razão de quadro agudo de insuficiência cardíaca por ruptura de cordoalha valvar.

Descritores: Meningite/etiologia; Endocardite bacteriana/complicações; Transtornos cerebrovasculares; Relatos de casos

INTRODUÇÃO

As complicações neurológicas ocorrem em aproximadamente 30% dos pacientes com endocardite infecciosa, sendo frequentemente responsáveis pela alta morbimortalidade dessa condição clínica.⁽¹⁻³⁾ A maior parte dessas complicações está associada a doenças das estruturas do lado esquerdo do coração⁽⁴⁾ e há manifestação clínica, relacionada à área acometida do sistema nervoso central.⁽⁴⁾

A meningite em associação à endocardite infecciosa ocorre em cerca de 2 a 20% dos casos.^(5,6)

RELATO DO CASO

Paciente do gênero feminino, 25 anos, deu entrada no Pronto Atendimento com quadro de crise convulsiva associada à queda do estado geral, cefaleia, rigidez de nuca e febre. Hemograma evidenciava leucocitose com desvio à esquerda. Realizou radiografia de tórax e tomografia computadorizada do encéfalo, que não apresentaram alterações. Foi solicitada coleta de líquido cefalorraquidiano, que demonstrou presença de 243 leucócitos com 91% de neutrófilos. Dois pares de hemoculturas também foram coletados, com resultado negativo. Optou-se por internação com antibioticoterapia intravenosa (ciprofloxacino). Antecedente de tratamento odontológico há 40 dias, sem profilaxia para endocardite infecciosa.

Após 2 dias, a paciente evoluiu com agitação psicomotora e rebaixamento do nível de consciência, sendo transferida para a unidade de terapia intensiva (UTI). Na admissão da UTI, realizou exames laboratoriais, em que havia persistência do desvio à esquerda no hemograma e aumento da proteína C-reativa, sem alterações eletrolíticas. Foi realizada nova radiografia de tórax, sem alterações. A equipe de neurologia solicitou ressonância nuclear magnética de encéfa-

Estudo realizado no Hospital Beneficência Portuguesa de São Paulo - São Paulo (SP), Brasil.

Conflitos de interesse: Nenhum.

Submetido em 10 de Fevereiro de 2012
Aceito em 1º de Agosto de 2012

Autor correspondente:

Viviane Cordeiro Veiga
Rua Martiniano de Carvalho, 864, cj. 310 - Bela Vista
CEP: 01321-000 - São Paulo (SP), Brasil
E-mail: viviane.veiga@bpsp.org.br

lo e, pelo quadro de agitação psicomotora da paciente, foi necessária intubação orotraqueal para realização do exame. Após sua realização, sem intercorrências, a paciente foi extubada; o exame não mostrou alterações significativas. No entanto, a paciente apresentou queda abrupta da saturação de oxigênio, sendo novamente intubada. Ao retornar à UTI, sob ventilação mecânica, ela apresentou estertores crepitantes em ambos os hemitórax à ausculta pulmonar e sopro holossistólico em foco mitral à ausculta cardíaca. Evidenciaram-se infiltrado intersticial bilateral, por radiografia de tórax, e degeneração mixomatosa dos folhetos da valva mitral, com ruptura do folheto posterior (Figura 1), além de refluxo valvar de grau importante (Figura 2), por ecocardiograma transtorácico. Foram introduzidas medidas clínicas para estabilização (mudança no esquema de antibióticos, com introdução de ceftriaxona, gentamicina e vancomicina e suspensão da ciprofloxacina; introdução de diurético e inotrópico; adequação dos parâmetros ventilatórios) e foi indicada cirurgia.

Durante o ato operatório, foi verificada presença de

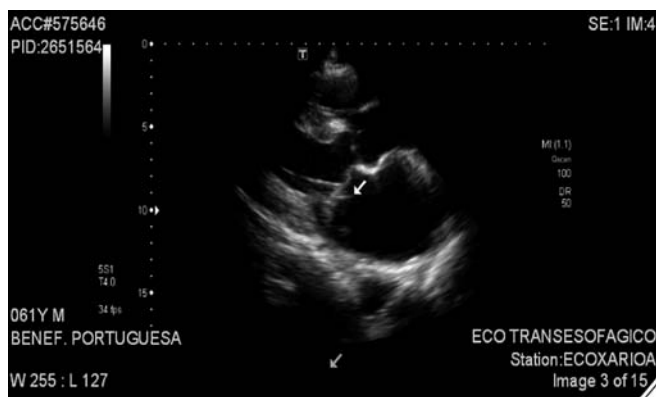

Figura 1 - Ecocardiograma transesofágico visibilizando a ruptura de cordoalha (seta branca) associada ao folheto posterior da valva mitral.

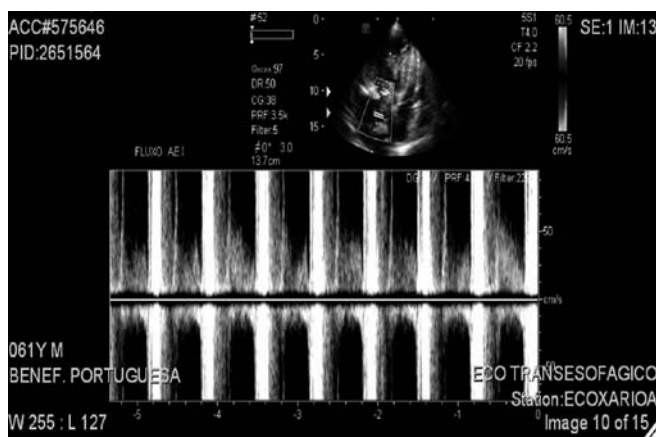


Figura 2 - Ecocardiograma evidenciando o refluxo valvar mitral de grau importante, relacionado à ruptura de cordoalha do folheto posterior da valva mitral.

abscesso no anel valvar mitral posterior e rotura do folheto posterior, sendo realizado implante de prótese biológica em posição mitral número 29, sem intercorrências. No pós-operatório evoluiu hemodinamicamente estável, sendo realizado ecocardiograma, que visibilizou prótese mitral biológica normofuncionante, sem refluxos central ou periprotético e função ventricular preservada (Figura 3). Apresentava quadro de agitação psicomotora, sendo optado por manter sedação com dexmedetomidina por 24 horas, para posterior desmame da sedação e ventilação mecânica.

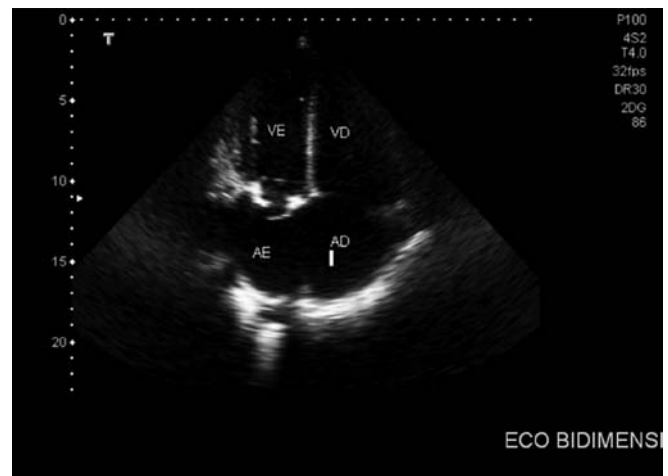


Figura 3 - Ecocardiograma transtorácico realizado no pós-operatório evidenciando prótese biológica em posição mitral normofuncionante. VE - ventrículo esquerdo; VD - ventrículo direito; AE - átrio esquerdo; AD - átrio direito.

Realizou-se tomografia de encéfalo, que apresentou edema cerebral difuso, sem demais alterações, optando-se por manter sedação, que manteve-se até o 5º dia de pós-operatório. Paciente extubada no 8º dia de pós-operatório, sem alterações hemodinâmicas ou sequelas neurológicas, mantendo escala de coma de Glasgow de 15 pontos, sem alterações motoras ou comportamentais.

DISCUSSÃO

As complicações neurológicas são frequentes em pacientes com endocardite infecciosa, estando presente em aproximadamente 30% dos casos e sendo responsável pelo aumento na morbimortalidade desses indivíduos.^(1-3,6) A apresentação clínica estará relacionada à área do sistema nervoso que foi acometida.⁽⁴⁾

Diversos fatores predispoem às complicações embólicas nos pacientes com endocardite infecciosa: lesões da valva mitral têm sido associadas a taxas mais elevadas, quando comparadas às vegetações da valva aórtica (25 e 10%, respectivamente); presença de vegetações no folheto

anterior da valva mitral e pacientes com vegetações maiores de 10mm ao ecocardiograma.^(7,8)

Neste relato, o ecocardiograma não evidenciou a presença da vegetação, mas uma complicação relacionada, que foi a rotura do folheto posterior da valva mitral, que também não é a localização mais frequente descrita na literatura.

Sonneville et al.,⁽⁹⁾ em estudo multicêntrico publicado recentemente, mostraram que 55% dos pacientes com endocardite do lado esquerdo apresentavam ao menos uma complicação neurológica, sendo o mais prevalente o acidente vascular encefálico isquêmico. A meningite ou reação meníngea estiveram presentes em 20,7% dos casos estudados. Neste estudo, os fatores independentes, associados a complicações neurológicas, foram: endocardite infecciosa por *Staphylococcus aureus*, endocardite na valva mitral e associação de outros eventos embólicos não neurológicos.

Na paciente estudada, foi evidenciado abscesso do anel valvar mitral no intraoperatório, as hemoculturas foram negativas e não houve outro evento embólico.

A meningite ou reação meníngea, como complicação neurológica da endocardite infecciosa, ocorre em 2 a 20% dos casos e é considerada rara quando comparada às outras complicações neurológicas.⁽⁵⁾ Clinicamente, manifesta-se em grande parte dos casos por queda do estado geral, febre e rigidez de nuca. O quadro clínico da meningite pode ser a manifestação inicial, única e preponderante na associação com a endocardite, como foi nesta paciente, podendo acarretar erros ou retardo no diagnóstico, caso não se esteja atento a tal possibilidade.⁽⁵⁾

A indicação cirúrgica da cirurgia cardíaca em pacientes com endocardite infecciosa e complicações neurológicas ainda não é consenso entre os estudos, no entanto, muitos deles consideram a cirurgia cardíaca um fator independente de menor risco de mortalidade.^(6,8,10-12) Os pacientes que apresentaram maior benefício com a cirurgia foram aqueles com insuficiência cardíaca decorrente de refluxo valvar

mitral ou aórtico importantes, obstrução valvar ou fistulas cardíacas. No entanto, a cirurgia também deve ser avaliada nos casos de infecção não controlada e na prevenção de fenômenos embólicos nos pacientes com alto risco,⁽⁶⁾ e as complicações decorrentes da cirurgia cardíaca, como a exacerbação dos déficits neurológicos e o agravamento do edema cerebral, devem ser consideradas no momento de sua indicação.⁽¹²⁾

Segundo consenso da Sociedade Europeia de Cardiologia, publicado em 2009,⁽¹³⁾ a cirurgia precoce para o tratamento da endocardite deve ser indicada em pacientes com insuficiência cardíaca (classe 1B), infecção não controlada (classe 1B) e prevenção de eventos embólicos (classe 1B/C). Em situações de ataque isquêmico transitório ou embolia cerebral silenciosa, a cirurgia não deve ser postergada (classe 1B).

Neste caso, a indicação cirúrgica, de forma precoce, deveu-se ao quadro de insuficiência cardíaca pela insuficiência mitral aguda decorrente da rotura de cordoalha, o que acredita-se ser fundamental no prognóstico da paciente.

A meningite pode estar associada a quadros de endocardite infecciosa e, portanto, deve ser investigada diante de suspeita clínica.

ABSTRACT

Although approximately 30% of patients with endocarditis present with neurological complications, the development of meningitis in these patients is rare. This case report describes a female patient who developed meningitis as a complication of mitral valve endocarditis, and surgery was required for this patient due to acute heart failure resulting from the rupture of the chordae tendineae.

Keywords: Meningitis/etiology; Endocarditis, bacterial/ complications; Cerebrovascular disorders; Case reports

REFERÊNCIAS

- Jorge SV, Medeiros CS, Scuracchio PS, Asséf JE, Amoni AS, Sousa JE. Meningite e outras complicações neurológicas na endocardite infecciosa. *Arq Bras Cardiol.* 1992;59(5):379-83.
- Ziment I. Nervous system complications in bacterial endocarditis. *Am J Med.* 1969;47(4):593-607. Review.
- Pruitt AA, Rubin RH, Karchmer AW, Duncan GW. Neurologic complications of bacterial endocarditis. *Medicine (Baltimore).* 1978;57(4):329-43.
- Tunkel AR, Kaye D. Neurologic complications of infective endocarditis. *Neurol Clin.* 1993;11(2):419-40. Review.
- Hermans PE. The clinical manifestations of infective endocarditis. *Mayo Clin Proc.* 1982;57(1):15-21.
- Sonneville R, Mourvillier B, Bouadma L, Wolff M. Management of neurological complications of infective endocarditis in ICU patients. *Ann Intensive Care.* 2011;1(1):10.
- Liphaus BL, Goldenstein-Schainberg C, Kitamura LM, Silva CAA. Aneurisma micótico abdominal e embolia cerebral associados à endocardite infecciosa em paciente com doença valvar reumática crônica. *Arq Bras Cardiol.* 2007;88(1):e7-e9.
- Murdoch DR, Corey GR, Hoen B, Miró JM, Fowler VG Jr, Bayer AS, Karchmer AW, Olaison L, Pappas PA, Moreillon P, Chambers ST, Chu VH, Falcó V, Holland DJ, Jones P, Klein JL, Raymond NJ, Read KM, Tripodi MF, Utili R, Wang A, Woods CW, Cabell CH; International Collaboration on Endocarditis-Prospective Cohort Study (ICE-PCS) Investigators. Clinical presentation, etiology, and outcome of infective endocarditis in the 21st century: the International Collaboration on Endocarditis - Prospective Cohort Study. *Arch Intern Med.* 2009;169(5):463-73.
- Sonneville R, Mirabel M, Hagege D, Tubach F, Vignon P, Perez P, Lavoué S, Kouatchet A, Pajot O, Mekontso Dessap A, Tonnelier JM, Bollaert PE,

- Frat JP, Navellou JC, Hyvernat H, Hssain AA, Tabah A, Trouilet JL, Wolff M; ENDOcardite en REAnimation Study Group. Neurologic complications and outcomes of infective endocarditis in critically ill patients: the ENDOcardite en REAnimation prospective multicenter study. *Crit Care Med*. 2011;39(6):1474-81.
10. Gillinov AM, Shah RV, Curtis WE, Stuart RS, Cameron DE, Baumgartner WA, et al. Valve replacement in patients with endocarditis and acute neurologic deficit. *Ann Thorac Surg*. 1996;61(4):1125-9; discussion 1130.
 11. Rossi M, Gallo A, De Silva RJ, Sayeed R. What is the optimal timing for surgery in infective endocarditis with cerebrovascular complications? *Interact Cardiovasc Thorac Surg*. 2012;14(1):72-80. Review.
 12. Fukuda W, Daitoku K, Minakawa M, Fukui K, Suzuki Y, Fukuda I. Infective endocarditis with cerebrovascular complications: timing of surgical intervention. *Interact Cardiovasc Thorac Surg*. 2012;14(1):26-30.
 13. Habib G, Hoen B, Tornos P, Thuny F, Prendergast B, Vilacosta I, Moreillon P, de Jesus Antunes M, Thilen U, Lekakis J, Lengyel M, Müller L, Naber CK, Nihoyannopoulos P, Moritz A, Zamorano JL; ESC Committee for Practice Guidelines. ESC Committee for Practice Guidelines. Guidelines on the prevention, diagnosis, and treatment of infective endocarditis (new version 2009): the Task Force on the Prevention, Diagnosis, and Treatment of Infective Endocarditis of the European Society of Cardiology (ESC). Endorsed by the European Society of Clinical Microbiology and Infectious Diseases (ESCMID) and the International Society of Chemotherapy (ISC) for Infection and Cancer. *Eur Heart J*. 2009;30(19):2369-413.