

Viviane Cordeiro Veiga^{1,2} , Lígia Maria Coscrato Junqueira Silva¹, Erica Regina Ribeiro Sady¹ , Priscila Valente Fernandes¹, Salomón Soriano Ordinola Rojas¹ 

1.BP - A Beneficência Portuguesa de São Paulo - São Paulo (SP), Brasil.

2.Brazilian Research in Intensive Care Network (BRICNet) - São Paulo (SP), Brasil.

Teste de apneia para diagnóstico de morte encefálica em paciente em oxigenação por membrana extracorpórea

Apnea test for the diagnosis of brain death in a patient undergoing extracorporeal membrane oxygenation

RESUMO

A oxigenação por membrana extracorpórea é utilizada como suporte extracirculatório para a assistência de pacientes em severa e reversível falência cardíaca e/ou respiratória. Complicações neurológicas podem estar relacionadas ao procedimento. Diante da evolução neurológica desfavorável e da necessidade de realização de protocolo

de morte encefálica, permanece um desafio a realização de teste de apneia nesse contexto. Relatamos o caso de teste de apneia para diagnóstico de morte encefálica em pós-operatório de cirurgia cardíaca em paciente utilizando oxigenação por membrana extracorpórea venoarterial.

Descritores: Morte encefálica; Apneia; Oxigenação por membrana extracorpórea

INTRODUÇÃO

A oxigenação por membrana extracorpórea (ECMO) é progressivamente utilizada como suporte extracirculatório para a assistência de pacientes em severa e reversível falência cardíaca e/ou respiratória.⁽¹⁾ Entre as complicações relacionadas, as de etiologia neurológica não são infrequentes, embora seu impacto tenha sido reconhecido apenas nos últimos anos.⁽²⁾ Entre estas, estão déficit cognitivo, convulsões, embolizações, sangramentos e hipóxia cerebral relacionada ao baixo fluxo, com taxas reportadas que variam entre 13% - 67%.^(2,3)

Considerando os registros de morte encefálica (ME) em pacientes sob ECMO, além de variável, é discreta a publicação de experiências descrevendo o processo de avaliação diagnóstica nesse grupo em particular, sobre a execução do teste de apneia, uma vez que o controle de gases é realizado, total ou parcialmente, pelo dispositivo de circulação extracorpórea, sendo mantido a despeito da ausência de autonomia ventilatória.⁽¹⁾ Por isso, a realização do diagnóstico de ME neste grupo de pacientes torna-se um desafio e requer o conhecimento sobre interação fisiológica entre sistema orgânico (paciente) e mecânico (ECMO) e a *expertise* no manejo dos parâmetros do dispositivo.

Relatamos o caso de teste de apneia para diagnóstico de ME em paciente utilizando ECMO.

RELATO DO CASO

Mulher de 31 anos, admitida em unidade de terapia intensiva (UTI) no pós-operatório imediato de retroca valvar mitral e aórtica (prótese biológica), valvoplastia tricúspide, ampliação do anel aórtico e amputação da aurícula esquerda, com 7 horas de duração do procedimento cirúrgico, sendo 225

Conflitos de interesse: Nenhum.

Submetido em 11 de junho de 2019

Aceito em 10 de janeiro de 2020

Autor correspondente:

Viviane Cordeiro Veiga

BP - A Beneficência Portuguesa de São Paulo

Rua Maestro Cardim, 769 - Bela Vista

CEP: 01323-001 - São Paulo (SP), Brasil

E-mail: viviane.veiga@bp.org.br

Editor responsável: Luciano César Pontes de Azevedo

DOI: 10.5935/0103-507X.20200077



minutos sob circulação extracorpórea. Apresentava antecedente de febre reumática, lúpus, pós-operatório tardio de troca valvar mitral (2010) e aórtica (2016) e hipertensão pulmonar grave.

No intraoperatório, evoluiu com hipertensão pulmonar, *cor pulmonale* agudo e choque cardiogênico, requerendo, na UTI, doses elevadas de drogas vasoativas, inclusive vasodilatador pulmonar por via endovascular e inalatória (óxido nítrico), e parâmetros protetores na ventilação mecânica invasiva (VMI) (Tabela 1). Em grave estado geral, evoluiu com insuficiência renal multifatorial (síndrome da resposta inflamatória sistêmica, tempo de circulação extracorpórea elevado, hipofluxo arterial - “padrão pré-renal”), indicando-se terapia renal substitutiva na modalidade de hemofiltração veno-venosa contínua.

Após 60 horas, sem melhora clínica, especialmente da condição hemodinâmica, e com deterioração progressiva

da função renal e respiratória (Figura 1), indicou-se suporte mecânico circulatório via ECMO venoarterial (ECMO-VA) (Tabela 1). Com canulação periférica fêmoro-femoral via membro inferior esquerdo (MIE), apresentou isquemia aguda, fazendo-se necessária a retirada da cânula de drenagem e reinserção na via femoral do membro inferior contralateral. Além disso, uma vez identificada a síndrome de Arlequim, foi necessário realizar canulação central. Apresentava-se sedada, com escala de agitação e sedação de Richmond (RASS) -5, utilizando para analgossedação propofol e remifentanil. Apesar de recuperação parcial da função ventricular decorrente do manejo da hipertensão pulmonar na avaliação ecocardiográfica, após 96 horas do início da ECMO, a paciente apresentou pupilas midriáticas, sob analgossedação, e concomitante e abrupta piora da imagem pulmonar ao raio X de tórax, com opacificação

Tabela 1 - Evolução dos parâmetros clínicos, ventilatórios, hemodinâmicos e laboratoriais

	Pré-ECMO	Dia 1	Dia 2	Dia 3	Dia 4	Dia 5	Dia 6	Dia 7
Ventilação mecânica invasiva								
Modo ventilatório	A/C-PCV	A/C-PCV	A/C-VCV	A/C-VCV	A/C-PCV	A/C-PCV	A/C-PCV	A/C-PCV
Pressão de pico (cmH ₂ O)	28	30	41	41	39	45	41	41
PEEP (cmH ₂ O)	8	5	5	5	8	10	10	8
FiO ₂	0,4	0,5	0,7	0,7	0,85	0,85	1	0,85
Volume corrente (mL)/peso predito (kg)	6	3	3	3	3	3	3	4
Frequência respiratória	20	24	24	24	20	20	20	22
ECMO-VA								
Fluxo (L/minuto)		2,21	3,00	3,00	3,00	2,30	2,29	2,22
RPM		2,02	2,60	2,62	2,64	2,24	2,22	2,22
Sweeper Flow (L/minuto)		3,0	3,5	3,5	3,5	3,5	3,5	3,5
FiO ₂		0,4	0,7	0,7	0,7	0,7	0,9	0,7
Temperatura (°C)		35,4	35,4	35,6	35,5	35,5	35,5	35,6
TCA		203	171	157	145	170	201	200
Gasometria arterial								
pH	6,98	7,34	7,47	7,39	7,47	7,43	7,31	7,45
PaO ₂ (mmHg)	74	297	99	144	209	180	151	191
PaCO ₂ (mmHg)	85	23	43	40	43	39	50	37
SaO ₂	87	96	97	98	99	99	95	96
BE (mEq/L)	-12,3	-7,7	7,1	-0,2	6,3	1,8	-1,1	1,8
PaO ₂ (mmHg)/FiO ₂	185	199	243	205,7	298,6	257	167,7	272,8
Laboratório								
Lactato (mg/dL)				17	21	19	15	17
Hemoglobina (g/dL)				8,4	7,8	8,8	7,1	7,1
Plaquetas (/mm ³)				52.000	38.000	40.000	28.000	33.000
Escores								
Lung Injury Score	2,75	2,75	2,75	2,5	2	2,25	3,25	2,5

ECMO - oxigenação por membrana extracorpórea; A/C-PCV - ventilação assistida-controlada por pressão; PEEP - pressão positiva expiratória final; FiO₂ - fração inspirada de oxigênio; ECMO-VA - oxigenação por membrana extracorpórea venoarterial; RPM - rotações por minutos ; TCA - tempo de coagulação ativado ; PaO₂ - pressão arterial de oxigênio ; PaCO₂ - pressão parcial de dióxido de carbono; SaO₂ - saturação arterial de oxigênio; BE - excesso de base.

heterogênea difusa e bilateral, assim como de parâmetros de oxigenação (Tabela 1), sugerindo edema pulmonar neurogênico. Isso, somado ao estímulo pró-inflamatório da superfície sintética do circuito da ECMO, justificou o declínio.

Nesses casos, recomenda-se que o manejo se dê como na *síndrome do desconforto respiratório agudo* (SDRA), por meio de ventilação protetora. Todavia, isso não era possível sem suporte da ECMO, pelo risco de hipercapnia, que, apesar de “permissiva” no contexto da SDRA, não parecia aceitável na situação de disfunção neurológica aguda. Por essas razões, manteve-se o suporte da ECMO, a despeito da melhora do perfil hemodinâmico, e o processo de desmame do dispositivo que tinha sido iniciado foi, então, interrompido.

Procedeu-se com a suspensão dessas drogas, persistindo a alteração neurológica. A tomografia computadorizada cranioencefálica evidenciou edema cerebral difuso (hiperemia por perda da autorregulação vascular), aparente hematoma subdural laminar parietal direito, múltiplos hematomas intraparenquimatosos de dimensões variadas nos hemisférios cerebrais, redução da amplitude do sistema supratentorial e apagamento dos sulcos entre os giros corticais hemisférios cerebrais.

Após 24 horas, mantiveram os achados de disfunção neurológica: pupilas midriáticas e arreativas e perda, inclusive, dos demais reflexos de tronco encefálico, exceto o *drive* respiratório. Em nova tomografia computadorizada (Figura 2) foi evidenciada a progressão das lesões neurológicas com sinais de herniação transtentorial.

Após 12 horas desse evento, detectou-se a perda do *drive* respiratório e, assim, foram iniciados os procedimentos para diagnóstico de ME, conforme as recomendações da Resolução do Conselho Federal de Medicina (CFM) 2173/2017, cumprindo-se todos os pré-requisitos recomendados: identificação da lesão causadora do coma por meio da neuroimagem e exclusão de potenciais que poderiam confundir o quadro clínico, especialmente o efeito de fármacos depressores do sistema nervoso central (no caso, remifentanil e propofol), suspensos 36 horas antes do início do teste de apneia, tempo considerado adequado pelas equipes, levando em conta que a ECMO pode alterar a concentração sérica dessas drogas devido ao aumento do volume de distribuição no circuito extracorpóreo.⁽⁴⁾

Além disso, também foi garantida que a temperatura corporal esofágica estivesse superior a 35°C (36,5°C), saturação arterial de oxigênio acima de 94% e pressão arterial sistólica maior ou igual a 100mmHg. A partir de então, foram realizados dois exames clínicos por médicos

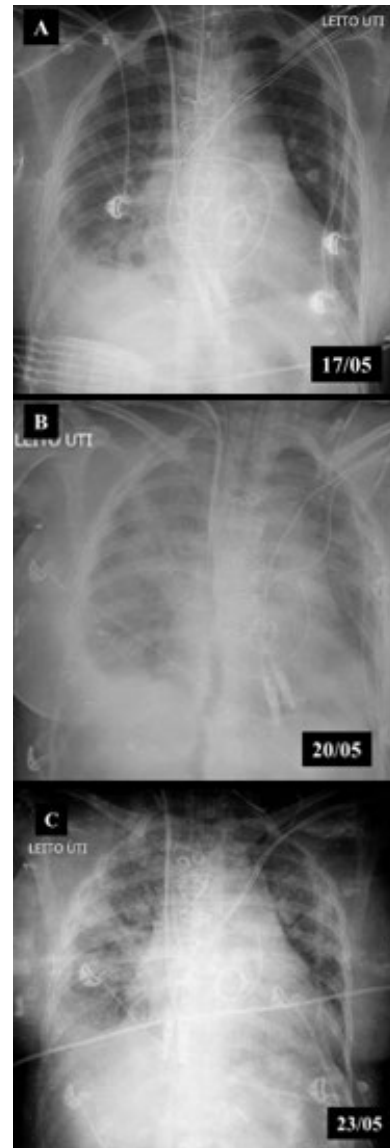


Figura 1 - Evolução da radiografia de tórax ao longo da internação. (A) Pós-operatório imediato (pré-oxigenação por membrana extracorpórea); (B) Dia 1 - oxigenação por membrana extracorpórea venoarterial; (C) Dia 4 - oxigenação por membrana extracorpórea venoarterial.

capacitados, um teste de apneia e um exame complementar para a determinação da ME.

Além de constatado coma arreativo e aperceptivo (escala de coma de Glasgow em 3), o exame eletroencefalográfico evidenciou ausência de atividade elétrica. Associado aos demais testes preconizados, foi realizado teste de apneia sob ECMO-VA, cumprindo os pré-requisitos necessários, com a paciente apresentando pressão arterial, temperatura central e oximetria de pulso adequadas, com configuração apropriada da ECMO-VA e do ventilador mecânico, que incluiu pré-

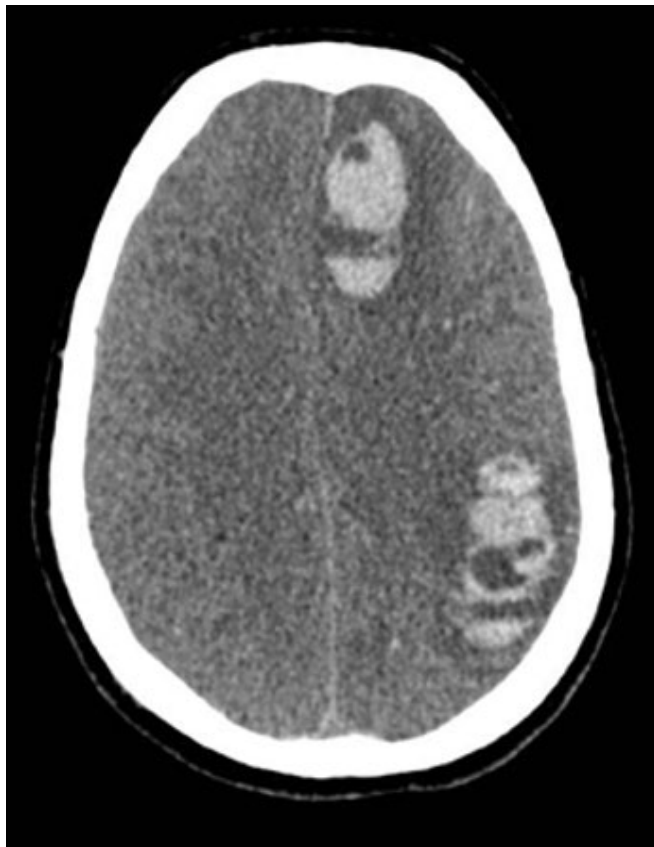

Figura 2 - Tomografia de crânio, obtida no quinto dia pós-operatório (e quarto pós-oxigenação por membrana extracorpórea). Sinais de edema cerebral difuso, hematoma subdural, hematomas intraparenquimatosos e apagamento dos sulcos entre os giros corticais hemisférios cerebrais.

oxigenação durante 10 minutos com fração inspirada de oxigênio (FiO_2) de 1,0 em ambos os dispositivos de suporte e redução do *sweep flow* reduzido a 0,5L/minuto (Tabela 2). A VMI foi interrompida, tendo sido instituída oxigenoterapia suplementar (6L/minuto) via tubo orotraqueal. No primeiro minuto, detectou-se hipoxemia importante a despeito de oxigenoterapia suplementar e, conforme recomendado, aumentou-se o fluxo da ECMO-VA, com recuperação dos parâmetros fisiológicos aceitáveis para o teste. Estrita monitoração para a presença de movimentos respiratórios foi realizada durante 10 minutos, e amostras sanguíneas para gasometria arterial - pré e pós-teste - foram coletadas, evidenciando incremento da pressão parcial de dióxido de carbono ($PaCO_2$).

O segundo exame clínico foi realizado, posteriormente, em conformidade com o intervalo preconizado. Assim, com diagnóstico confirmado de ME e respaldo legal relacionado, o suporte de terapia intensiva foi suspenso após a recusa da família à doação de órgãos.

Tabela 2 - Parâmetros da oxigenação por membrana extracorpórea venoarterial e gasométricos, pré e pós-teste de apneia

	Teste de apneia	
	Pré	Pós
ECMO-VA		
Fluxo (L/minuto)	2,22	4
RPM	2,22	3,7
Sweeper Flow (L/minuto)	3,5	0,5
FiO_2	0,7	1
Temperatura (°C)	36,5	36,5
Hemodinâmica		
PAM (mmHg)	82	69
FC (bpm)	100	114
SpO_2 (%)	96	91
Gasometria arterial		
pH	7,42	7,29
PaO_2 (mmHg)	207	167
$PaCO_2$ (mmHg)	40	57
BE (mEq/L)	1,8	0,4
PaO_2 (mmHg) / FiO_2	207	167

ECMO-VA - oxigenação por membrana extracorpórea venoarterial; RPM - rotações por minuto; FiO_2 - fração inspirada de oxigênio; PAM - pressão arterial média; FC - frequência cardíaca; SpO_2 - saturação de oxigênio no sangue; PaO_2 - pressão arterial de oxigênio; $PaCO_2$ - pressão parcial de dióxido de carbono; BE - excesso de base.

DISCUSSÃO

Este relato demonstra a viabilidade da realização do teste de apneia para diagnóstico de ME em pacientes em ECMO.

A ME, definida como a cessação irreversível de todas as funções cerebrais, incluindo as atividades reflexas do tronco encefálico, está entre as complicações neurológicas mais temíveis por equipes que dispõem de dispositivos de suporte circulatório extracorpóreo.⁽¹⁾ Embora seja desafiador, ante o diagnóstico de ME, esses dispositivos de suporte tornam-se alternativas interessantes para a manutenção da viabilidade de órgãos direcionados para os transplantes.^(3,5,6)

Além dos critérios mandatórios para a determinação de ME,⁽⁴⁾ de acordo com a legislação brasileira (resolução CFM 2.173/2017), entendemos que é necessária a observação de aspectos adicionais, específicos do contexto da execução do teste de apneia em ECMO. Assim o fizemos na seção “Recomendações práticas”.

A realização do teste de apneia em ECMO permanece como um desafio. Na literatura, encontrou-se apenas uma referência brasileira descrevendo essa experiência, que se deu no contexto da ECMO veno-venosa (ECMO-VV), com particularidades próprias, como a possibilidade de se interromper o suporte via clampamento das cânulas, publicada em período anterior ao da atual legislação nacional – revisada - para o diagnóstico de ME.⁽⁷⁾

Considerando aspectos práticos do teste de apneia, conduzido para determinar a ausência de *drive* respiratório na presença de elevação da PaCO₂ além do limiar considerado necessário para estimular o centro respiratório, em revisão retrospectiva, este foi considerado “muito difícil de realizar” devido à ausência de “protocolos padronizados”.^(4,8)

Além do incremento da PaCO₂, garantir adequada oxigenação durante o teste também é um desafio, especialmente ante casos que requerem elevado suporte ventilatório, como a SDRA, cuja contribuição dos pulmões nativos para a oxigenação é reduzida.⁽¹⁾ Nessas situações, torna-se necessário, além de adequada pré-oxigenação, otimizar o fluxo extracorpóreo.⁽¹⁾ No presente caso, durante o período que a paciente permaneceu em ECMO, houve necessidade de alterações nos parâmetros ventilatórios, objetivando a estabilização hemodinâmica e ventilatória. Os níveis de pressão arterial de oxigênio (PaO₂) no período variaram de 144 a 209mmHg, sem repercussões neurológicas associadas.

Assim, no teste de apneia, recomenda-se prover suplementação de oxigênio (FiO₂ = 1,0) no dispositivo da ECMO, podendo realizá-lo mantendo o indivíduo sob VMI no modo pressão positiva contínua das vias aéreas (CPAP), a fim de prevenir o derrecrutamento alveolar, ou, ainda, para casos em que a pressurização do sistema respiratório não seja fundamental, realizar a oferta de oxigênio (4 - 6L/minuto) por meio de um cateter de sucção inserido diretamente na prótese ventilatória ou de um circuito conectado a um tubo T.^(1,8)

Neste caso, em conformidade com nossa legislação, optou-se por realizar a suplementação de oxigênio via ECMO, conforme recomenda a literatura, associada à introdução de cateter de sucção traqueal (6L/minuto) via tubo orotraqueal.⁽⁴⁾ Todavia, a paciente apresentou hipoxemia importante no primeiro minuto do teste de apneia, fazendo-se necessário realizar o que também recomenda-se: aumentar o fluxo da ECMO até alcançar valores de oxigenação razoáveis para a execução (fluxo: 2,2 - 4,0L/minuto), sendo observada imediata recuperação desse parâmetro. Posteriormente, em processo de revisão do caso, consideramos que a escolha da modalidade suplementar adotada poderia ser o CPAP, visto que a resolução 2.173/2017 a recomenda nos casos de hipóxia. Todavia, esse risco foi minimizado, devido ao suporte da ECMO quando o *sweep flow* estava titulado proporcionalmente ao fluxo sanguíneo.

Além disso, também é prerrogativa assegurar a estabilidade hemodinâmica durante o teste, potencialmente desfavorecida pela acidemia hipercápnica secundária ao próprio procedimento.⁽¹⁾ Na ECMO-VV, a função cardíaca nativa está preservada e pode, com

assistência volêmica e de drogas vasoativas, manter a estabilidade.⁽¹⁾ Todavia, na modalidade VA, o indivíduo encontra-se parcial ou totalmente dependente da ECMO, de modo que a assistência extracorpórea deve ser otimizada.⁽¹⁾ Ao contrário do esperado, neste caso, não ocorreu instabilidade hemodinâmica, o que pode dever-se à recuperação da função ventricular associada ao aumento do fluxo extracorpóreo para o manejo da hipoxemia.

Finalmente, deve-se atentar para a redução da eliminação excessiva de dióxido de carbono pela ECMO. Sabe-se que, se a taxa de fluxo sanguíneo é mantida constante, a remoção de dióxido de carbono é proporcional ao fluxo do *sweeper*.^(1,8) Assim, há sugestão para reduzir o fluxo do *sweep* (0,5 - 1,0L/minuto), a fim de alcançar o limiar necessário para a confirmação do teste de apneia.^(1,9) Contudo, se o fluxo for reduzido a zero, a oxigenação pode ser afetada, o que poderia ser corrigido pelo aumento do *sweeper* ou pela adição de dióxido de carbono exógeno ao circuito da ECMO.⁽¹⁾

A *Extracorporeal Life Support Organization* (ELSO) faz referência ao estudo de Giani et al., recomendando que o indivíduo esteja sob CPAP e o *sweeper flow* seja titulado para, no máximo, 1L/minuto. Se a PaCO₂ não elevar-se acima de 60mmHg (ou 20mmHg acima do valor pré-teste), o *sweep flow* deve ser progressivamente reduzido a 0,1L/minuto, enquanto mantém-se adequada a oxigenação.⁽⁹⁾

Neste estudo, foi realizada, conforme descrição de experiência internacionais, a redução do *sweep* para 0,5L/minuto, alcançando, após 10 minutos de execução do teste de apneia, o limiar necessário para a confirmação da ausência de *drive* respiratório, conforme a legislação brasileira (> 55mmHg).⁽⁴⁾ Considera-se que, na impossibilidade de alcançar o limiar para a confirmação do teste, talvez o diagnóstico de ME não seria viável, pois não há qualquer referência nacional, com prerrogativas legais para, por exemplo, realizar a administração exógena de dióxido de carbono, que é uma alternativa real em experiências internacionais.

O caso exposto reforça que o uso da ECMO deve ser feito por equipes capacitadas e em centros de referência, que disponham de um time treinado na indicação e no manejo do dispositivo, demonstrando que o diagnóstico de ME, incluindo o teste de apneia, é possível neste contexto, embora seja necessária a *expertise* da equipe.

Recomendações práticas

1. Considerar efeito do fluxo da ECMO e, eventualmente, de terapia renal substitutiva (TRS) para estimar *clearance* de drogas sedativas e o momento adequado para iniciar a avaliação diagnóstica de ME.

2. Ponderar, a beira do leito, sobre a proporcionalidade de contribuição fisiológica da ECMO na assistência hemodinâmica, respiratória ou mista aos pacientes, a partir do conhecimento de fisiologia aplicada e do eventual uso de medidas objetivas (ultrassonografia, por exemplo), para, então, definir as estratégias de ajustes de parâmetros mais pertinentes a cada caso.
3. Dez minutos antes da coleta da primeira amostra sanguínea para gasometria arterial, além dos ajustes ventilatórios preconizados, deve-se também realizar pré-oxigenação adicional via ECMO ($FiO_2 = 1,0$), e, ao início do teste, reduzir o *sweep flow* para 0,5 - 1,0L/minuto.
4. Considerar a função pulmonar para decidir o tipo de suplementação de oxigênio pertinente (cateter de sucção de oxigênio 6L/minuto ou CPAP - ventilador ou válvula de pressão positiva expiratória final - PEEP): se a função estiver preservada (ECMO para suporte hemodinâmico exclusivo), pode-se optar por qualquer das modalidades descritas. Todavia, em vigência de disfunção pulmonar (ECMO para suporte respiratório, com ou sem suporte hemodinâmico associado), recomenda-se optar pelo método CPAP.
5. Se verificada hipoxemia durante o teste de apneia, a despeito da suplementação de oxigênio, pode-se aumentar o fluxo da ECMO (rpm), até alcançar saturação de oxigênio no sangue (SpO_2) adequada e/ou aumentar o fluxo do *sweep*.
6. Se, a despeito da ausência de movimentos respiratórios (apneia), não se alcançar o limiar da $PaCO_2$ preconizado ($> 55\text{mmHg}$), considerar a possibilidade de repetir o teste sob a suplementação de dióxido de carbono exógeno ao circuito de ECMO. Todavia, por desconhecermos a experiência nacional, sugerimos cautela ao fazê-lo e, se necessário, que seja consultada a opinião de times com grande *expertise* no tema.

CONCLUSÃO

Este relato abordou estratégias para viabilizar a execução do teste de apneia para diagnóstico de morte encefálica, sob oxigenação por membrana extracorpórea, contemplando: pré-oxigenação arterial via oxigenação por membrana extracorpórea, em associação à titulação da fração inspirada de oxigênio, no ventilador mecânico; redução do *sweep flow* para níveis entre 0,5 - 1,0L/min, ao início do teste e manutenção do valor de fluxo sanguíneo, na oxigenação por membrana extracorpórea, procedendo a ajustes apenas nos casos de instabilidade (hemodinâmica e/ou de oxigenação). Apesar dos desafios práticos, o presente caso confirma que a execução do teste de apneia para diagnóstico de morte encefálica sob oxigenação por membrana extracorpórea é factível.

ABSTRACT

Extracorporeal membrane oxygenation is used as extracirculatory support for the care of patients with severe and reversible cardiac and/or respiratory failure. Neurological complications may be related to the procedure. Given the unfavorable neurological evolution and the need to perform a

brain death protocol, the performance of an apnea test in this context remains a challenge. We report the use of an apnea test for the diagnosis of brain death post-cardiac surgery in a patient receiving venoarterial extracorporeal membrane oxygenation.

Keywords: Brain death; Apnea; Extracorporeal membrane oxygenation

REFERÊNCIAS

1. Lie SA, Hwang NC. Challenges of brain death and apnea testing in adult patients on extracorporeal membrane oxygenation - A review. *J Cardiothorac Vasc Anesth*. 2019; 33(00):2266-72.
2. Lorusso R. Extracorporeal life support and neurologic complications: still a long way to go. *J Thorac Dis*. 2017; 9(10):E954-E956.
3. Kreitler KJ, Cavarocchi NC, Hirose H, West S, Hasz R, Ghobrial ML, et al. Declaring brain death on ECMO. [Presented at American Transplant Conference, Philadelphia, PA, May 2, 2015].
4. Brasil. Conselho Federal de Medicina. Resolução Nº 2.173, de 23 de novembro de 2017. [citado 2019 maio 27]. Disponível em: <https://saude.rs.gov.br/upload/arquivos/carga20171205/19140504-resolucao-do-conselho-federal-de-medicina-2173-2017.pdf>
5. Besen BA, Romano TG, Zigaib R, Mendes PV, Melro LM, Park M. Oferta de oxigênio, remoção de dióxido de carbono, transferência de energia aos pulmões e comportamento da hipertensão pulmonar durante o suporte com oxigenação por membrana extracorpórea: um modelo matemático. *Rev Bras Ter Intensiva*. 2019;31(2):113-21.
6. Park M, Mendes PV, Costa EL, Barbosa EV, Hirota AS, Azevedo LV. Fatores associados à regulação da pressão parcial de oxigênio e da pressão parcial de gás carbônico durante suporte respiratório com oxigenação por membrana extracorpórea: dados de um modelo em suínos. *Rev Bras Ter Intensiva*. 2016;28(1):11-8.
7. Mendes PV, Moura E, Barbosa EV, Hirota AS, Scordamaglio PR, Ajar FM, et al. Challenges in patients supported with extracorporeal membrane oxygenation in Brazil. *Clinics (Sao Paulo)*. 2012;67(12):1511-5.
8. Muralidharan R, Mateen FJ, Shinohara RT, Schears GJ, Wijidicks EF. The challenges with brain death determination in adult patients on extracorporeal membrane oxygenation. *Neurocrit Care*. 2011;14(3):423-6.
9. Giani M, Scaravilli V, Colombo SM, Confalonieri A, Leo R, Maggioni E, et al. Apnea test during brain death assessment in mechanically ventilated and ECMO patients. *Intensive Care Med* 2016;42(1):72-81.