Ciência Rural, Santa Maria 21(1):63-70, 1991.
Aprov. p/ publicação em 17/04/91.

MIELOGRAFIA EM CÃES COM IOHEXOL

IOHEXOL MYELOGRAPHY IN DOGS

Adelina Maria da Silva* Sérgio Amaro Guimarães Fialho**

RESUMO

Iohexol, um novo meio de contraste hidrossolúvel não iônico, foi utilizado na realização de mielografias em seis cães, cinco dos quais normais. O sexto animal, atropelado por uma motocicleta, apresentava paralisia espástica dos membros torácicos e paralisia flácida dos membros pélvicos. Na mielografia desse cão, o meio de contraste não progrediu além de T11 e o exame macroscópico confirmou a fratura do corpo vertebral de T11. A qualidade das mielografias foi excelente pois o iohexol proporcionou uma opacificação adequada e homogênea do espaço subaracnóideo. O iohexol deslocou-se de maneira satisfatória e mielografias das regiões torácica e lombar puderam ser obtidas pela punção cisternal. Não foi registrado nenhum caso de convulsão, confirmando a menor neurotoxicidade desse novo meio de contraste.

Palavras-chave: iohexol, mielografia, doenças do sistema nervoso, meios de contraste não iônicos.

SUMMARY

Iohexol, a new nonionic water soluble contrast medium, was used for myelographic examinations of six dogs, five of them were normal. The sixth animal was hit by a motorcycle and showed spastic paralysis of the thoracic limbs and flacid paralysis of the pelvic limbs. In the myelogram of this dog, the contrast medium did not advance beyond T11 and the macroscopic exam confirmed the T11 vertebral body fracture. The myelography quality was excellent since iohexol provided an adequate and homogeneous opacification of the subarachnoid space. Iohexol flowed satisfactorily and thoracic and lumbar myelographies were obtained by cisternal puncture. No convulsions were observed in the present study, indicating the lower neurotoxicity of this new contrast medium.

Key Words: iohexol, myelography, nervous system diseases, nonionic contrast media.

INTRODUÇÃO

Durante muito tempo a mielografia foi um procedimento diagnóstico que envolvia certos riscos e cujos resultados nem sempre eram satisfatórios. Essa situação era ocasionada pela falta de um meio de contraste com características ideais, o qual deveria ser totalmente miscível com o líquido cefalorraquiano, completamente reabsorvível, sem toxicidade local ou sistêmica, farmacologicamente i-

* Médica Veterinária, aluna do Curso de Pós-Graduação em Medicina Veterinária da Universidade Federal de Santa Maria, Campus Universitário. 97.119 - Santa Maria, RS.
** Professor Titular do Curso de Medicina Veterinária da Universidade Federal de Santa Maria, Campus Universitário, 97.119 - Santa Maria, RS.

nerte, radiograficamente denso, além de persistir por um tempo suficiente para se fazer as radiograficas necessárias (LORD & OLSSON, 1976; BAYLEY et al , 1983).

Por preencher todos esses requisitos, o iohexol é atualmente o meio de contraste de escolha para mielografias. Suas excelentes qualidades tornaram o exame mielográfico seguro e eficiente (ALMÉN, 1983; KENDALL et al, 1983; WAKSTAD et al, 1984; GONSETTE & LIESENBORGHS, 1985). A menor neurotoxicidade do iohexol deve-se a sua natureza não iônica, o que significa soluções de menor osmolalidade (GRONNEROD et al, 1983; NYEGAARD & CO, 1988). Outros fatores , porém, estão envolvidos, pois o metrizamide, que também é um meio de contraste hidrossolúvel não iônico, apresenta atividade epileptogênica muito maior quando comparado ao iohexol (LORD & OLSSON, 1976; DAVIS et al, 1981; BAYLEY & MORGAN, 1983; PUGLISI et al, 1986).

A introdução de um meio de contraste positivo no espaço subaracnóideo, torna-o visível e permite a avaliação de massas extradurais, intradurais-extramedulares e intramedulares (ACKERMAN & CORWIN, 1975; HOERLEIN, 1978; BAYLEY & MORGAN, 1983). A mielografia também é útil no diagnóstico de fraturas e luxações da coluna vertebral, pois o deslocamento das vértebras pode determinar a não progressão do meio de contraste além do nível da lesão (LORD & OLSSON, 1976 ; HOERLEIW, 1978; BAYLEY & MORGAN, 1983).

A punção cisternal é mais fácil e segura porque é simples determinar o local da punção; há maior espaço para penetração da agulha e presença de fluxo livre de líquor. Esse último fato confirma a localização correta da agulha no espaço subaracnóideo (DOUGLAS & WILLIAMSON, 1972; WRIGHT , 1984). Mielografias toracolombares podem ser realizadas com punção cisternal porque a inclinação do corpo do paciente permite o deslocamento do meio de contraste pelo espaço subaracnóideo (DOUGLAS & WILLIAMSON, 1972 ; WRIGHT, 1984).

Este estudo visa constatar a qualidade das mielografias com iohexol e a menor neurotoxicidade desse meio de contraste. Pretende-se também avaliar a eficiência da punção cisternal na realização de mielografias toracolombares.

MATERIAL E MÉTODOS

Foram utilizados no experimento cinco cães adultos normais, um macho e quatro fêmeas, um deles da raça Pastor Alemão e os demais sem raça definida, com idade variando de 2 a 8 anos e peso de 11 a 21kg; além de um cão Pointer, macho, com 8 meses de idade e 14kg de peso, o qual foi atropelado por uma motocicleta e desde então passou a apresentar paralisia espástica dos membros torácicos e paralisia flácida dos membros pélvicos (sinal de Schiff-Sherrington).

Os animais foram pré-medicados com 10mg de diazepam*, via venosa. A indução foi feita com 25 mg/kg de tiopental sódico** e manutenção da anestesia geral foi feita com o mesmo anestésico, via venosa. Foram então realizadas radiografias simples de toda a coluna vertebral na posição lateral.

O decúbito lateral foi mantido e, após intubação orotraqueal, a cabeça foi posicionada em flexão ventral acentuada. O local da punção da cisterna cerebelomedular foi determinado pela intersecção de uma linha imaginária unindo as bordas anteriores do atlas com a linha média dorsal do pescoço. Essa região foi previamente depilada e a antissepsia foi feita com álcool.

---

* VALIUM. Produtos Roche Químicos e Farmacêuticos S.A. Estrada dos Bandeirantes, 2020. RJ.

** THIONEMBUTAL. Abbott Laboratórios do Brasil Ltda. Rua Nova York, 245. São Paulo, SP.

A punção foi realizada com uma agulha de raquianestesia 50/8 cujo bissel foi mantido em direção caudal. Foi retirada uma quantidade de líquido cefalorraquiano igual a 50% da quantidade de meio de contraste a ser injetado. O meio de contraste iohexol* na concentração de 350mg/I/ml foi administrado na dose de 0,4ml/kg, na velocidade de 2ml/min.

Imediatamente após a injeção do iohexol e retirada da agulha foram realizadas radiografias da coluna vertebral cervicotorácica. Após um período que variou de 20 a 45 minutos, foram feitas radiografias da coluna toracolombar.

Todos os cães foram observados durante a recuperação anestésica para se avaliar a presença de reações adversas ao meio de contraste utilizado. A avaliação clínica dos animais após a mielografia estendeu-se por um período de 24 horas.

Foi também avaliada a qualidade diagnóstica das mielografias através da morfologia e densidade obtidas. Foi analisada ainda a migração do meio de contraste pelo espaço subaracnóideo.

RESULTADOS

A observação da atitude e postura dos animais demonstrou que a sedação obtida com diazepam foi mínima ou mesmo inexistente. Esse fato provavelmente contribuiu para o retorno anestésico suave, mas com presença de tremores musculares , em cinco cães. Um dos animais apresentou um retorno anestésico considerado razoável, com alguma excitação e ataxia, mas sem necessidade de medicação. Verificou-se a ausência de reações de natureza convulsiva após a mielografia em todos os cães utilizados.

A densidade obtida com o iohexol foi considerada excelente em todas as mielografias (Figura 1). Em umas das mielografias o meio de contraste ocupou apenas o espaço subaracnóideo dorsal da coluna vertebral toracolombar mas nas cinco demais mielografias o iohexol demonstrou ótima morfologia, ocupando de maneira completa e uniforme o espaço subaracnóideo.

Em três mielografias o meio de contraste se deslocou até o final da medula espinhal (Figura 2). Em uma mielografia o iohexol não ultrapassou as primeiras vértebras torácicas. Em outra mielografia a delimitação do espaço subaracnóideo pelo meio de contraste foi perdida nas três primeiras vértebras cervicais.

Nas radiografias simples do cão traumatizado já foi possível notar o estreitamento do espaço intervertebral entre T11 e T12 e irregularidades na borda caudal do corpo vertebral de T11. Na mielografia foi verificado que o iohexol deslocou-se até T11, 20 minutos após a injeção (Figura 3). Nova radiografia foi feita após a espera de mais 20 minutos mas o meio de contraste não progrediu, o que sugeria deslocamento da medula resultante da fratura de T11. Esse animal foi submetido a eutanásia e o exame macroscópico da coluna vertebral confirmou os diagnósticos clínico e radiológico, pois verificou-se a fratura do corpo vertebral de T11, localizada na extremidade caudal, além da fratura do processo articular cranial dessa mesma vértebra.

DISCUSSÃO E CONCLUSÕES

Embora o uso de tranquilizantes seja recomendado antes de uma anestesia geral, a mielografia em cães geralmente é feita sem qualquer pré-medicação (LORD & OLSSON, 1976). Como o uso de fenoatizínicos e neuroleptoanalgésicos é contra-indicado na realização de exames mielográficos (NYEBAARDS & CO, 1988) foi

---

* OMNIPAQUE. The Sydney Ross Co. Av. Brasil , 22155. Rio de Janeiro, RJ.

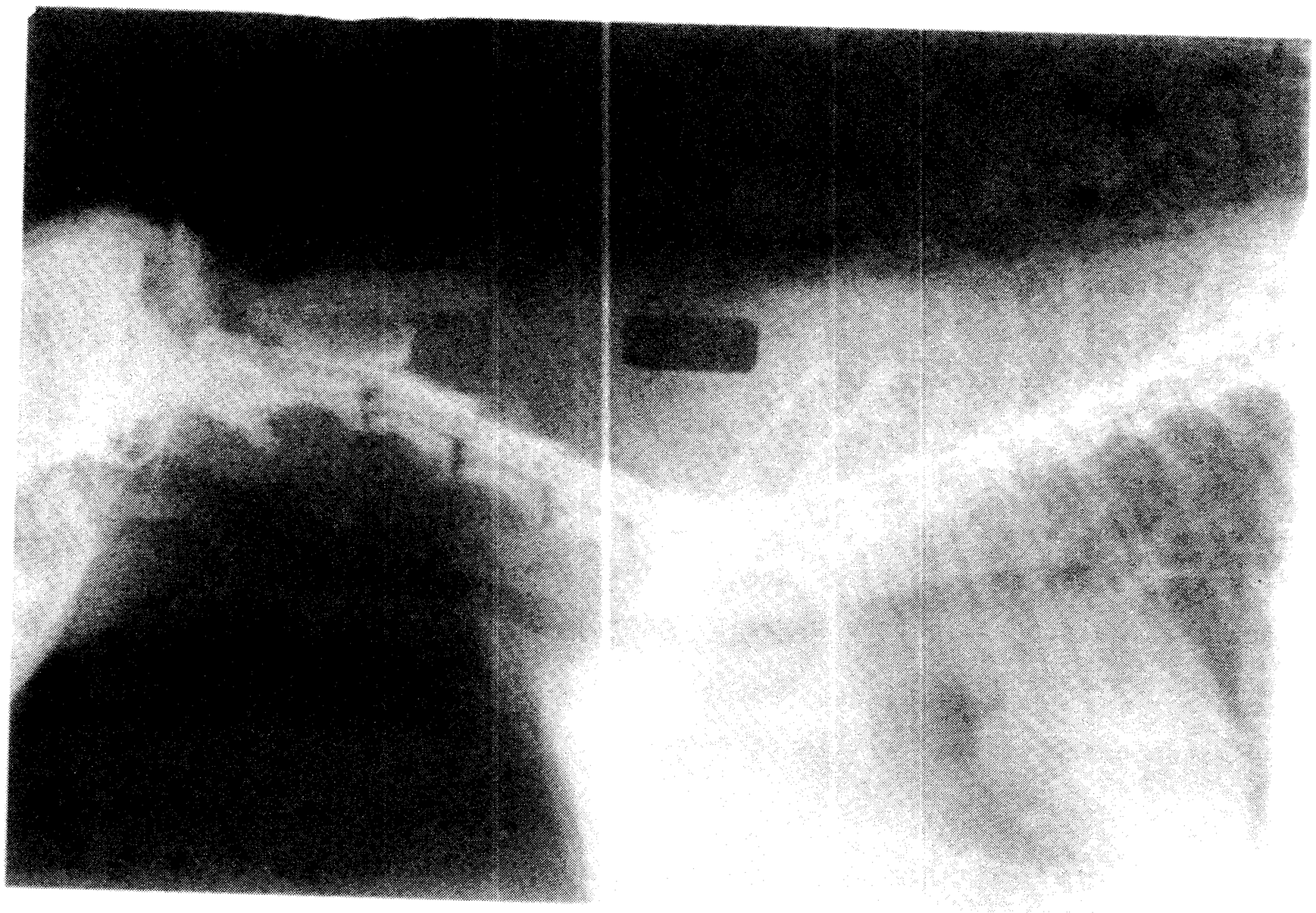

FIGURA 1 - Mielografia com iohexol. Projeção lateral da coluna cervicotorácica do cão 1. A radiografia foi realizada logo após a injeção do meio de contraste, que proporcionou opacificação adequada e homogênea do espaço subaracnóideo.

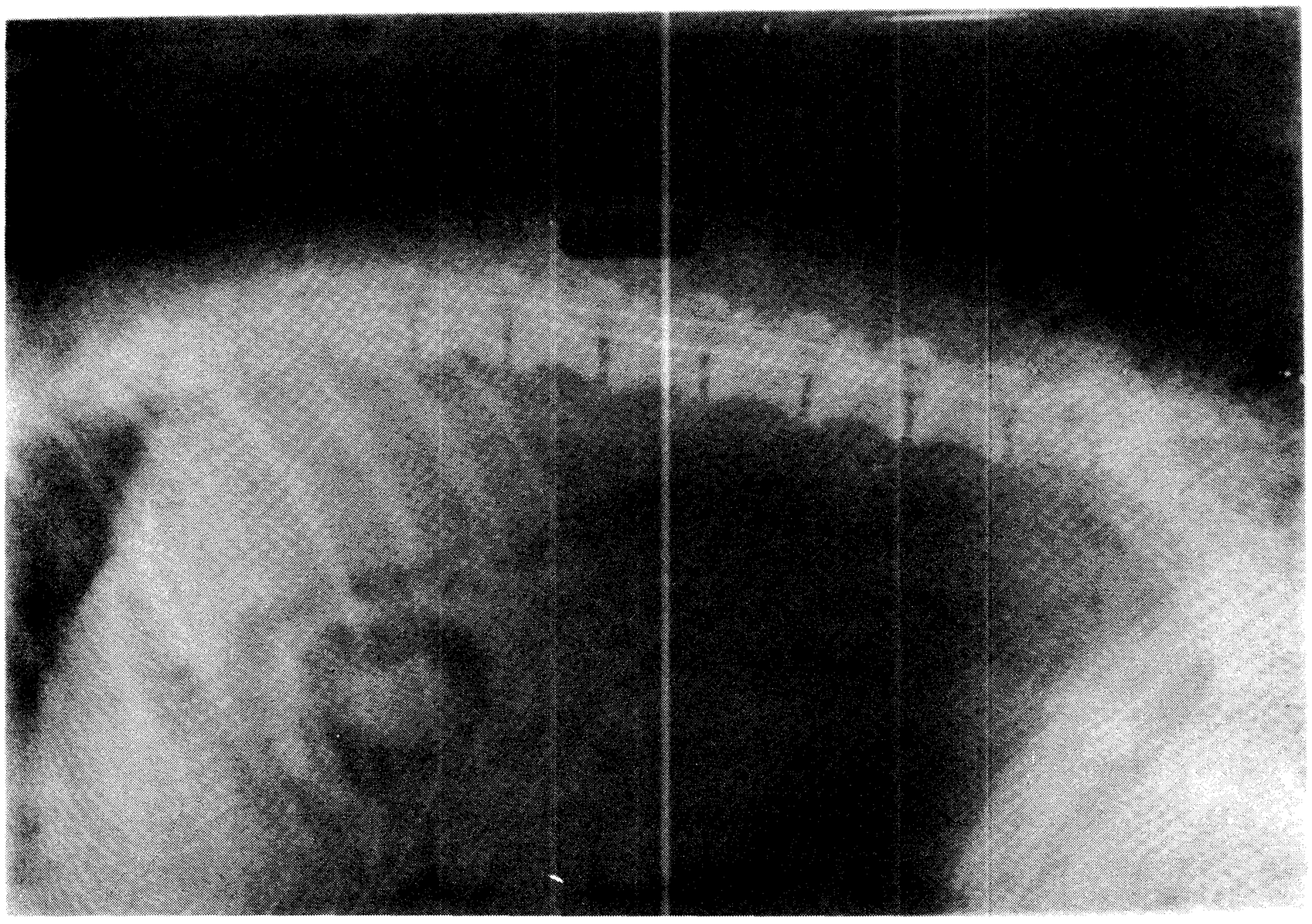

FIGURA 2 - Mielografia com iohexol. Projeção lateral da coluna toracolombar do cão 1. A radiografia foi realizada 20 minutos após a injeção do meio de contraste, que deslocou-se adequadamente até as porções mais caudais da coluna lombar, delimitando de maneira uniforme o espaço subaracnóideo.

FIGURA 3 - Mielografia com iohexol. Projeção lateral da coluna toracolombar do cão atropelado que apresentava tetraplegia. Radiografia realizada 20 minutos após a injeção do meio de contraste, que não progrediu além de T11. Estreitamento do espaço invertebral entre T11-T12 e irregularidades na borda caudal do corpo vertebral de T11.

experimentado o uso do diazepam. A pré-medicação com o diazepam não foi considerada adequada, pois os resultados obtidos quanto à sedação e retorno anestésico não foram satisfatórios.

Como não foi registrado nenhum caso de convulsão após as mielografias, a menor neurotoxicidade do iohexol pode ser confirmada neste experimento, apesar da utilização do diazepam e tiopental sódico, porque drogas anticonvulsivantes não impedem o aparecimento de convulsões causadas por meios de contraste (ACKERMAN & CORVIN, 1975; LORD & OLSSON, 1976; DAVIS et al, 1981). A reduzida neurotoxicidade do iohexol constitui uma de suas mais importantes qualidades, já comprovada em várias pesquisas (GRONERO et al, 1983 ; NAKSTAD, et al, 1984; LONSETTE & LIESENBORGS, 1985; PUGLISI et al, 1986).

Como verificado em vários estudos (DOUGLAS & WILLIAMSON, 1972; GRONNEROD et al, 1983; KENDALL et al, 1983; NAKSTAD et al, 1984), a qualidade das mielografias realizadas com iohexol foi excelente, porque o meio de contraste proporcionou uma opacificação adequada e homogênea do espaço subaracnóideo.

Conforme diversas publicações (DOUGLAS & WILLIAMSON, 1972; HOERLEIN, 1978; BAYLEY & MORGAN, 1983; WRIGHT, (1984) a punção cisternal mostrou-se simples e fácil, além de adequada para a realização de mielografias das regiões torácica e lombar, pois o meio de contraste deslocou-se de maneira satisfatória em quatro das seis mielografias realizadas.

A dose de 0,4ml/kg de iohexol na concentração de 350mg/I/ml, semelhante à recomendada em alguns trabalhos (WRIGHT, 1984; NYEGAARD & CO, 1988), mostrou-se ideal para a realização de mielografia toracolombar com punção cisternal. Uma dose maior ultrapassaria o limite de segurança na dose total de iodo a ser administrada (NYEGAARD & CO , 1988) e uma dose menor provavelmente não seria suficiente para o deslocamento do meio de contraste até as porções mais caudais da coluna vertebral.

O iohexol não ocupou o espaço subaracnóideo de maneira uniforme em apenas uma das seis mielografias realizadas. A localização do meio de contraste apenas no espaço subaracnóideo dorsal talvez tivesse sido evitada pela rotação do animal sobre si mesmo, como recomendado por BAYLEY & MORGAN (1983).

A falta de progressão do meio de contraste na mielografia do cão com tetraplegia foi um dado importante a ser somado à anamnese, sintomatologia clínica e exame radiológico simples, auxiliando assim no diagnóstico final de fratura da coluna vertebral.

A excelente qualidade das imagens radiológicas, bem como a ausência de reações neurológicas, observadas com o uso do iohexol, tornam a mielografia um meio diagnóstico eficaz e seguro, que deveria ser mais largamente utilizado em Medicina Veterinária no nosso país.

REFERÊNCIAS BIBLIOGRÁFICAS

1. ACKERMAN, N., CORWIN JR.; L.A. Myelography with MP2032-NGM meglumine iocarmate. **J Am Vet Radiol Soc** , Elkhart v. 6, n. 4, p. 174-177, 1975.
2. ALMÉN, T. Experimental investigations with iohexol and their clinical relevance. **Acta Radiol** , Stockholm v. 366, p. 9-19, 1983.
3. BAYLEY, C.S., MORGAN, J.P. Diseases of spinal cord. In: ETTINGER, S.J. **Textbook of veterinary internal medicine diseases of the dog and cat.** 2. ed. Philadelphia, W.B. Saunders, 1983, v. 1, cap. 35, p. 532-608.

4. DAVIS, E.M., GILKMAN, L., RENDANO, V. T., SHORT, C.E. Seizures in dogs following metrizamide myelography. **J Am Anim Hosp Assoc**, Indiana , v. 17, n. 4, p. 642-648, 1981.

5. DOUGLAS, S.W., WILLIAMSON, H.D. **Principles of veterinary radiography.** 2. ed. London, Baillière Tindall, 1972. cap. 12: contrast média techniques: p. 183-211.

6. GONSETTE, R.E., LIESENBORGHS, L. Iohexol: a new nonionic contrast medium for myelography and cisternography with markedly reduced neurotoxicity. **Invest Radiol**, Philadelphia v. 20, p. 32-36, 1985.

7. GRONNEROD, T.A., ELDEVIK, O.P., HINDMARSH, T., KENDALL, B., NAKSTAD, P.H. Documentation of a new contrast medium for the subarachnoid space. **Acta Radiol Diag**, Stockholm v. 24, n. 6, p. 487-491, 1983.

8. HOERLEIN, B.F. **Canine neurology diagnosis and treatment.** 3. ed. Philadelphia: W.B. Saunders, 1978. 791 p.

9. KENDALL, B., HARRISON, M., SCHNEIDAU, A. Clinical trial of iohexol in lumbar myelography. **Acta Radiol Diagn**, Stockholm v. 24, n. 6, p. 507-510, 1983.

10. LORD, P.F., OLSSON, S.E. Myelography with metrizamide in the dog: a clinical study on its use for the demonstration of spinal cord lesions other than those caused by intervertebral disk protusions. **J Am Vet Radiol Soc**, Elkhart v. 17, n. 2, p. 42-50, 1976.

11. NAKSTAD, P., AASERUD, O., HELGETUEIT, A., NYBERG-HANSEN, R., GANES, T., BACH-GANSMO, T. Cervical myelography with iohexol. **Neuroradiol**, Berlin, v. 26, p. 123-129, 1984.

12. NYEGAARD & CO.A.S. **Omnipaque.** Oslo, Noruega. 1988. Bula.

13. PUGLISI, T.A., GREEN, R.W., HALL, C. L., READ, W.K., GREEN, R.A., TANGNER, C.H., MANN, F.A., HOBSON, H.P. Comparison of metrizamide and iohexol for cisternal myelographic examination of dogs. **Am J Vet Res**, Chicago v. 47, n. 8, p. 1863-1869 , 1986.

14. WRIGHT, J.A. Myelography in the dog. **In Pract**, London v. 6, n. 1, p. 25-27, 1984.