Ciência Rural, Santa Maria 21(1):71-87, 1991.
Aprov. p/ publicação em 04/08/91.

ARTROPLASTIA CAPSULAR DE COLONNA MODIFICADA PARA CÃES. I - PADRONIZAÇÃO DA TÉCNICA

COLONNA'S CAPSULAR ARTHROPLASTY MODIFIED FOR THE HIP JOINT IN DOGS. I - STANDARDIZATION OF THE TECHNIQUE

Juan Thomas Wheeler*
Murilo Nogueira dos Santos***
Alceu Gaspar Raiser**
Cláudio Correia Natalini*

RESUMO

Em oito cães sadios, considerados livres de displasia procurou-se adaptar a técnica de artroplastia capsular de Colonna, utilizada em humanos para o tratamento da luxação coxofemoral congênita. Os animais foram submetidos às avaliações clínica e radiológica pré e pós-operatória e após período de observação variável, sacrificados para estudo anátomo-histopatológico. A técnica cirúrgica consistiu em abordagem crâneo-dorsal da articulação coxofemoral, aprofundamento do acetábulo, cobrimento da cabeça femoral com pericárdio homógeno, reconstituição da cápsula articular e estruturas abordadas. O período de recuperação funcional variou de 20 a 45 dias. Os resultados obtidos mostraram melhora na congruência entre a cabeça femoral e fossa acetabular.

Palavras-chave: articulação coxofemoral, displasia coxofemoral, cirurgia canina, artroplastia.

SUMMARY

Colonna's capsular arthroplasty indicated to treat congenital hip dysplasia in human being was modified for standardization into hip joint of dogs as a previous study to hip dysplasia treatment. Eight healthy dogs, i.e. with no hip pathology, were evaluated clinically and radiologically before and after surgical procedures. The dogs were euthanasied after a variable period of observation and studies of gross and microscopic pathology of the tissues were done. The surgical technique consisted of a cranio dorsal approach of the joint, deepening of the acetabulum, coating of the femoral head with homologous pericardium, reconstitution of the articular capsule and structures approached. The period of functional recovery varied from 20 to 45 days. From the obtained results it is concluded that the Colonna's capsular arthroplasty standardized for hip joint of dogs improve the articular congruency.

Key Words: hip joint, hip dysplasia, surgery of dogs, artroplasty.

* Médico Veterinário, aluno do Curso de Pós-Graduação em Medicina Veterinária da Universidade Federal de Santa Maria. 97.119 - Santa Maria, RS.
** Médico Veterinário, Professor Adjunto nos Cursos de Graduação e Pós-Graduação em Medicina Veterinária da Universidade Federal de Santa Maria. 97.119 - Santa Maria, RS.
*** Médico Veterinário, Professor Titular do Departamento de Patologia da Universidade Federal de Santa Maria. 97.119 - Santa Maria, RS.

INTRODUÇÃO

A displasia é uma das mais prevalentes desordens da articulação coxofemoral do cão, sendo a causa mais importante de osteoartrose desta articulação. Sua incidência oscila entre 4,2% nas raças de pequeno porte e 43,2% naquelas de grande porte (RISER, 1974; BRINKER et al, 1986). Os cães da raça São Bernardo têm o maior índice de incidência (BRINKER et al, 1986). O Pastor Alemão e as raças de trabalho são também freqüentemente afetadas (RISER, 1964; LUST et al, 1973; LEIGHTON et al, 1977; HEDHAMAR et al , 1979), sendo que se considera a raça Greyhound relativamente livre de displasia (RISER & NEWTON, 1981). Esta patologia foi reportada em 42 raças de cães nos Estados Unidos da América do Norte (RISER, 1964).

Um grande número de trabalhos foram publicados a respeito desta complexa enfermidade. De todos eles, os publicados por LUST et al (1973) e RISER & NEWTON (1981), conseguiram resumir os principais fatores que se associam com a displasia coxofemoral.

A displasia coxofemoral no cão é geneticamente condicionada, progressiva ao exame radiológico, porém, as manifestações clínicas parecem estabilizar-se ao redor de um a dois anos de vida no cão (SNAVELY, 1959). WILKINSON (1963) verificou relação entre a má posição das nádegas e a presença de fenômenos degenerativos semelhantes à displasia em crianças. A má posição adotada pelo feto durante seu desenvolvimento, na vida uterina, caracteriza-se pela flexão da cadeira e extensão do joelho. Este fato não aconteceria em animais multíparos como o cão. RISER (1964) sugeriu que a diferença desta doença entre o cão e o homem reside no seu desenvolvimento anatômico, sendo que nas crianças a instabilidade articular constata-se ao nascimento ou pouco depois. Outra diferença apontada pelo autor foi que no cão a osteoartrite e exostose desenvolvem-se precocemente e, no homem, raramente antes de 16 a 20 anos de vida que corresponderia a um ano e meio a 3 anos no cão.

RISER & NEWTON (1981) definiram a displasia coxofemoral como uma enfermidade biomecânica que representa a disparidade entre a massa muscular primária e o crescimento desproporcional do esqueleto. Comparando com a enfermidade no homem informaram que no cão a doença não aparece ao nascimento, desenvolvendo-se alguns meses depois. Segundo ALEXANDER (1985) a diferença entre a displasia no homem e no cão reside no fato de que, nesta espécie, a enfermidade não é congênita, desenvolvendo-se nos primeiros meses de vida.

BARONE (1980) descreveu diferenças anatômicas importantes entre a articulação coxofemoral do homem e cão. Além da diferente posição funcional, no homem o acetábulo é mais amplo, com borda espessa e regular. A cabeça do fêmur é volumosa, esferoidal e o colo mais longo. O rolete acetabular é espesso e forte tendendo a pressionar a base da cabeça femoral, porém, no cão é relativamente frágil sendo o ligamento transverso comprido e estreito. Outra diferença importante é a cápsula articular que no homem é particularmente ampla, possuindo três reforços característicos. No cão existe apenas um reforço cranial, a **zona orbicularis.**

Existe na bibliografia uma variedade de métodos cirúrgicos de tratamento de displasia que vão desde os mais simples, como a miotomia do pectíneo, a qual procura diminuir a força de adução sobre a articulação e minorar a dor, até a substituição completa da articulação por uma

prótese coxofemoral total, para o tratamento das graves osteoartroses.

Dentro dos métodos cirúrgicos de tratamento descrevem-se três técnicas que tendem a modificar as condições da articulação, modificando algum de seus componentes (cabeça femoral, acetábulo) ou ambos (BRINKER et al, 1986). São elas: a osteotomia pélvica, a osteotomia vara intertrocantérica, a excisão artroplástica da cabeça e colo femoral e a substituição total da articulação coxofemoral por prótese.

A artroplastia capsular da articulação coxofemoral foi utilizada para o tratamento da luxação congênita desta articulação no homem. COLONNA (1932), no seu trabalho original, descreveu e comparou vários métodos de tratamento cirúrgico da luxação congênita uni e bilateral, com uma técnica artroplástica desenvolvida por ele. Esta técnica consistia, basicamente, em tentar repor na sua posição normal a cabeça femoral dentro do acetábulo. Esta era recoberta com a cápsula articular exuberante. COLONNA (1936) determinou que os objetivos de sua técnica eram a redução da luxação, restaurar a estabilidade articular e preservar um limite de movimentos satisfatórios. Em trabalho subseqüentes (1938, 1942, 1947, 1953, 1965) salientou a obtenção de bons resultados, conseguindo em alguns pacientes uma remodelação articular a longo prazo. Utilizou a abordagem dorsal da articulação coxofemoral segundo Smith-Peterson.

PIERMATTEI & GREELEY (1966) descreveram a abordagem da articulação coxofemoral do cão, mediante osteotomia do trocânter maior do fêmur, para reduzir luxação, fraturas da cabeça e colo femoral e instalação de prótese total da articulação do quadril.

CHUNG et al (1971) relataram que naqueles casos em que a cápsula articular não foi suficiente para cobrir a cabeça femoral, foi efetuada dissecação da porção engrossada, em duas camadas, ou utilizada porção de tecido muscular obtido da fáscia lata para completar a cobertura. Salientaram que o amplo aprofundamento do acetábulo constitui etapa importante da técnica de Colonna. Os autores constataram, ainda, aumento de densidade e formação de uma linha com características de cartilagem articular no acetábulo dos pacientes operados.

BECKER & EHRENSPERGER (1986) compararam o uso de pericárdio e dura-máter bovina para diversos transplantes cirúrgicos e concluiram que o pericárdio demonstrou excelentes propriedades cirúrgicas se comparado com a dura-máter.

COLONNA (1938) enfatizou que para ocorrer remodelação articular a técnica de artroplastia deveria ser restrita a crianças de 3 a 8 anos de idade. Das técnicas empregadas em cães para correção da displasia coxofemoral, SCHRADER (1981) e TARVIN (1986) recomendaram que a osteotomia tripla da pelve fosse efetuada em cão de até 10 a 11 meses de idade. NUNAMAKER & NEWTON (1983) também salientaram que as técnicas de osteotomia intertrocantérica e osteotomia pélvica não devem ser aplicadas em animais com mais de 1 ano de vida.

COLONNA (1936) observou incremento na densidade radiográfica do fundo do acetábulo, correspondente a região de contato da cápsula articular com a porção escarificada. Em seu estudo retrospectivo efetuado em 1942 COLONNA constatou o desenvolvimento de uma firme união entre a cápsula articular, que revestia a cabeça do fêmur e a parede do novo acetábulo e um aumento de densidade do teto acetabular.

MANKIN (1981), estudando a regene-

ração cartilaginosa, verificou que inicialmente a cartilagem produzida é fibrocartilaginosa, porém, sob certas circunstâncias transforma-se em cartilagem hialina, relativamente indistinguível daquela que a rodeia. Infelizmente a natureza hialina da cartilagem parece deter-se e, várias pesquisas a longo prazo, sugeriram que o tecido cartilaginoso vai perdendo proteoglicanos ao longo do tempo ocorrendo degeneração e fibrilação da superfície.

SALTER (1975) afirmou que a movimentação passiva contínua da articulação acelera a reparação da cartilagem articular com características hialinas e não de fibrocartilagem. BRINKER et al (1986) citaram que nas lesões profundas, invadindo o osso vascular subcondral o tecido reparador de granulação invadirá o defeito que, então, transformar-se-á por metaplasia em fibrocartilagem. Ainda, segundo estes autores, a cartilagem articular não possui vasos sangüíneos , vasos linfáticos e terminações nervosas.

LUST et al (1973) verificaram que em animais normais é possível obter com muita dificuldade 0,5ml de líquido sinovial da articulação coxofemoral. Nos animais com patologia pode-se obter 2 a 4ml. Para LUST & SUMMERS (1981) a inflamação sinovial aumenta o volume de líquido e do ligamento da cabeça femoral o que é indicação precoce de enfermidade articular degenerativa.

Em um estudo retrospectivo sobre 36 pacientes submetidos a artroplastia capsular, RITTER & WILSON (1968) verificaram recuperação funcional em média aos 180 dias. CHUNG et al (1971), analisando 56 pacientes operados por Colonna e seus assistentes, entre 1933 e 1965, constataram recuperação funcional em 120 dias.

Vários autores têm enfatizado a importância do treinamento prévio dos cirurgiões para efetuarem intervençoes na articulaçao coxofemoral, tanto no homem (RITTER & WILSON, 1968) como no cão (SCHRADER, 1981; BRINKER et al, 1986; OLMSTEAD, 1987; PAUL & BARGAR, 1987). Os resultados melhoram com cirurgiões mais experientes.

OLMSTEAD (1987) indicou o uso profilático de antibióticos na adaptação de próteses do quadril, administrando cefalosporinas 4 vezes ao dia, iniciando no momento da indução. Em seu protocolo de controle de infecções cirúrgicas, RAISER (1990) utilizou ampicilina sódica (20mg/kg), via venosa, 30 minutos antes da cirurgia, repetindo uma dose, duas horas após se o paciente ainda estivesse em cirurgia.

As contraindicações para a artroplastia capsular têm sido a necrose asséptica da cabeça do fêmur e as luxações traumáticas (COLONNA, 1947 e 1965).

HUNT & HENRY (1985), WALLACE (1986) e BONE (1987) efetuaram estudos sobre a adaptação de pino transarticular para estabilizar luxação coxofemoral em cães. Verificaram que são freqüentes complicações como migração e ruptura do pino, necrose da cabeça femoral e lesão do colo.

As complicações decorrentes da reparação de luxação coxofemoral podem ser variadas dependendo da técnica utilizada: migração do pino, na técnica de De Vita, com lesão do ciático (DUFF & BENNETT, 1982; WALLACE, 1986), luxação pós-operatória e neuropráxia do ciático em casos de adaptação de prótese total da cadeira (OLMSTEAD et al, 1983). Em humanos a imobilização pós-operatória em pacientes submetidos à artroplastia capsular consistia em imobilização com gesso por período de 3 meses (COLONNA, 1947) a 6 meses (RITTER & WILSON, 1968).

A bandagem de Ehmer tem sido um excelente método de imobilização pós-ci-

rúrgica, nos casos de redução de luxação coxofemoral, para manter a estabilidade articular (PETTIT, 1974; HAMMER, 1980 ; BRINKER et al, 1986). Deve ser mantida por duas a três semanas (TARVIN, 1986).

Numerosos trabalhos foram publicados sobre a artroplastia capsular no homem, não se encontrando nenhuma referência em Medicina Veterinária.

Frente às justificativas já mencionadas e levando em consideração as semelhanças e diferenças resultantes da análise comparativa entre a "luxação congênita" ou "displasia congênita" do homem e a displasia coxofemoral do cão, pretendeu-se adaptar para o cão a técnica de artroplastia capsular, segundo Colonna, no intuito de trazer, com este estudo, uma alternativa a mais no tratamento cirúrgico desta patologia em caninos.

MATERIAL E MÉTODOS

Foram utilizados oito cães, sem raça definida, de idades entre 1 e 6 anos, seis do sexo masculino, com pesos de 9,5kg a 24,0kg, provenientes do Biotério Central da Universidade Federal de Santa Maria. Os mesmos foram identificados com a letra S (de sadios) e números correlativos de 1 a 8.

Os animais eram aparentemente sadios e com diagnóstico clínico e radiológico livres de patologias da articulação coxofemoral. Os cães foram banhados e everminados antes do início do experimento. No pré-operatório tiveram jejum de 12 horas e foi feita tricotomia do membro posterior direito desde a região dorsal até a face lateral da coxa. Trinta minutos antes da cirurgia foi administrado , por via venosa, 20mg/kg de ampicilina sódica* a qual foi repetida no trans-operatório quando a cirurgia durava mais de duas horas.

A pré-anestesia constou de acetilpromazina** (0,2mg/kg), venosa, e 20 minutos após foi feita indução com tiopental sódico*** (25mg/kg), intubação orotraqueal e manutenção com halotano**** através de conexão a um vaporizador universal*****.

Após contenção em mesa cirúrgica, na posição de decúbito lateral esquerdo, foi feita antissepsia com álcool-iodo-álcool e delimitação da área operatória com panos de campo.

A abordagem cirúrgica foi crâneo-dorsal e teve as seguintes características: foi feita incisão cutânea de forma semicircular iniciando-se crâneo-dorsalmente, imediatamente antes da linha média dorsal, passando sobre o trocânter maior e terminando no terço proximal do comprimento do fêmur. A seguir as bordas da pele foram afastadas expondo as fáscias lata e glútea que também foram incisadas no sentido dorso-ventral do membro. Logo após o músculo bíceps femoral foi afastado caudalmente sendo identificado o nervo ciático. Foi feita incisão do músculo glúteo superficial imediatamente acima de sua inserção na borda externa do trocânter maior. A incisão continuou distalmente para liberação do músculo tensor da fascia lata. Assim o músculo glúteo superficial foi rebatido dorsalmente expondo o trocânter maior do fêmur. O passo seguinte consistiu na formação de um túnel, com auxílio de pinça hemostática de Halsted curva, medindo 16cm, sob os músculos glúteos médio e profundo. Através dele foi passado um fio-serra de Liess para secção do trocânter maior e rebatimento dos músculos glúteos. Finalmente foi feita incisão sobre a cápsula articular de modo a expor a cavidade acetabular. Esta incisão na cápsula foi feita próxima a sua inserção no acetábulo. Em seguida foram incisados os músculos obturadores e quadrado femoral e luxada a

---

* AMPLACILINA: Indústrias Farmacêuticas Fontoura Wyenth S.A. Av. Rangel Pestana, 1105 - São Paulo, SP.

** ACEPRAN: UNIVET SA; Indústria Veterinária. Rua Clímaco Barroso, 700 - São Paulo, SP.

*** THIONEMBUTAL: Abbott Laboratórios do Brasil Ltda. rua Nova Iorque, 245 - São Paulo, SP.

**** HALOTHANE AYERST: Laboratório Ayerst Ltda. Rua Serra Jurema, 841 - São Paulo, SP.

***** VAPORSETE: Narcosul Aparelhos Científicos Ltda. Av. dos Estados, 1455 - Porto Alegre, RS.

cabeça femoral. Imediatamente após foi procedido aprofundamento do acetábulo com auxílio de uma broca de 2,5cm de diâmetro, confeccionada em aço (Fig. 1A), adaptada a um perfurador de baixa rotação*. Durante a curetagem com a broca a área foi irrigada com solução salina e o aprofundamento foi suficiente para alcançar o tecido esponjoso. A seguir foi efetuado revestimento da cabeça femoral com pericárdio homógeno conservado em glicerina. Este pericárdio era obtido de cadáveres frescos de caninos, imediatamente após sua morte. O pericárdio envolvia toda a cabeça do fêmur e foi suturado com polipropileno azul nº 4-0 em pontos isolados (Fig. 1B). A seguir foram dados pontos de reforço na superfície dorsal da cápsula articular e suturados os músculos obturadores e quadrado femoral com fio mononailon nº 3-0. O trocânter maior foi fixado em seu leito por meio de fio metálico de Kirschner e fio de aço inoxidável nº 2, pela técnica de banda de tensão. Logo após foram aplicados pontos isolados simples com fio mononailon nº 3-0 nas inserções dos músculos glúteo superficial e tensor da fascia lata. O músculo bíceps femoral foi reduzido ao seu leito, as fascias lata e glútea suturadas com categute cromado nº 3-0 em padrão Kirschner. A incisão da pele foi coaptada com mononailon 3-0 em pontos isolados simples.

Em três dos oito animais (S_1, S_2 e S_5) foi utilizado um pino de Steinmann de diâmetro adequado para cada caso e que atravessava a articulação fixando a cabeça do fêmur ao acetábulo. Este pino foi colocado no fêmur antes de suturar o enxerto homógeno de pericárdio. Após colocação através da fóvea da cabeça femoral em direção ventral e oblíqua, de tal forma que o extremo do mesmo ficasse com uma saliência de mais ou menos 3cm por baixo do trocânter maior. Logo após o pino ser introduzido até que seu extremo proximal não aparecesse sobre a superfície da cabeça femoral. A seguir foi procedida a síntese do enxerto na forma já descrita. Terminada a sutura, a cabeça do fêmur foi reposta em seu lugar e a articulação mantida em posição normal de estação com leve rotação externa. Em continuação o pino foi introduzido até ser fixado na cortical do acetábulo. Um assistente colocava as mãos com luvas por sob os panos de campo e tentava palpar, por via retal, a ponta do pino. Este não deveria aparecer dentro da cavidade pelvina por mais de 1cm. Neste momento era procedida a secção do pino excedente, abaixo do trocânter, ficando um remanescente de aproximadamente 1cm para permitir sua retirada ao término de quinze dias. No animal S_5 o pino foi retirado um mês após a cirurgia.

Em todos os animais foram feitas radiografias pré e pós-operatórias da pelve, no plano ventro-dorsal. Em todos foram mensurados os ângulos de inclinação da cabeça femoral e o ângulo de Wiberg (Fig. 2).

No pós-operatório foi efetuada bandagem de Ehmer para evitar o apoio do membro operado durante 15 dias e confinamento em box metálico durante os primeiros três dias de pós-operatório.

Uma vez retirada a bandagem foram feitos exercícios de extensão e flexão forçadas, além de deambulação moderada que foi sendo incrementada até passeios de 15 minutos com trotes.

A avaliação dos resultados foi feita baseando-se nos aspectos clínicos, radiológicos e anátomo-patológicos, como a seguir:

A - Avaliação clínica:

A-1 - Claudicação:

Leve (-) apoio normal em estação; não há sinais de claudicação ao passo, apenas ao trote;

Moderada (=): apoio normal em estação; não há sinais de claudicação ao passo e eleva o membro ao trote;

Severa (+) apoio normal em estação; sinais de claudicação ao passo, eleva o membro ao trote.

A-2 - Dor:

A dor foi avaliada observando-se a reação do animal quando eram aplicados movimentos forçados

---

* ELETRO-SURGICAL UNIT: Stryker Corporation, Kalamazoo-Michigan - USA.

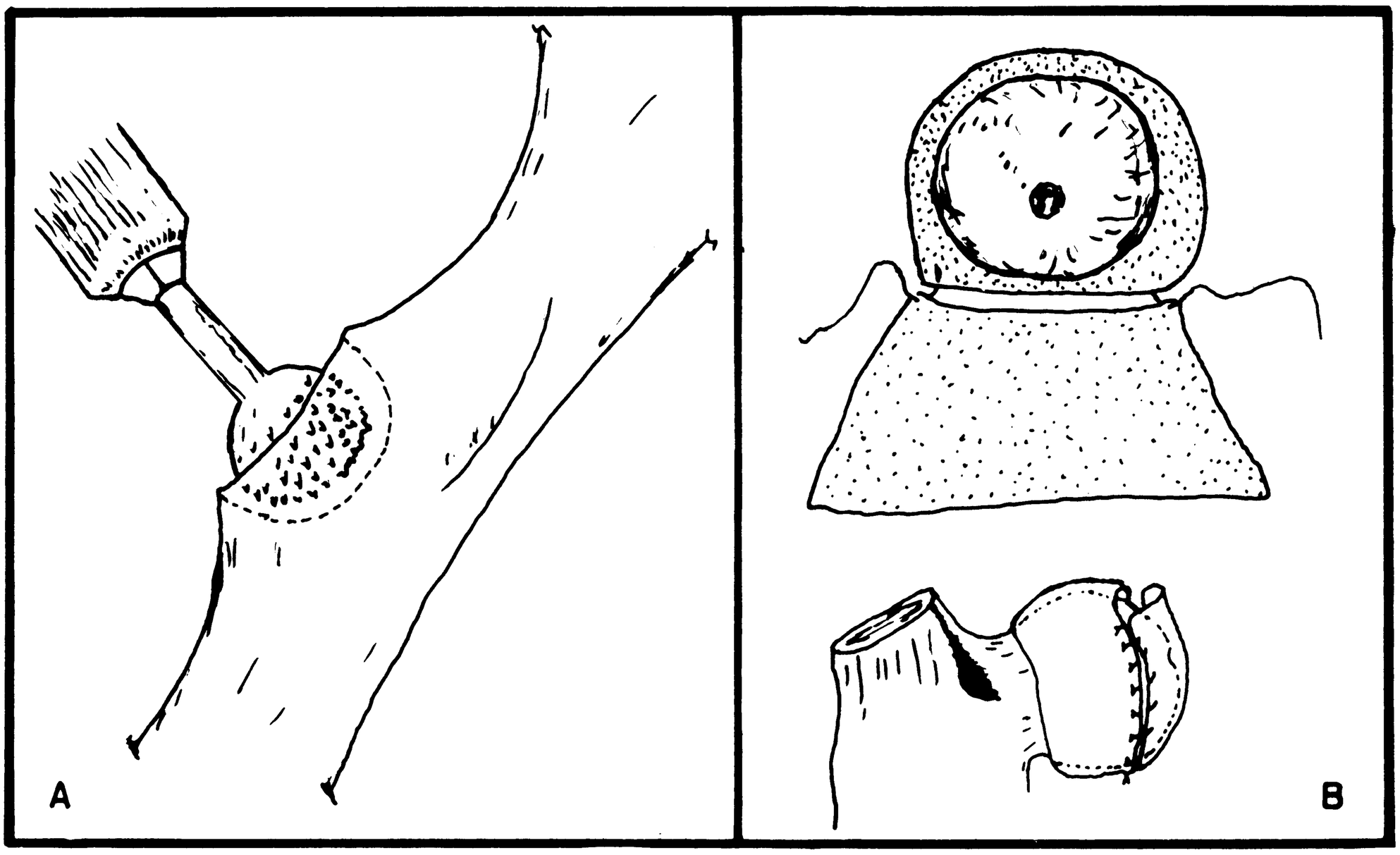

FIGURA 1A - Procedimento adotado para aprofundamento do acetábulo com auxílio de broca com diâmetro de 2,5 cm.

1B - Aspectos da sutura do pericárdio homógeno na porção remanescente da cápsula articular aderida ao fêmur.

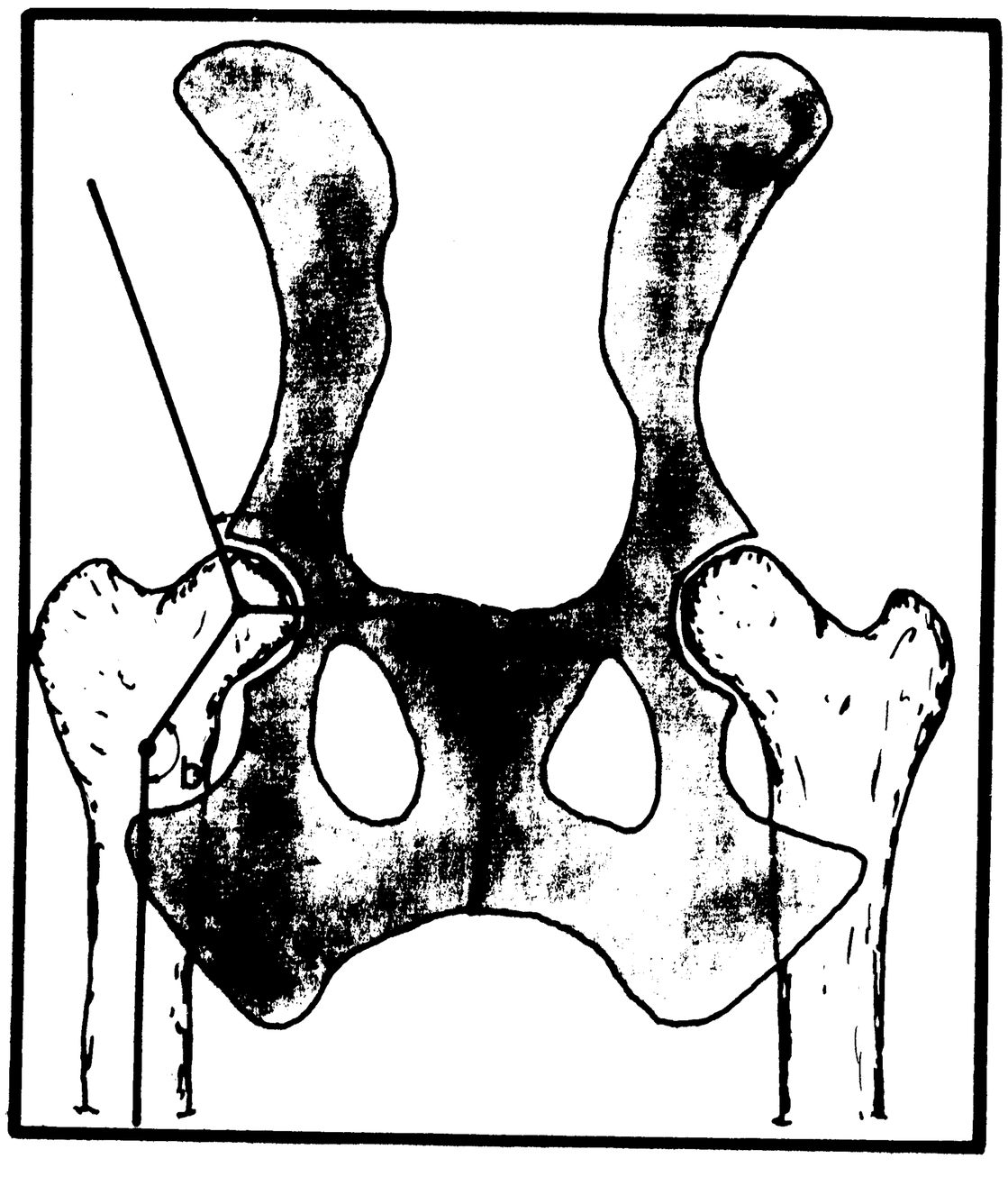

FIGURA 2 - Desenho esquemático da pelve do cão (radiografia) mostrando o ângulo de Wiberg (a) e o ângulo de inclinação (b) da cabeça femoral.

sobre a articulação. Era dado como positiva qualquer reação de desconforto do paciente.

A-3 - Movimento articular:

Da mesma forma para avaliar a dor, foram avaliados os movimentos articulares, mas neste caso procurando forçar os movimentos de flexão e extensão, sendo dados por normais quando igualados àqueles que o animal apresentava antes da cirurgia.

A-4 - Suporte de peso:

Para avaliar a força muscular e a capacidade de suportar o peso sobre os membros operados, o cão era elevado pelos membros anteriores e também procurando fazer com que pulasse. Foram anotados como anormais aqueles casos em que o animal não conseguia manter a posição de bipedestação ou não conseguia pular.

B - Avaliação radiológica:

B-1 - Medição do ângulo de Wiberg antes e após a cirurgia.

B-2 - Observação das possíveis alterações radiológicas.

C - Avaliação anátomo-patológica:

Nos animais S_1, S_2, S_3, S_4, S_5, S_6, e S_7 efetuou-se necropsia e exame anatomo patológico macroscópico e em microscopia óptica. Destes foram colhidos o acetábulo e cabeça do fêmur que foram fixados em formol a 10%, mantidos articulados e após descalcificados em ácido fórmico tamponado em citrato de sódio, quando então foram clivados pela porção média da cabeça do fêmur, mantendo a relação desta com a fossa acetabular através da cápsula articular. Os fragmentos ósseos foram então processados em parafina, cortados na espessura de 7 micrômetros e corados pela hematoxilina e eosina para histopatologia.

Dos cães S_2, S_3, S_4, S_5, S_6, e S_7 foram enviadas amostras de liquido sinovial para análise de laboratório.

Foi considerado que os animais tinham alcançado sua recuperação funcional, quando conseguiam caminhar suportando o peso sobre o membro operado sem sinais de dor, classificando os resultados obtidos da seguinte forma:

Excelente - deambulação normal (sem claudicação), sem dor.

Bom - leve claudicação, sem dor.

Regular - suporte de peso deficiente, claudicação severa com ou sem dor.

O limite de movimentos da articulação foi considerado somente quando interferiu com a locomoção.

RESULTADOS

Os animais apresentaram recuperação da anestesia sem complicações, dentro de 30 minutos da finalização da cirurgia. Nenhum deles apresentou infecção pós-operatória. Os dados e resultados pós-operatória considerados mais importantes foram resumidos nas Tabelas 1, 2 e 3.

TABELA 1 - Dados relativos aos cães submetidos à técnica de artroplastia capsular de Colonna modificada, indicando o tempo de observação e recuperação pós-operatória.

Cão	Raça	Sexo	Idade (anos)	peso (kg)	tempo	
					recuperação (dias)	observação (dias)
S_1	SRD*	M**	6	24,0	45	49
S_2	SRD	M	5	18,7	36	65
S_3	SRD	M	4	13,3	40	55
S_4	SRD	F***	3	14,3	20	76
S_5	SRD	M	4	17,2	40	56
S_6	SRD	M	1	21,5	28	36
S_7	SRD	F	1	15,0	45	52
S_8	SRD	M	1	9,5	20	120

* Sem raça definida; ** Masculino *** Feminino

Dados da Clínica:

O período de recuperação funcional variou de 20 a 45 dias e o período de observação foi de 36 a 120 dias. A bandagem de Ehmer não provocou maiores transtornos para o animal, facilitando o pós-operatório, sendo que em alguns casos foi retirada antes dos 15 dias previstos.

Dos oito animais, dois (S_4 e S_8) não apresentaram claudicação no período considerado de recuperação, três (S_2, S_3 e S_7) apresentaram claudicação leve, dois (S_5 e S_6) apresentaram claudicação moderada e um (S_1) apresentou claudicação severa.

O cão S_7 apresentou claudicação com apoio normal do membro, sendo constatado perda da sensibilidade dolorosa na região dorsal do tarso, metatarso e falanges e alterações da sensibilidade propriocepti-va. Não foi aplicada qualquer medicação, evoluindo favoravelmente aos 45 dias do pós-operatório.

Nenhum dos animais apresentou dor no período considerado de recuperação funcional. Em nenhum deles foi observado luxação pós-operatória.

Dos oito animais, quatro (S_1, S_3, S_7 e S_8) apresentaram redução no ângulo de extensão e os quatro restantes não apresentaram qualquer alteração dos movimentos articulares.

Todos os cães conseguiram suportar o peso sobre os membros posteriores. Um deles (S_1), conseguia manter a bipedestação mas recusava-se a pular.

Dados de radiologia:

Os animais apresentavam um ângulo de inclinação do colo femoral, no pré-operatório, que variou de 140º a 148º ,

TABELA 2 - Dados relacionados a uma das modificações da técnica cirúrgica descrita e resultados clínicos e radiológicos dos cães.

Cão	Modificação da técnica	Dados da Clínica	Dados da Radiologia
S_1	Pino transarticular	claudicação:sim(+) dor: não mov. art.: R.E. suporte peso: sim	fratura acetabular ângulo de Wiberg mais 23º
S_2	Pino transarticular	claudicação:sim(-) dor: não mov. art.: N suporte peso: sim	reação óssea do acetábulo ângulo de Wiberg mais 18º
S_3	———	claudicação:sim(-) dor: não mov. art.: R.E. suporte peso: sim	reação óssea do acetábulo ângulo de Wiberg mais 10º
S_4	———	claudicação: não dor: não mov. art.: N suporte peso: sim	amplo aprofundamento acetabula ângulo de Wiberg mais 24º
S_5	Pino transarticular	claudicação:sim(=) dor: não mov. art.: N suporte peso: sim	ângulo de Wiberg mais 10º
S_6	———	claudicação:sim(=) dor: não mov. art.: N suporte peso: sim	pouco aprofundamento acetabula ângulo de Wiberg mais 2º
S_7	———	claudicação:sim(-) dor: não mov. art.: R.E. suporte peso: sim	ângulo de Wiberg mais 15º
S_8	———	claudicação:não dor: não mov. art.: R.E. suporte peso: sim	ângulo de Wiberg mais 15º

claudicação: (-) leve; (=) moderada; (+) severa
mov. art.: movimento articular: (N) normal; (R) reduzido; (E) extensão

TABELA 3 - Resultados das observações radiológicas pós-operatórias, efetuadas nos cães submetidos a artroplastia capsular de Colonna modificada. Número de casos e percentual.

Observações Radiológicas	Nº de Casos	%
Aumento do ângulo de Wiberg (2º a 24º)	8	100,0
Aprofundamento satisfatório do acetábulo	7	87,5
Boa captação articular	7	87,5
Diminuição do espaço articular	2	25,0
Fratura acetabular	1	12,5
Reação óssea na superfície pelvina do acetábulo	2	25,0

sendo considerado como dentro de uma variação aceitável como normal.

O ângulo de Wiberg variou de 105º a 120º nas radiografias pré-operatórias. Naquelas pós-operatórias foi observada variação no ângulo de 2º a 24º demonstrando um aumento na profundidade do acetábulo. Em dois animais (S_1 e S_3), foram observados sinais radiológicos de diminuição do espaço articular, reação óssea compatível com fratura acetabular em fase de consolidação, com proliferação de tecido calcificado na superfície pelvina do coxal, rodeando o acetábulo. No cão S_3 a diminuição do espaço articular foi menos manifesta. Nos cães S_2, S_5, S_6, S_7 e S_8 não foram verificados sinais radiológicos anormais, no entanto, no cão S_4, foi determinado um aumento de radiopacidade acetabular na medida que passava o tempo desde a primeira até a última radiografia de controle, tomada 76 dias após a cirurgia. No cão S_6 foi observado pouco aprofundamento do acetábulo.

Dados de anatomia patológica:

Em todos os casos o transplante de pericárdio homógeno ficou aderido fortemente ao fundo e bordas acetabulares e nenhum dos cães apresentou aderência do enxerto com a cabeça femoral. No cão S_1 não foram observados sinais de aderência, contudo, houve presença de tecido fibroso no fundo acetabular. Em todos os cães foi encontrado engrossamento acentuado da cápsula articular, sendo que nos cães S_3 e S_4 esse engrossamento dificultou a luxação da cabeça femoral na necropsia. No animal S_7 foi verificada formação com aderência de um ligamento, unindo a região da "fóvea capitis" do fêmur, com o fundo do acetábulo. Em todos os cães foram observadas irregularidades nas superfícies articulares do acetábulo e da cabeça femoral, sendo de diferente tamanho e forma irregular, nunca maior de 0,5cm em seu diâmetro maior, envolvendo o fundo do acetábulo e a superfície mais interna da cabeça femoral. Em todos os casos foi observado aumento relativo do volume do líquido sinovial, se comparado com a articulação do lado não operado, sendo que em três casos era sangüinolento. Foi comprovada a presença de sangue no exame de laboratório. Em

todos os casos, nos quais foram efetuadas análises do líquido sinovial não se observaram alterações além de um discreto aumento de celularidade.

Os dados da histopatologia demonstraram que a superfície articular do fêmur mostrava uma cartilagem de aspecto normal. A superfície acetabular apresentou algumas variações segundo os casos descritos como a seguir: o cão S_6 apresentou, aos 36 dias após a cirurgia, superfície articular constituída de tecido conjuntivo com fibroblastos estrelados que se transformavam em tecido cartilaginoso jovem, seguido de tecido ósseo compacto com bordas necróticas e invadido por abundante tecido fibroso com neutrófilos e intensa atividade osteoclástica. O tecido ósseo mais profundo também exibia necrose e infiltração eosinofílica.

Nos cães S_3 e S_5, com 55 e 56 dias de evolução, a superfície acetabular estava revestida por tecido conjuntivo rico em vasos e infiltrado por neutrófilos e com exudato fibrinoso. Esse tecido continuava-se por tecido cartilaginoso em forma de ninhos e de tecido cartilaginoso jovem. O tecido ósseo subjacente mostrava alterações necróticas com atividade osteoclástica e proliferação conjuntiva.

Nos cães S_2 e S_4, com 65 e 76 dias de pós-operatório, foi notada a presença de tecido conjuntivo colágeno desorganizado, rico em vasos, que se continuava por cartilagem espessa e jovem na superfície. No cão S_4 foi observada a presença de tecido conjuntivo denso, vascularizado, com restos de tecido ósseo necrótico que se continuava também por áreas de cartilagem jovem ou conjuntivo fibrilar. Em ambos os casos a sinóvia mostrou proliferação papilífera.

Na região correspondente à sutura do pericárdio e a cápsula articular, havia proliferação de tecido conjuntivo granulomatoso, rico em vasos e com proliferação histiocitária e infiltrado plasmocitário e neutrocitário.

Quanto à avaliação funcional, a recuperação foi considerada satisfatória em 5 cães (62,5%), dos quais em dois (25%) foi excelente e em três (37,5%) boa. Foi considerada insatisfatória em 3 cães (37,5%) sendo em dois deles (25%) regular e em um (12,5%) má.

DISCUSSÃO E CONCLUSÕES

As várias modificações efetuadas na técnica original proposta por COLONNA (1932, 1938, 1942, 1947, 1953 e 1965), para o tratamento da displasia coxofemoral do homem, basearam-se nas diferenças etiológicas desta patologia entre o homem e o cão (SNAVELY, 1959; WILKINSON, 1963 ; RISER, 1964; RISER & NEWTON, 1981; ALEXANDER, 1985) e nas diferenças anatômicas entre ambos (BARONE, 1980).

A principal modificação foi a aplicação da técnica original de Colonna em animais sadios. Estes animais, que foram considerados portadores de luxação recente (iatrogênica), apresentaram resultados satisfatórios se considerada a contraindicação de COLONNA (1947 e 1965) e RITTER & WILSON (1968) quanto ao uso desta artroplastia para casos de luxação traumática e necrose da cabeça femoral.

A abordagem cirúrgica crâneo-dorsal, acompanhada de osteotomia do trocânter maior segundo a técnica de Gorman citada por PIERMATTEI & GREELEY (1966) mostrou-se satisfatória por permitir ampla exposição da articulação não apresentando grande variação em relação àquela efetuada por COLONNA (1936) para o homem.

Com respeito à técnica de aprofundamento do acetábulo, COLONNA descreveu nos trabalhos acima citados, a utilização de cureta de Volkman para tal fim. Nesta

pesquisa, porém, preferiu-se o uso de uma broca de aço de 2,5cm de diâmetro, adaptada a uma furadeira elétrica cirúrgica. Com isto conseguiu-se regularidade no aprofundamento e este tempo cirúrgico tornou-se menor. CHUNG et al (1971) afirmaram que o amplo aprofundamento do acetábulo é uma etapa importante da técnica de Colonna. Neste experimento, efetuado em cães, constatou-se que melhora a possibilidade de recuperação funcional e diminui os riscos de subluxação pós-operatória.

O recobrimento da cabeça femoral com a própria cápsula articular, como descreve COLONNA (1932) na sua técnica original, não foi possível por não haver distensão da mesma. O uso de pericárdio homógeno contornou este problema demonstrando ter excelentes propriedades cirúrgicas como foi citado por BECKER & EHRENSPERGER (1986) sendo considerada uma alternativa viável.

Em três dos oito animais (Tabela 2) foi usado pino transarticular para estabilizar a articulação conforme recomendaram HUNT & HENRY (1985), WALLACE (1986) e BONE (1967). Esta foi outra modificação introduzida na técnica de Colonna que não trouxe vantagem adicional apresentando, inclusive, complicação (Tabelas 2 e 3) que em parte está de acordo com HUNT & HENRY (1985) e BONE (1987) não se recomendando, portanto, seu uso.

COLONNA (1938) mencionou claramente que o objetivo de sua técnica era obter a redução da luxação, restaurar a estabilidade e preservar um limite de movimentos satisfatórios. Por isso recomendou a técnica para crianças entre 3 e 8 anos, visando obter algum grau de remodelação articular. Esta mesma restrição foi apontada por SCHRADER (1981), NUNAMAKER & NEWTON (1983) e TARVIN (1986) com referência às cirurgias de remodelação da pelve ou fêmur para tratamento da displasia coxofemoral em cães. Na presente pesquisa foram utilizados cães de idade entre 1 e 6 anos, fato que deve ser considerado quanto a possibilidade de regeneração articular. Comparando os objetivos de Colonna para sua técnica em humanos, com os resultados obtidos nesta pesquisa em cães entende-se que os mesmos foram alcançados de maneira satisfatória. Não houve luxação pós-operatória e manteve-se a estabilidade articular. Embora as observações tenham sido feitas a curto prazo, parecem encorajadoras.

A bandagem de Ehmer, usada em todos os cães no pós-cirúrgico mostrou-se adequada para imobilização temporária do membro operado, concordando com os relatos de PETTIT (1974), HAMMER (1980), BRINKER et al (1986) e TARVIN (1986). Não foi possível mantê-la, no entanto, por mais de 15 dias como fora previsto. Isto não parece ter afetado os resultados obtidos. Esta técnica de imobilização pós-operatória difere substancialmente daquela proposta por COLONNA (1947) e RITTER & WILSON (1968), pelas diferenças já citadas, entre o homem e o cão.

A última modificação na técnica aplicada foi o uso de um protocolo de proteção antibiótica profilática a semelhança daquele utilizado por RAISER (1990), porém, em tempo menor do que recomendou OLMSTEAD (1987), o qual evitou infecção em todos os animais. Infelizmente COLONNA (1932, 1936, 1938, 1942, 1947, 1953 e 1965) ou RITTER & WILSON (1968) ou CHUNG et al (1971) não fizeram referência ao protocolo antimicrobiano empregado em seus pacientes, nem mesmo em alguns casos de infecção. Assim não se pode confrontar os resultados.

Na avaliação clínica dos resultados, 6 animais (75%) apresentaram sinais de claudicação que variou de leve a severa. Foi leve em 3 cães (37,5%), moderada

em dois (25%) e severa em um (12,5%). Analisando estes dados, o índice de claudicação maior, no início, poderia estar relacionado a falta de treinamento da equipe cirúrgica, pois à medida que aumentava o número de cães operados diminuia a incidência da claudicação. Isto se confirma se for considerada a fratura acetabular no cão S_1 e o fato de RITTER E WILSON (1968), SCHRADER (1981), OSMSTEAD et al (1983), BRINKER et al (1986). WALLACE (1986) OLMSTEAD (1987) e PAUL & BARGAR (1987) salientaram a importância do treinamento do cirurgião para obtenção dos resultados finais.

Outra complicação iatrogênica foi verificada no cão S_7 o qual apresentou claudicação de apoio com perda da sensibilidade dolorosa na região dorsal do tarso, metatarso e falanges e alteração na sensibilidade proprioceptiva. Pensou-se em lesão do nervo ciático, complicação que não foi citada nos trabalhos de COLONNA (1932, 1936, 1938, 1942, 1947, 1953 e 1965), mas mencionada por DUFF & BENNETT (1982), OLMSTEAD et al (1983) e WALLACE 91986) quando falaram das possíveis complicações das técnicas de reparação da luxação coxofemoral em cães. A evolução satisfatória, sem medicação específica, com recuperação em 45 dias pode significar que a lesão não foi grave sugerindo-se, no entanto, manipulação cuidadosa, identificando e protegendo o nervo durante a intervenção operatória.

A ausência de dor foi significativa em todos os animais no período considerado de recuperação funcional. Este fato poderia ser justificado pela ausência de terminações nervosas para sensibilidade dolorosa na área articular (BRINKER et al, 1986). No que diz respeito à redução no ângulo de extensão, observado em alguns animais (S_1, S_3, S_7, S_8) poderia ter a seguinte explicação: no cão S1 a fratura acetabular deformou a arquitetura do mesmo. No cão S_3 constataram-se sinais radiológicos de deformação acetabular. Nos cães S_7 e S_8 a causa poderia ser relacionada ao amplo aprofundamento do acetábulo efetuado nestes animais, os quais demosntraram um incremento no ângulo de Wiberg de 15º que somados aos 110º e 112º respectivamente, de antes da cirurgia, significaram uma considerável penetração da cabeça femoral no acetábulo.

Quando analisados os resultados da capacidade de suporte de peso sobre o membro afetado, que nesta pesquisa foi considerado como sinal de recuperação funcional, observaram-se notáveis diferenças com os dados de RITTER & WILSON (1968) e CHUNG et al (1971). A recuperação funcional ocorreu em média aos 34 dias contra 180 e 120 dias respectivamente dos autores mencionados. Esta grande variação poderia ser explicada pelas diferenças anatômicas entre bípedes e quadrúpedes.

Pelos resultados radiológicos foi constatado aumento do ângulo de Wiberg de 2 a 24º (Tabelas 2 e 3) o que caracteriza graus variáveis de aprofundamento do acetábulo para cada cão. Esta determinação do ângulo de Wiberg é um método objetivo de constatar-se o grau de aprofundamento cirúrgico do acetábulo.

Em dois cães (S_1 e S_3) foram observados sinais radiológicos compatíveis com fratura acetabular e diminuição do espaço articular. No decorrer do tempo verificou-se, no cão S_4 aumento da radiopacidade acetabular. O incremento na densidade do acetábulo e as reações ósseas no seu fundo foram informadas por COLONNA (1936, 1942) e CHUNG et al (1971). Estes podem ter sido provocados efetivamente por uma fratura, como constatado em S_1, porém, no cão S_3 a necropsia não confirmou essa ocorrência. Infere-se, en-

tão, que as reações ósseas tenham sido provocadas pelas lesões decorrentes da escarificação do fundo acetabular.

Quanto aos dados de anatomia patológica macro e microscópica verificou-se aderência do enxerto de pericárdio homógeno, na superfície escarificada do acetábulo e não sobre a cabeça femoral. Pelo exame microscópico não foi detectado vestígio de pericárdio sobre a superfície do acetábulo. COLONNA (1936 e 1942) reportou o fenômeno de aderência entre a cápsula articular (que cobria a cabeça do fêmur) e a parede óssea do novo acetábulo (escarificado). Informou, ainda, um incremento na densidade do fundo acetabular. Seus resultados basearam-se, porém, em observações radiológicas. Pelos exames macroscópico e histopatológico verificou-se que a cartilagem articular mantinha-se normal na cabeça femoral e, no acetábulo, a presença de um processo de reparação com neoformação de cartilagem hialina. Este fato está de acordo com SALTER (1975) e MANKIN (1981), porém, não concorda plenamente com BRINKER et al (1986).

O aumento do líquido sinovial, as vezes sangüinolento, embora sem outras alterações de importância, poderia indicar a presença de processo inflamatório não infeccioso segundo LUST et al (1973) e LUST & SAMMERS (1981).

Pelos resultados obtidos nesta pesquisa e das observações anotadas pelos autores até aqui discutidos pode-se inferir que a articulação tende a recuperar sua estrutura original. Este ponto de vista está em acordo com as conclusões de MANKIN (1981). É provável que o pericárdio tenha agido como elemento de suporte, facilitador do processo de aderência do coágulo decorrente da lesão do osso condral e, desta forma, sob sua superfície tenham-se produzido os fenômenos iniciais de reparação. Além disso a interposição do pericárdio entre a cartilagem da cabeça femoral e o fundo do acetábulo curetado evita lesões cartilaginosas decorrentes do atrito. Conforme MANKIN (1981), no entanto, a cartilagem hialina parece deter-se e, ao longo do tempo, o tecido cartilaginoso vai perdendo proteoglicanos acontecendo degeneração e fibrilação da superfície. A este respeito recomenda-se fazer observações a longo prazo, visto os resultados alentadores desta pesquisa.

REFERÊNCIAS BIBLIOGRÁFICAS

1. ALEXANDER, J.W. Orthopedic diseases. In: SLATTER, D.H. **Textbook of small animal surgery**. Philadelphia: Saunders, 1985. v. 2, cap. 165, p. 2312-2330.
2. BARONE, R. **Anatomie comparée des mamiferes domestiques**. 2. ed. Paris: Vigot, 1980. 2 v. 984 p.
3. BECKER, M. , EHRENSPERGER, F. The histocompatibility of a new bovine pericard graft. **Res Exp Med**, Berlim, v. 186, n. 3, p. 221-227, 1986.
4. BONE, D.L. Chronic luxations. **Vet Clin North Am (Small Anim Pract)**, Philadelphia, v. 17, n. 4, p. 923-941, 1987.
5. BRINKER, W.O., PIERMATTEI, D.l., FLO, G.L. **Manual de ortopedia e tratamento das fraturas dos pequenos animais**. São Paulo: Manole, 1986. 463 p.
6. CHUNG, M.K., SCHOLL, H.W., RALSTON, E. L. et al. The Colonna capsular arthroplasty. A long-term follow-up study of fifty-six patients. **J Bone Joint Surg**, Boston, v. 53-A, n. 8 , p. 1511-1527, 1971.

7. COLONNA, P.C. Congenital dislocation of the hip in older subjects. Based on a study of sixty-six open operations. **J Bone Joint surg**, Boston, v. 14, p. 277-298, 1932.

8. COLONNA, P.C. An Arthroplastic operation for congenital dislocation of the hip. A two stage procedure. **Surg Gynecol Obstet**, Chicago, v. 63, p. 777-781, 1936.

9. COLONNA, P.C. An Arthroplastic procedure for congenital dislocation in children. **J. Bone Joint Surg**, Boston, v. 20, n. 3, p. 604-608, 1938.

10. COLONNA, P.C. An arthroplasty for congenital dislocation of the hip. A late follow-up report. **J. Bone Joint Surg**, Boston, v. 24, n. 4, p. 812-826, 1942.

11. COLONNA, P.C. Arthroplasty of the hip for congenital dislocation in children. **J Bone Joint Surg**, Boston, v. 29, n. 3, p. 711-722, 1947.

12. COLONNA, P.C. Capsular arthroplasty for congenital dislocation ot the hip. **J Bone Joint Surg**, Boston, v. 35-A, n. 1, p. 179-197, 1953.

13. COLONNA, P.C. Capsular arthroplasty for congenital dislocation of the hip: indications and technique. Some long-term results. **J Bone Joint Surg**, Boston, v. 47-A, n. 3, p. 437-449, 1965.

14. DUFF, S.R.I., BENNETT, D. Hip luxation in small animals: an evaluation of some methods of treatment. **Vet Rec**, London, v. 111, p. 140-143, 1982.

15. HAMMER, D.L. Recurrent coxofemoral luxation in fifteen dogs and one cat. **J Am Vet Med Assoc**, Chicago, v. 177, n. 10, p. 1018-1020, 1980.

16. HEDHAMAR, A., OLSSON, S.E., ANDERSSON, S.A. et al. Canine hip dysplasia: study of heritability in 401 litters of German Shepherd dogs. **J Am Vet Med Assoc**, Chicago, v. 174, n. 9, p. 1012-1016, 1979.

17. HUNT, C.A., HENRY, W.B. Transarticular pinning for repair of hip dislocation in the dog: a retrospective study of 40 cases. **J Am Vet Med Assoc**, v. 187, n. 8, p. 828-833, 1985.

18. LEIGHTON, E.A., LINN, J.M., WILLHAM, R.L. et al. A genetic study of canine hip dysplasia. **Am J Vet Res**, Chicago, v. 38, n. 2, p. 241-244, 1977.

19. LUST, G., GEARY, J.C. SHEFFY, B.E. Development of hip dysplasia in dogs. **Am J Vet Res**, Chicago, v. 34, n. 1, p. 87-91, 1973.

20. LUST, G., SUMMERS, B.A. Early asyntomatic stage of degenerative join disease in canine hip joints. **Am J Vet Res**, Chicago, v. 42, n. 11, p. 1849-1855, 1981.

21. MANKIN, H.J. Cartilage healing. In: BOJRAB, J. **Pathophysiology in Small Animal Surgery**. Philadelphia: Lea & Febiger, 1981. cap. 61, p. 557-567.

22. NUNAMAKER, D.M., NEWTON, C.D. Canine hip disorders. In: BOJRAB, M.J. **Current techniques in small animal surgery**. 2. ed. Philadelphia: Lea & Febiger, 1983. cap. 41, p. 436-442.

23. OLMSTEAD, M.L. Total hip replacement. **Vet Clin North Amer (Small Anim Pract)**, Philadelphia, v. 17, n. 4, p. 943-955, 1987.

24. OLMSTEAD, M.L., HOHN, R.B., TURNER, T.M. A five year study of 221 total hip replacements in the dog. **J Am Vet med Assoc**, Chicago, v. 183, n. 2, p. 191-194, 1983.

25. PAUL, H.A., BARGAR, W.L. A modified technique for canine total hip replacement. **J Am Vet Med Assoc**,

Chicago, v. 23, n. 1, p. 13-18, 1987.

26. PETTIT, G.D. Sacroiliac joint. In: ARCHIBALD, J. **Canine surgery.** 2. ed. Santa Bárbara: American Veterinary Publications, 1974. cap. 26, p. 1067-1095.

27. PIERMATTEI, D.L., GREELEY, R.G. **An atlas of surgical approaches to the bones of the dog and cat.** Philadelphia: Saunders, 1966. 132 p.

28. RAISER, A.G. Protocolo de controle à infecções cirúrgicas de pequenos animais. In: CONGRESSO BRASILEIRO DA ANCLIVEPA, 1990, Gramado, RS. **Resumos ...** Porto Alegre, Associação Nacional de Clínicos Veterinários de Pequenos Animais, 1990. np.

29. RISER, W.H. An analysis of the current status of hip dysplasia in the dog. **J Am Vet Med Assoc**, Chicago, v. 144, n. 7, p. 709-721, 1964.

30. RISER, W.H. Canine hip dysplasia: cause and control. **J Am Vet Med Assoc**, Chicago, v. 165, n. 4, p. 360-362, 1974.

31. RISER, W.H., NEWTON, C.D. Canine hip dysplasia as a disease. In: BOJRAB, J. **Pathophysiology in small animal surgery.** Philadelphia: Lea & Febiger, 1981. cap. 69, p. 618-624.

32. RITTER, M.A., WILSON, P.D. Colonna capsular arthroplasty. A long-term follow-up of forty hips. **J Bone Joint Surg**, Boston, v. 50-A, n. 7, p. 1305-13026, 1968.

33. SALTER, R.B. The effect of continuous passive motion on the healing of articular cartilage defects. **J Bone Joint Surg**, Boston, v. 57-A, n. 4, p. 570-571, 1975.

34. SCHRADER, S.C. Triple osteotomy in the pelvis as a treatment of canine hip dysplasia. **J Am Vet Med Assoc**, Chicago, v. 178, n. 1, p. 39-44, 1981.

35. SNAVELY, J.G. The genetic aspect of hip dysplasia in dogs. **J Am Vet Med Assoc**, v. 135, n. 4, p. 201-207, 1959.

36. TARVIN, G.B. Osteotomia corretivas no tratamento de certos distúrbios da articulação do quadril. In: BOJRAB, M.J. **Cirurgia dos Pequenos Animais.** 2. ed. São Paulo: Rocca, 1986. cap. 46, p. 654-660.

37. WALLACE, L.J. Técnica de colocação de pinos para o reparo de luxações coxofemorais. In: BOJRAB, M.J. **Cirurgia dos Pequenos Animais.** 2. ed. São Paulo: Rocca, 1986. cap. 46, p. 660-666.

38. WILKINSON, J.A. Prime factors in the etiology of congenital dislocation of the hip. **J Bone Joint Surg**, Boston, v. 45-B, n. 2, p. 268-283, 1963.