Ciência Rural, Santa Maria, 21(2):267 - 273, 1991.
Aprov. p/ publicação em 02/10/91.

DIAGNÓSTICO DE LITÍASE ATRAVÉS DA CISTOGRAFIA COM DUPLO CONTRASTE EM CANINO

DIAGNOSIS OF CALCULI THROUGH CYSTOGRAPHY OF DOUBLE CONTRAST IN A DOG

- RELATO DE CASO -

Carmem Lice Buchmann de Godoy*
Luiz Carlos de Pellegrini***
Juan Thomas Wheeler**
Cândido Fontoura da Silva****

RESUMO

Relata-se um caso de cistolitíase em canino. Descreve-se a técnica utilizada para o exame radiológico, faz-se referência aos meios de contraste indicados, à composição química do cálculo e ao procedimento terapêutico.

Palavras-chave: Cistografia, urolitíase, duplo contraste.

SUMMARY

A case of urinary bladder calculi in a dog is reported. The radiological technique, the contrast media, the chemical composition of the calculi and the therapeutical procedures are described.

Key Words: cystography, cystic calculi, double contrast.

INTRODUÇÃO

As técnicas de contraste são usadas quando a bexiga urinária não pode ser avaliada acuradamente na radiografia simples. Cistografia de duplo con-

* Médico Veterinário, aluna do Curso de Pós-Graduação em Medicina Veterinária, Profª Auxiliar de Ensino do Departamento de Clínica de Grandes Animais, Centro de Ciências Rurais da Universidade Federal de Santa Maria. 97.119 - Santa Maria, RS.
** Médico Veterinário, aluno do Curso de Pós-Graduação em Medicina Veterinária, Centro de Ciências Rurais da Universidade Federal de Santa Maria. 97.119 - Santa Maria, RS.
*** Médico Veterinário, Professor Adjunto do Departamento de Clínica de Grandes Animais, Centro de Ciências Rurais da Universidade Federal de Santa Maria. 97.119 - Santa Maria, RS.
**** Médico Veterinário, Professor Adjunto do Departamento de Clínica de Pequenos Animais, Centro de Ciências Rurais da Universidade Federal de Santa Maria. 97.119 - Santa Maria, RS.

traste é uma técnica radiográfica na qual agentes radiolucentes e radiopacos são usados em combinação. Este tipo de exame é de grande valor para o diagnóstico de litíases radiolucentes (OSBORNE & JENSEN, 1971).

É importante efetuar sempre um exame radiológico simples antes do contrastado (OSBORNE & JENSEN, 1971; OSBORNE et al, 1972; ROOT, 1975; KEALY, 1979; DOUGLAS & WILLIAMSON, 1983). Em muitas circunstâncias o diagnóstico é obtido com o exame simples e em alguns casos o contraste positivo poderia mascarar cálculos radiopacos existentes, além disso, ao exame simples pode-se avaliar o preparo do paciente (OSBORNE & JENSEN, 1971).

É recomendado que se faça tomadas radiográficas pelo menos em duas posições (lateral e ventro-dorsal) (OSBORNE & JENSEN, 1971; FICUS, 1978), embora no caso da bexiga a melhor posição seja a lateral, devido à sobreposição da mesma em relação às vértebras e ossos da pelvis na posição ventro-dorsal (OSBORNE & JENSEN, 1971).

Como agente de contraste negativo pode-se usar o ar, dióxido de carbono ou óxido nitroso (OSBORNE & JENSEN, 1971). Como contraste positivo pode-se usar agentes iodados (OSBORNE & JENSEN, 1971; DOUGLAS & WILLIAMSON, 1983) apesar de terem menor habilidade para aderirem aos defeitos ou litíases dentro da bexiga em relação ao sulfato de bário (OSBORNE et al, 1972), pois este último pode provocar reação inflamatória na parede da bexiga (KEALY, 1979), embora OSBORNE et al (1972) e OSBORNE & JENSEN (1971) sugeríssem que solução de sulfato de bário não seria irritante para a mucosa vesical.

O iodeto de potássio em solução de 10% cumpre satisfatoriamente a sua finalidade e é bem mais barato que os preparados disponíveis no comércio (CHRISTOPH, 1973a).

Se houverem quaisquer fundamentos para se suspeitar que a parede vesical possa estar lacerada, aconselha-se introduzir primeiramente uma pequena quantidade de contraste (5-10ml) e em seguida fazer uma radiografia de controle. Os compostos iodados são os de mais fácil identificação nestas circunstâncias, mas não se aconselha a introdução de grande quantidade na cavidade abdominal (DOUGLAS & WILLIAMSON, 1983).

Como as alterações a serem detectadas na bexiga freqüentemente são sutis, é essencial que o intestino não contenha material fecal ou gases durante o exame (OSBORNE & JENSEN, 1971). Recomenda-se então o preparo prévio do animal com jejum de 12 a 24 horas, laxante suave e, se necessário, enema (OSBORNE & JENSEN, 1971; OSBORNE et al, 1972; ROOT, 1975; KEALY, 1979; DOUGLAS & WILLIAMSON, 1983). Conforme as condições do animal a água também poderá ser suspensa por 12-24 horas a fim de minimizar a diluição do agente de contraste com urina (OSBORNE & JENSEN, 1971).

Normalmente não ocorrem complicações conseqüentes à cistografia desde que esta seja fei-

ta dentro da técnica apropriada. Deve-se, no entanto, cuidar quando do enchimento da bexiga, pois uma exagerada distensão pode levar à ruptura da mesma. Este processo (o enchimento da bexiga) pode ser monitorado por palpação abdominal (ROOT, 1975). Havendo considerável volume de massas dentro da bexiga, pequena quantidade de contraste poderá levar à superdistensão, sendo assim recomendada a palpação durante a administração do contraste (ROOT, 1975)..

Descuido na cateterização pode levar a trauma uretral ou cistite, mas estes problemas podem ser evitados usando cautela e antissepsia na técnica (ROOT, 1975).

Conhecimento da composição dos urólitos tem significado clínico para o prognóstico e escolha do procedimento profilático.

Baseado no conteúdo mineral, urólitos são divididos em quatro categorias: Urólito de Fosfato, de Urato, de Cistina e de Oxalato.

O urólito de fosfato usualmente é composto de quantidades variáveis de Mg++, NH4+ e Ca++ juntamente com o fosfato. Devido à composição tais fosfatos são referidos como "fosfatos triplos". Este tipo de urólito usualmente é radiopaco, bem como o de oxalato que é composto de oxalato de cálcio.

O urólito de urato é composto de urato de amônia e freqüentemente é radiolucente da mesma forma que o urólito de cistina que é composto de amino-ácido cistina (OSBORNE et al, 1972).

Muitos urólitos que são predominantemente de um tipo de mineral terão traços de outro tipo de mineral. Por exemplo, cálculo de urato freqüentemente têm traços de fosfato (OSBORNE et al, 1972).

Remoção cirúrgica é o tratamento de escolha para urólitos da bexiga urinária (OSBORNE et al, 1972; CHRISTOPH, 1973b).

Objetiva-se com o presente trabalho descrever a metodologia correta para determinar a presença de litíases radiolucentes e sua posterior remoção.

RELATO DO CASO

Foi encaminhado ao setor de Radiologia do Hospital Veterinário da UFSM um canino de sexo masculino, com oito anos de idade, da raça Pointer o qual apresentava polaquiúria e hematúria.

Sem mais sintomas, o animal foi submetido a Raios X simples de abdômen visando a bexiga, sendo que neste nenhuma particularidade foi observada. Partiu-se então para o exame contrastado, no caso uma pneumocistografia e após cistografia de duplo contraste, já que os sinais clínicos eram compatíveis com urolitíase.

O animal foi colocado em decúbito lateral sobre a mesa e fez-se sondagem uretral com sonda plástica nº 8. Com o auxílio de uma seringa de 20ml foi removida a urina do interior da bexiga e imediatamente injetou-se 80ml de contraste negativo (ar). Foi feita nova radiografia na qual constatou-se a presença de cálculos que comparativamente à radiolu-

cência do ar mostravam-se ligeiramente densos (Figura 1).

Com o intuito de demonstrar com mais nitidez a presença dos cálculos injetou-se 20ml de contraste positivo composto de Diatrizoato de sódio 25%, Diatrizoato de meglumina 50% em solução estéril* e procedeu-se mais uma avaliação radiológica.

Como era esperado os urólitos ficaram bem evidentes na bexiga e foram constatados também na uretra peniana, caudalmente ao osso peniano (Figura 2).

Concluído o exame, procedeu-se lavagem da bexiga com solução fisiológica estéril**, com a finalidade de eliminar o contraste.

---

* Hypaque-M 75% - The Sydney Ross Co. Av. Brasil, 22.155 - Rio de Janeiro - RJ.

** Halex e Istar Ltda. BR 153/60 - Km 3 - Goiânia - Go.



FIGURA 1 - Cistólito radiolucente no cão. Note-se a semelhança de radiolucência entre os cálculos (setas finas) e a sonda vesical (setas grossas).

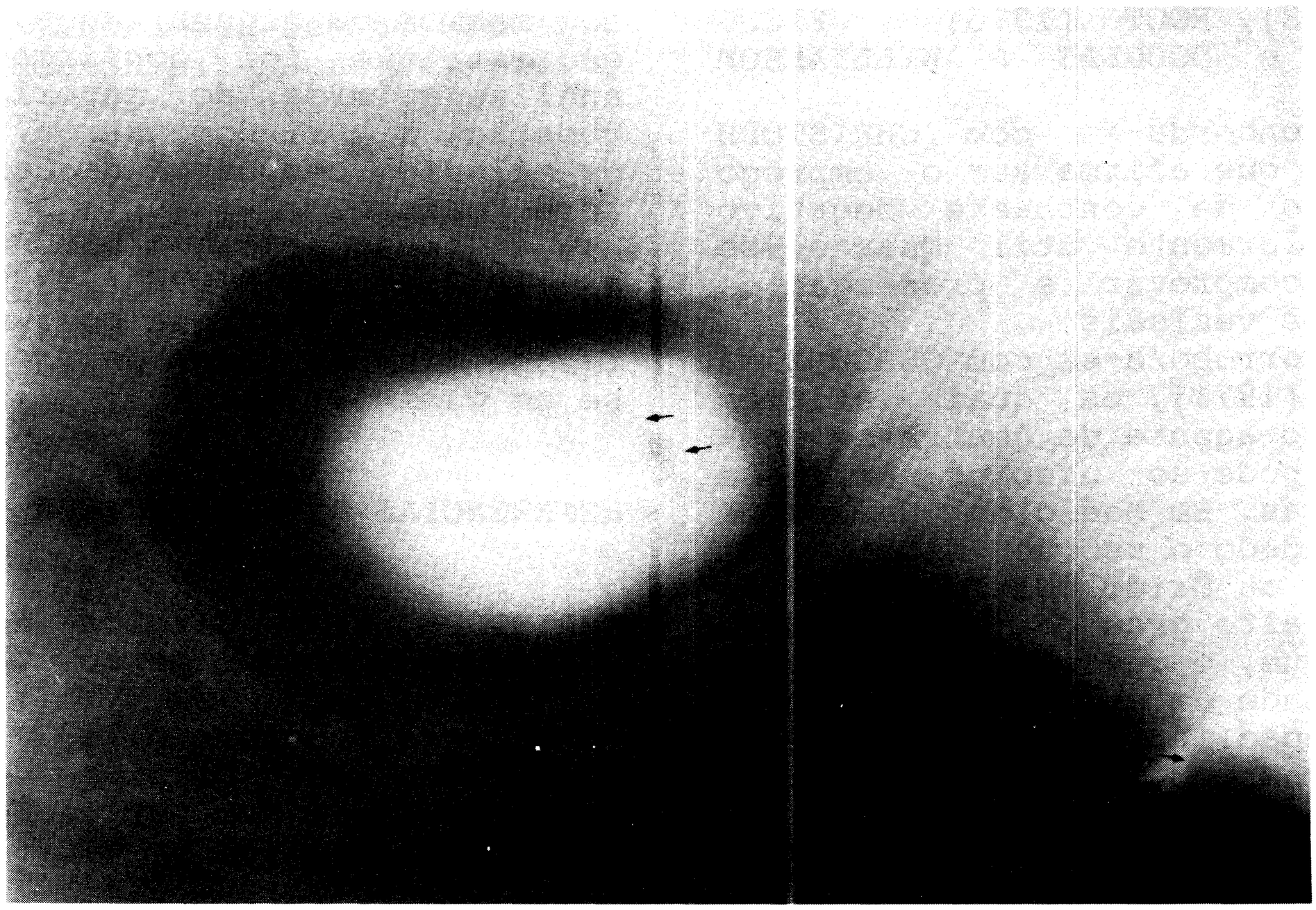

FIGURA 2 - Cistólito radiolucente evidenciado pelo contraste positivo (setas)

O animal foi reconduzido ao clínico que o encaminhou à cirurgia.

Feita cistotomia e uretrostomia foram removidos os cálculos, os quais foram encaminhados ao Departamento de Química da UFSM para identificação de seus componentes. A análise foi constatado que os cálculos eram compostos de Carbonato e Fosfato.

DISCUSSÃO E CONCLUSÕES

O exame radiográfico simples feito em primeiro lugar é indispensável, considerando-se que este além de auxiliar na detecção do conteúdo intestinal que poderia dificultar o diagnóstico, permite chegar-se muitas vezes à um diagnóstico definitivo, afirmativas que corroboram as de OS-

BORNE & JENSEN (1971), OSBORNE et al (1973), ROOT (1975) , FICUS (1978) e DOUGLAS & WILLIAMSON (1983).

Concorda-se com CHRISTOPH (1973a) que afirma ser o emprego do meio de contraste negativo particularmente útil quando se deseja comprovar a presença de cálculos vesicais.

Corrobora-se com OSBORNE & JENSEN (1971), os quais afirmam que como agente de contraste negativo pode-se usar o ar, sem problemas. Em Medicina Humana é recomendado o uso de Dióxido de Carbono ou Óxido Nitroso devido ao seu alto grau de solubilidade no sangue, o que minimiza a possibilidade de embolismo no caso de injeção intravascular inadvertida, mas como afirmam os autores, não há história documentada de acidentes desta natureza em Medicina Veterinária.

Como agente positivo deve-se usar contraste iodado (OSBORNE & JENSEN, 1971; DOUGLAS & WILLIAMSON, 1983) ainda que estes apresentem menor habilidade para se aderirem aos cálculos comparativamente ao Bário (OSBORNE et al, 1972), pois concorda-se com KEALY (1979) que afirma ser, este último, tóxico à mucosa da bexiga podendo provocar reação inflamatória na mesma.

A cistografia de duplo contraste evidencia o cálculo de baixa radiopacidade já que este sendo envolvido pelo contraste positivo se destaca radiologicamente em relação ao contraste negativo.

Quanto à composição dos urólitos OSBORNE et al (1972) referem-se à característica mista dos mesmos em alguns casos, citação esta que foi confirmada na análise química do material em questão, a qual demonstrou serem os cálculos compostos de Carbonato e Fosfato.

Concorda-se com OSBORNE et al (1972) e CHRISTOPH (1973b) que recomendam a cirurgia como medida terapêutica em casos de urolitíase em caninos.

REFERÊNCIAS BIBLIOGRÁFICAS

CHRISTOPH, H.J. **Clínica de las enfermedades del perro**. Zaragoza: Acribia, 1973a. v. 1: Técnica radiológica: p. 137-187.

CHRISTOPH, H.J. **Clínica de las enfermedades del perro**. Zaragoza: Acribia, 1973b. v. 2: Organos urinarios: p. 516-547.

DOUGLAS, S.W., WILLIAMSON, H.D. **Princípios de radiografia veterinária**. 3. ed. Rio de Janeiro: Guanabara Koogan, 1983. cap. 12: Técnicas de meios de contraste: p. 184-211.

FICUS, H.J. **El radiodiagnóstico em la clínica de los animales pequeños**. Zaragoza: Acribia, 1978. cap. 6: Exploraciones radiológicas especiales: p. 61-94.

KEALY, J.K. **Diagnostic radiology of the dog and cat**. Philadelphia: Saunders, 1979. cap. 2: The abdomen: p. 9-144.

OSBORNE, C.A., JENSEN, C.R. Double-contrast cystography in the dog. **J Amer Vet Med Assoc**, Chicago, v. 159, n. 11, p. 1400-1404, 1971.

OSBORNE, C.A., LOW, D.G., FINCO, D.R. **Canine and feline urology**. Philadelphia: Saunders, 1972. cap. 34: Urolithiasis: p. 319-329.

ROOT, C.R. Contrast radiography of the urinary system. In: TICER, J. W. **Radiographic technique in small animal practice**. Philadelphia: Saunders, 1975. cap. 13, p. 396-414.