

DESVIOS ANGULARES EM POTROS PURO SANGUE DE CORRIDA DO NASCIMENTO AOS 30 DIAS DE VIDA: ORIGEM E INCIDÊNCIA¹

ANGULAR LIMB DEFORMITIES IN NEWBORN THOROUGHBRED FOALS: ORIGIN AND INCIDENCE

Susana Elisa Rieck² Flavio Desessards De La Corte³ Carlos Antonio Mondino Silva⁴
Karin Erica Brass⁵

RESUMO

Noventa e oito potros Puro Sangue de Corrida (PSC) foram avaliados quanto à presença e à origem de desvios angulares (DA) logo após o nascimento. Aos trinta dias, 57 potros foram reavaliados. Na primeira avaliação clínica, observaram-se DA em 94 (48,0%) articulações rádio-carpo-metacarpianas (rcmc), 12 (6,1%) metacarpo-falangianas (mcf), 10 (5,1%) tíbio-tarso-metatarsianas (ttmt) e 2 (1,0%) metatarso-falangianas (mtf), mostrando que DA são comuns em potros recém-nascidos, especialmente na forma de *Carpus valgus*. Das 196 articulações rcmc examinadas, 52,0% não apresentaram DA, 28,1% tinham DA valgus discreto e 19,9% DA valgus moderado. Aos 30 dias – 114 articulações rcmc (57 potros) - observou-se uma redução clínica nos DA: 68,5% das articulações rcmc não apresentaram DA, 24,6% apresentaram DA discretos e 7,0% DA moderados. A avaliação geométrica das radiografias revelou que 53,1% das articulações rcmc apresentaram ângulos $\leq 5^\circ$, 44,4% de $>5 - 10^\circ$ e 2,5% $>10^\circ$. Aos 30 dias após o nascimento, 67,5% das articulações rcmc tinham ângulos $\leq 5^\circ$, 31,6% de >5 a 10° e 0,9% $>10^\circ$. A redução dos DA foi significativa na avaliação clínica e radiológica ($p < 0,05$), indicando um processo de recuperação espontânea.

Palavras-chave: potros - desvios angulares – *carpus valgus*.

SUMMARY

Ninety eight Thoroughbred foals underwent physical (196 joint groups) and radiologic (196 carpi and other joints with clinical ALD) evaluation after birth in order to determine presence and origin of angular limb deformities (ALD). Thirty days later 57 foals were reevaluated. At the physical examination performed at age 1 to 5 days ALD were observed on 94 (48.0%)

carpal joints, 12 (6.1%) forelimb fetlocks, 10 (5.1%) tarsal joints and 2 (1.0%) hindlimb fetlocks showing that ALD are a common finding in neonatal foals, specially *Carpus valgus*. From 196 evaluated carpal joints 52.0% had straight limbs, 28.1% slight *valgus* deformity and 19.9% moderate *valgus*. The geometric evaluation of the radiographs showed that 53.1% of carpal joints had angles $\leq 5^\circ$, 44.4% between >5 and 10° and 2.5% $>10^\circ$. A reduction of ALD was observed at 30 days: 68.5% of the carpus were straight, 24.6% had slight deviation and 7.0% moderate deformities. At X-Ray evaluation 67.5% of the carpal joints had angles $\leq 5^\circ$, 31.6% between >5 and 10° and 0.9% $>10^\circ$. The spontaneous improvement of the ALD was significant on the clinical and radiologic evaluation ($p < 0.05$).

Key words: foals - angular limb deformities – *carpus valgus*.

INTRODUÇÃO

Entre os distúrbios ortopédicos do desenvolvimento (DOD) que acometem potros, os desvios angulares (DA) parecem ser os mais comuns. DA são os desvios do eixo vertical dos membros no seu plano frontal sendo denominados pelas articulações envolvidas. O desvio lateral e distal ao ponto de origem da alteração é denominado *valgus* e o desvio medial *varus* (FRETZ, 1980; AUER & MARTENS, 1980).

O'DONOHUE *et al.* (1992), observando 1711 potros Puro Sangue de Corrida (PSC), verifica-

¹Financiado pelo Banco Bozano & Simonsen S.A.

²Médico Veterinário, Professor Substituto, Departamento de Clínica de Grandes Animais (DCGA), Centro de Ciências Rurais (CCR), Universidade Federal de Santa Maria (UFSM).

³Médico Veterinário, Professor Assistente, Mestre, DCGA, CCR, UFSM.

⁴Médico Veterinário, Professor Titular, Doutor, DCGA, CCR, UFSM.

⁵Médico Veterinário, Professor Adjunto, Doutor, DCGA, CCR, UFSM, Faixa de Camobi, Km 9, 97105-900 Santa Maria, RS – RS. E-mail: kebrass@lince.hcv.ufsm.br. Autor para correspondência.

ram que 11,3% necessitaram de tratamento para DOD, dos quais 43% devido a DA. Os DA podem estar presentes ao nascimento ou se desenvolverem durante o crescimento dos potros, e a articulação rádio-carpo-metacarpiana (rcmc) é a mais frequentemente envolvida (AUER & MARTENS, 1980; AUER *et al.*, 1982). Os DA congênitos podem ser causados por flacidez das estruturas periarticulares de suporte como tendões, ligamentos e cápsulas articulares, ossificação incompleta (LEICHT, 1979; AUER & MARTENS, 1980; McLAUGHLIN *et al.*, 1981), hipotireoidismo (McLAUGHLIN & DOIGE, 1982) e possíveis fatores hereditários (AUER, 1992).

Com o intuito de avaliar a incidência e a importância dos DA em potros PSC, realizou-se estudo clínico radiológico em uma população de potros PSC, supostamente sadia, verificando-se a evolução do nascimento ao 30º dia de vida.

MATERIAL E MÉTODO

O trabalho foi desenvolvido utilizando-se 98 potros da raça PSC, nascidos no segundo semestre de 1994 e de 1995, no Haras Santa Maria de Araras, em Bagé, Rio Grande do Sul e em São José dos Pinhais, Paraná. Os potros foram avaliados clinicamente quanto à presença ou não de DA nos membros, sendo no primeiro dia de vida, n=80; aos 2, 3, 4 e 5 dias de vida, n=12, n=3, n=3, n=1 respectivamente. Os DA, quando presentes, foram classificadas como *valgus* ou *varus*, registrando-se as articulações envolvidas e o grau do DA em escore de 1 a 4, sendo: 1 - ausente, 2 - discreto, 3 - moderado e 4 - acentuado.

Após o exame clínico, as articulações rcmc de todos os potros foram radiografadas na posição ântero-posterior (AP). Os potros foram radiografados em estação, sobre superfície plana, com apoio uniforme nos quatro membros. Utilizaram-se um aparelho de Raio X portátil com potência de 85KV's e 25mA^a, ecrans^b e filmes ortocromáticos sensíveis ao verde^c com dimensões de 30x24cm para as articulações rcmc e 24x18cm para as articulações ttmt, mcf e mtf. A distância foco-filme utilizada foi de 50cm. Adotou-se uma regulagem uniforme de 70KV's e 20mA com tempo de exposição de 0,15 segundos para as articulações rcmc e ttmt, e 65KV's e 20mA com o mesmo tempo de exposição para as articulações mcf e mtf. O ângulo de DA nas articulações rcmc foi determinado em todos os potros pelo método longitudinal descrito por FRETZ (1980). Radiologicamente, o desvio angular foi classificado da seguinte forma: $\leq 5^\circ$, > 5 à 10° , $> 10^\circ$. Dos 98 potros, examinados nos primeiros dias de vida, 57 potros escolhidos aleatoriamente, foram reavaliados clínica e radiologicamente aos 30 dias de vida.

Todos os potros estudados eram mantidos soltos em piquetes conforme rotina do haras. As éguas eram mantidas em boa condição corporal, recebendo aveia duas vezes ao dia, como concentrado, e vitaminas e minerais, como suplemento. A forragem era composta, principalmente, dos cultivares azevém, cornichão, trevo e gramíneas nativas. Os potros não tinham acesso ao concentrado e ao suplemento nutricional dados às éguas.

O delineamento foi inteiramente casualizado com grupamentos contendo números diferentes de observações. Os resultados da avaliação geométrica foram submetidos à análise da variância, teste "F" e teste "t" (PDIFF). As análises foram efetuadas em computador utilizando o programa SAS (1990).

RESULTADOS

Cento e noventa e seis articulações rcmc, ttmt, mcf mtf foram avaliadas clinicamente em 98 potros PSC. Observou-se maior incidência de DA na articulação rcmc com 94 (48,0%) articulações envolvidas, seguida de 12 (6,1%) mcf, 10 (5,1%) ttmt e 2 (1,0%) mtf. Os desvios angulares do tipo *varus* foram encontrados apenas nas regiões mcf e mtf. Dos 14 DA nas articulações mcf e mtf, seis apresentaram desvio *varus* (43%) e oito *valgus* (57%). Quatro potros com desvio *valgus* manifestavam, clinicamente, flacidez de tendões flexores. Os demais apresentavam rotação lateral da extremidade do membro.

Das 196 articulações rcmc avaliadas, 102 (52,0%) não apresentaram DA por ocasião do exame clínico após o nascimento, 55 (28,1%) apresentaram *Carpus valgus* discreto, 39 (19,9%) moderado e nenhum apresentou desvio acentuado (Figura 1). No

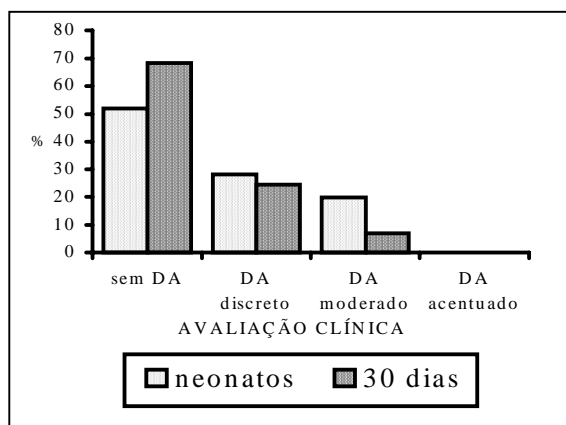


Figura 1 – Distribuição das avaliações clínicas quanto a desvios angulares (DA) de 196 articulações rádio-carpo-metacarpianas (rcmc) de potros neonatos e de 114 articulações rcmc de potros aos 30 dias de vida no período de julho de 1994 a dezembro de 1995.

exame clínico dos potros aos 30 dias de vida, das 114 articulações rcmc avaliadas, 78 (68,4%) não apresentavam mais DA, 28 (24,6%) tinham *Carpus valgus* discreto, oito (7,0%) moderado (Figura 1) e nenhum potro apresentou DA acentuado.

Quando se determinou o ângulo de DA das articulações rcmc nas radiografias obtidas nos primeiros dias de vida dos potros, 104 (53,1%) foram classificados com ângulos $\leq 5^\circ$ (desvio ausente ou discreto), 87 (44,4%) com desvio entre $>5^\circ$ e 10° (desvio moderado) e 5 (2,5%) com desvio $>10^\circ$ (desvio acentuado), conforme ilustrado na figura 2. Aos 30 dias de vida, o exame radiológico das articulações rcmc, com avaliação da angulação, revelou que 67 (67,5%) se apresentaram sem alteração ou com ângulos de até 5° , 36 articulações rcmc (31,6%) tinham angulação entre $>5^\circ$ e 10° e um carpo (0,9%) apresentou um ângulo superior a 10° (Figura 2).

A comparação entre a pontuação obtida na avaliação clínica e o ângulo de DA de 114 articulações rcmc entre o nascimento e os 30 dias de vida diminuiu, significativamente ($P < 0,05$) (Tabela 1). Realizando a mesma comparação entre as articulações rcmc dos 98 potros (196 carpos) examinadas ao nascimento e as dos 57 potros (114 carpos) reavaliadas aos trinta dias, a diferença também foi significativa ($P < 0,05$).

DISCUSSÃO

Até o presente momento, com exceção do referido por O'DONOHUE *et al.* (1992), em potros do nascimento aos 18 meses de vida, só houve enfoque e discussão de casuística hospitalar, onde, somente os casos mais graves de DA são referidos e considerados. Aqui, a avaliação da incidência dos

Tabela 1 – Pontuação clínica média e angulação média de 114 articulações rádio-carpo-metacarpianas de 57 potros PSC ao nascimento e aos trinta dias de vida, no período de julho de 1994 a dezembro de 1995.

Idade	Pontuação clínica	Angulação
	$\bar{X} \pm SD$	$\bar{X} \pm SD$
Nascimento	$1,7^a \pm 0,74$	$5,5^a \pm 2,07$
30 dias	$1,4^b \pm 0,59$	$4,6^b \pm 1,70$

Médias seguidas de letras diferentes, na coluna, diferem significativamente entre si pelo teste "t" – student (PDIF) ($P < 0,05$).

DA a partir de toda uma população de potros até 30 dias de idade de uma criação de PSC oferece uma amostragem importante para discutir a importância dos DA na sanidade do sistema locomotor.

Dos 118 casos de DA, quase a totalidade era *valgus*; apenas seis casos se apresentaram como *varus*; todos esses DA eram nas articulações mcf e mtf. Esses achados confirmam os dados citados por AUER & MARTENS (1980) e AUER *et al.* (1982) como sendo a articulação rcmc a mais atingida pelos DA do tipo *valgus*. Observou-se, neste trabalho, que 100% das articulações rcmc atingidas apresentaram DA do tipo *valgus*, o que também foi observado por BERTONE *et al.* (1985) que verificaram que, dos DA envolvendo a articulação rcmc, 86% são do tipo *valgus* e 14% do tipo *varus*.

Observando a figura 2, pode-se verificar que as articulações rcmc que não apresentaram DA na avaliação clínica possuem grau de angulação ao exame pelo Raio-X de até 5° . Isso significa que DA dessa grandeza (até 5°) podem não ter qualquer significado clínico. No entanto, quando na avaliação clínica se observa um DA discreto, a angulação observada no exame radiológico pode representar DA moderado, ou seja, quando se observar clinicamente um DA discreto, o grau de angulação pode ser maior que 5° , devendo ser examinado radiologicamente para confirmação do diagnóstico.

Pelos dados da figura 1, observa-se que houve recuperação clínica e pelos da figura 2 é possível notar que houve diminuição dos ângulos de DA do nascimento aos 30 dias de vida. Isso indica que

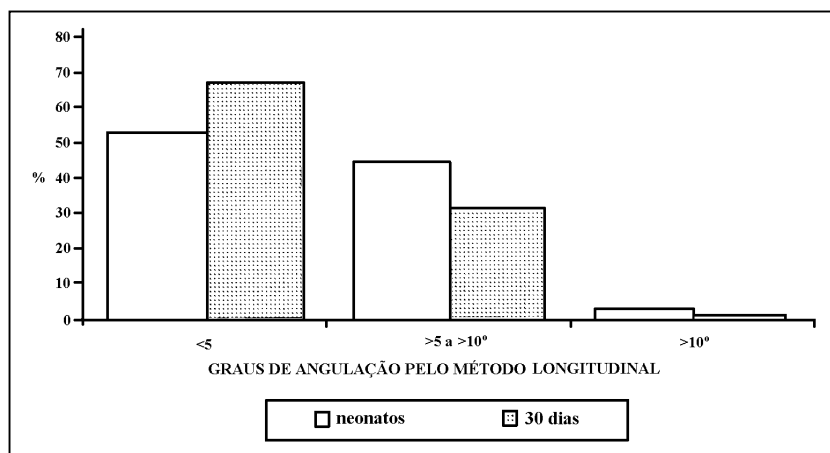


Figura 2 – Distribuição dos graus de angulação em 196 articulações rádio-carpo-metacarpianas (rcmc) de potros neonatos e 114 articulações rcmc de potros aos 30 dias de vida, no período de julho de 1994 a dezembro de 1995.

nos casos dos DA de até 10° há maiores chances de ocorrer redução espontânea até os 30 dias de vida. Os dados da tabela 1 confirmam a recuperação clínica e a diminuição dos ângulos de DA ($p < 0,05$) nos potros do nascimento aos 30 dias de vida, o que é corroborado por AUER & MARTENS (1980), AUER *et al.* (1982), CARON (1988), BRAMLAGE & EMBERTSON (1990), WAGNER & WATROUS (1991) e MITTEN & BERTONE (1994) que observaram que os DA entre 5 e 10° são comuns e, geralmente, regredem espontaneamente em poucas semanas. De acordo com BRAMLAGE & EMBERTSON (1990), a correção natural progride até os 4 meses de vida. Uma leve correção natural ocorre entre os 8 e 10 meses, quando a placa de crescimento lateral apresenta crescimento maior, antes do seu fechamento, que ocorre ao redor de um ano de vida. Em vista disso, a conformação comum para potros desmamados é um leve desvio *valgus* nas condições de carpo.

Conclui-se que, aproximadamente, 50% dos potros da raça PSC nascem com algum grau de DA, embora a correção natural e espontânea, via de regra, ocorra, ela não se completa imediatamente após o nascimento.

AGRADECIMENTOS

Os autores agradecem a colaboração e ajuda dos Médicos Veterinários Inês Nicoloso de Castro, Mestre; Neiva M. Deprá e Joaquin L. de Alda.

FONTES DE AQUISIÇÃO

^aFnx – 85, Rio de Janeiro, Brasil.

^bFG – 8, Fugi Photo, Film Co. Ltda., Japan.

^cIndústria Brasileira de Filmes S. A., Rio de Janeiro, Brasil.

REFERÊNCIAS BIBLIOGRÁFICAS

- AUER, J.A. Disease of the musculoskeletal system – angular limb deformities. In: COLAHAN, P.T., MAYHEW, I.G., MERRIT, A.M., *et al.* **Equine medicine and surgery**. 4 ed. Goletta : American Veterinary, 1992. V.II. Cap.12. p.1298-13070
- AUER, J.A., MARTENS, R.J. Angular limb deformities in young foals. In: ANNU MEET OF AAEP, 26, 1980, Anaheim. **Proceedings...** Anaheim : American Association of Equine Practitioners, 1980. 482p. p.81-96.
- AUER, J.A., MARTENS, R.J., MORRIS, E.L. Angular limb deformities in foals - part I. Congenital factors. **Compendium on Continuing Education for the Practicing Veterinarian**, v.4, n.8, p.330-338, 1982.
- BERTONE, A.L., TURNER, A.S., PARK, R.D. Periosteal transection and stripping for treatment of angular limb deformities in foals: clinical observations. **Journal of the American Veterinary Medical Association**, v.187, n.2, p.145-152, 1985.
- BRAMLAGE, L.R., EMBERTSON, R.M. Observations on the evaluation and selection of foal limb deformities for surgical treatment. In: ANNU MEET OF AAEP, 37, 1990, Lexington, Kentucky. **Proceedings...** Lexington : American Association of Equine Practitioners, 1990. 454p. p.273-279.
- CARON, J.P. Angular limb deformities arising at the carpal region in foals. **Equine Veterinary Journal**, v.20, n.3, p.225-228, 1988.
- FRETZ, P.B. Angular limb deformities in foals. **The Veterinary Clinics of North America: Large Animal Practice**, v.2, n.1, p.125-150, 1980.
- LEICHT, M. Angular limb deformities arising at the carpal region in foals. **Compendium on Continuing Education for the Practicing Veterinarian**, v.1, n.11, p.39-43, 1979.
- McLAUGHLIN, B.G., DOIGE, C.E. A study on ossification of carpal and tarsal bones in normal and hypothyroid foals. **Canadian Veterinary Journal**, v.23, p.164-168, 1982.
- McLAUGHLIN, B.G., DOIGE, C.E., FRETZ, P. B. *et al.* Carpal bone lesions associated with angular limb deformities in foals. **Journal of the American Veterinary Association**, v.178, n.3, p.224-230, 1981.
- MITTEN, L.A., BERTONE, A.L. Angular limb deformities in foals. **Journal of the American Veterinary Medical Association**, v.204, n.5, p.717-720, 1994.
- O'DONOHUE, D.D., SMITH, F.H., STRICKLAND, K.L. The incidence of abnormal limb development in the irish thoroughbred from birth to 18 month. **Equine Veterinary Journal**, v.24, n.4, p.305-309, 1992.
- SAS – **Statistics Analysis System**. Versão 6. Cary, USA: SAS Institute, 1990. 1042p.
- WAGNER, P.C., WATROUS, B.J. Equine pediatric orthopedics: part 6 - angular limb deformities. **Equine Practice**, v.13, n.1, p.24-31, 1991.