

## Reparação do ligamento cruzado cranial de cães por tendão homólogo conservado em glicerina e associado a fio de náilon<sup>1</sup>

### Cranial cruciate ligament replacement by homologous tendon glycerol preserved and associated to mononylon in dogs

Simone Tostes de Oliveira<sup>2</sup> Alceu Gaspar Raiser<sup>3</sup> Alonso Gabriel Pereira Guedes<sup>2</sup>  
Simone Dias de Lima Alves<sup>2</sup> Gentil Ferreira Gonçalves<sup>4</sup> Alexandre Mazzanti<sup>4</sup>  
Marcelo Emílio Beletti<sup>5</sup> Rafael Stedile<sup>6</sup> Aline Marin<sup>7</sup> Tatiana Rezende da Silva<sup>7</sup>

#### RESUMO

A ruptura do ligamento cruzado cranial (LCC) é uma das patologias de maior prevalência no joelho de cães e sua correção é um problema atual. Após a ruptura experimental do LCC, em cães, implantou-se o tendão do músculo extensor longo dos dedos, homólogo, conservado em glicerina a 98%, associado ao fio de mononáilon, utilizando-se técnica intra-articular. Foram utilizados 18 cães com peso médio de 16,5kg, adultos, separados em três grupos (A, B e C) e avaliados por 45, 80 e 120 dias de pós-operatório, respectivamente. Foi realizada avaliação clínica, radiográfica, macroscópica e histológica. A técnica demonstrou-se eficiente para o retorno funcional do membro promovendo estabilidade articular, apesar de o implante biológico ter sido reabsorvido na maioria dos animais, e do fio de náilon ter perdido sua tensão inicial.

**Palavras-chave:** implante, cirurgia, joelho, ortopedia.

#### ABSTRACT

Rupture of the cranial cruciate ligament (CCL) is one of the most prevalent stifle diseases in dogs and its therapy is a problem today. The purpose of this report was to evaluate the response to long digital extensor muscle tendon preserved in glycerol as a substitute of the cranial cruciate ligament in dogs. The technique was performed in 18 mongrel dogs, with mean body weight of 16.5kg, and evaluated until 45, 80 or 120 postoperative days. Clinic, radiographic, macroscopic and histologic studies were done. The technique was efficient to return to normal gait determining good articular stability,

although the biologic implant was absent in most animals and the mononylon was not taut.

**Key words:** implant, surgery, stifle, orthopedic.

#### INTRODUÇÃO

A ruptura do ligamento cruzado cranial (LCC) é uma causa comum de claudicação do membro pélvico em cães (BRINKER et al., 1990; KORVICK et al., 1994) de qualquer idade e porte (JOHNSON & JOHNSON, 1993; BORGES et al., 1999). Múltiplos fatores podem ser arrolados como causadores das rupturas com desenvolvimento de doença articular degenerativa (JOHNSON & JOHNSON, 1993). O LCC pode sofrer ruptura de ordem traumática ou por lesões degenerativas, que ocorrem em cães de meia idade e obesos (BRINKER et al., 1990).

A reparação do LCC rompido é feita através de técnicas intra e extra-articulares. As técnicas intra-articulares utilizam algum tipo de implante para reconstituir a função normal do ligamento que pode ser biológico ou sintético (VASSEUR, 1993; TOMLINSON & CONSTANTINESCU, 1994) ou combinação de ambos (VASSEUR, 1993). HARARI (1995)

<sup>1</sup>Pesquisa financiada pela FAPERGS, processo n. 00/0539.9.

<sup>2</sup>Médico Veterinário, Mestre.

<sup>3</sup>Médico Veterinário, Professor Titular, Doutor, Departamento de Clínica de Pequenos Animais, Centro de Ciências Rurais, UFSM. 97105-900, Santa Maria, RS. E-mail: raisermv@lince.hcv.ufsm.br.

<sup>4</sup>Médico Veterinário. Doutorando, UFSM.

<sup>5</sup>Médico Veterinário, Professor Adjunto, Doutor, Instituto de Ciências Biomédicas, Universidade Federal de Uberlândia.

<sup>6</sup>Acadêmico do Curso de Medicina Veterinária, UFSM.

<sup>7</sup>Médico Veterinário autônomo.

relata que a estabilidade pós-operatória nem sempre se correlaciona com a função clínica e que a degeneração articular não cessa completamente após uma reparação cirúrgica bem sucedida.

Embora os resultados funcionais dos enxertos autólogos sejam bastante satisfatórios, discute-se a agressão à área doadora. Os implantes homólogos constituem uma alternativa atrativa na cirurgia do ligamento do joelho. As principais vantagens desta técnica são a menor morbidade do paciente, menor tempo cirúrgico e menor período de pós-operatório. As desvantagens seriam o risco de reações imunológicas e potencial de transmissão de doenças infecciosas (PACCOLA et al., 2000).

Este estudo teve como objetivos verificar a viabilidade do implante homólogo de tendão extensor longo dos dedos, conservado em glicerina a 98%, na reconstituição do ligamento cruzado cranial de cães, imediatamente após ruptura cirúrgica; avaliar as possíveis implicações articulares e o desempenho clínico dos animais quanto ao uso funcional do membro.

## MATERIAL E MÉTODOS

Foram utilizados 18 cães adultos, provenientes do Biotério Central da Universidade Federal de Santa Maria, pesando entre 12 e 23kg, com média de 16,5kg. Os animais foram desverminados, e passaram por um período de adaptação de duas semanas. Cada seis cães foram observados por 45 (grupo A), 80 (grupo B) e 120 dias (grupo C) após a cirurgia.

O tendão do músculo extensor longo dos dedos foi coletado de cadáveres sem patologias musculoesqueléticas, logo após o óbito, e conservados em glicerina a 98%, em temperatura ambiente, por um período mínimo de 30 dias antes da implantação. Cada tendão foi reidratado em solução fisiológica isotônica, 20 minutos antes de ser implantado cirurgicamente e, imediatamente antes da implantação, foi passado um fio de mononáilon nº 2-0 em sutura tipo Bunnell em toda sua extensão (Figura 1).

A medicação pré-anestésica foi realizada com maleato de acepromazina ( $0,05\text{mg kg}^{-1}$ ), via intramuscular, seguida, após 15 minutos, de indução anestésica com tiopental sódico ( $10\text{mg kg}^{-1}$ ). A manu-




Figura 1 - Aspecto do implante de tendão extensor longo dos dedos já hidratado e com passagem do fio de mononáilon 2-0.

tenção da anestesia foi feita com halotano vaporizado em circuito semi-aberto com oxigênio. A analgesia trans-operatória foi obtida com o uso epidural de cloridrato de tramadol ( $1\text{mg kg}^{-1}$ ), administrado após a indução anestésica. No período pós-operatório, a analgesia foi assegurada com flunixin meglumine ( $1,0\text{mg kg}^{-1}$ ) via intramuscular, a cada 24h, por três dias. A ampicilina sódica ( $20\text{mg kg}^{-1}$ ) foi utilizada como profilaxia antimicrobiana, 30 minutos antes da cirurgia. A cirurgia consistiu de acesso lateral à articulação do joelho direito mediante incisão desde o terço distal do fêmur até a porção distal da tuberosidade tibial, abertura da cápsula articular e luxação medial da patela. O LCC foi identificado, fixado com uma pinça Halsted e excisado com lâmina de bisturi nº 11. O tecido adiposo infra-patelar foi mantido íntegro. A reconstrução, com implantação do tendão conservado seguiu a técnica de Dickinson & Nunamaker (VASSEUR, 1993) a qual foi modificada com fixação das extremidades do implante por meio de pontos com fio mononáilon 2-0. Após, a articulação foi irrigada abundantemente com solução salina isotônica, foi feita redução da luxação patelar, a cápsula articular e a fáscia lata foram suturadas com mononáilon 3-0 em pontos de Kirschner. A redução do espaço morto foi feita com categute cromado 2-0 e da pele com mononáilon 3-0 em pontos de Wolff.

A avaliação clínica da recuperação funcional do membro teve por base os graus de recuperação apresentados na tabela 1, modificada de TUDURY & RAISER (1985). Foram efetuadas radiografias de ambos os membros para acompanhamento de possíveis alterações compatíveis com enfermidade articular degenerativa e avaliação da congruência articular imediatamente após a cirurgia, aos 15, 30, 60, 80 e 120 dias de evolução.

Ao término de cada período de observação, cada animal foi anestesiado e submetido a teste de movimento de gaveta cranial em ambos os membros, e

sacrificado. Após, a articulação foi abordada e avaliada quanto ao espessamento da cápsula articular, aspecto do implante, presença de fibrose, erosão articular e osteófito. A articulação contralateral também foi abordada e serviu como controle. O segmento intra-articular de cada implante foi coletado e corado pela Hematoxilina-eosina para análise histológica e observado em microscopia óptica.

## RESULTADOS E DISCUSSÃO

A técnica cirúrgica foi de fácil execução e o tempo de hidratação do implante demonstrou ser adequado para seu manuseio. OCHOA & MUÑOZ (1992) substituíram experimentalmente o LCC de cães por homoplante teno-ósseo e osteo-patelar conservado em glicerina a 100% por um período de três semanas e mantidos em temperatura de  $4^{\circ}\text{C}$ ; hidrataram o implante por 20 minutos em solução fisiológica associada a metronidazol e penicilina sódica cristalina, porém não realizaram profilaxia antimicrobiana sistêmica. No presente trabalho, não foi adicionado antibiótico à solução hidratante, mas utilizou-se antibiótico sistêmico profilático para prevenir eventual contaminação cirúrgica.

O manejo pós-operatório da correção de ruptura do LCC geralmente inclui a imobilização da articulação afetada, restrição da atividade e retorno gradual da função (JOHNSON & JOHNSON, 1993; KORVICK et al., 1994). O objetivo básico no pós-operatório é prevenir a sobrecarga excessiva no retalho ou sutura extra-articular e permitir a cicatrização (KORVICK et al., 1994). No entanto, segundo JOHNSON & JOHNSON (1993) a imobilização pós-operatória pode causar atrofia muscular, perda da força do complexo osso-ligamento e lesão na cartilagem articular que são prevenidas pela mobilidade precoce. BRINKER et al. (1990) e MILLER (1996) não recomendam qualquer sis-

Tabela 1 – Características da deambulação, em graus correspondentes, para avaliação clínica pós-operatória de cães submetidos à substituição do ligamento cruzado cranial por tendão do músculo extensor longo dos dedos, homólogo, conservado em glicerina a 98%.

Grau	Características
I	Uso e apoio do membro.
II	Apresenta uso e apoio infreqüentes do membro durante estação e ao caminhar. Sustentação do peso na extremidade afetada, elevando-a ao correr.
III	Apresenta uso claudicante do membro em estação e ao caminhar. Sustenta parcialmente o peso, elevando o membro ao correr.
IV-A	Caminha sem claudicar e posiciona-se normalmente em estação. Claudica ao correr sem elevar o membro.
IV-B	Claudica ao caminhar e ao correr, porém, não eleva o membro.
V	Apresenta uso funcional do membro.

Modificada de TUDURY & RAISER (1985).

tema externo de sustentação, porém indicam exercícios moderados durante oito semanas com retorno gradual à atividade e liberdade para exercícios moderados após 12 semanas. Esse foi o protocolo seguido no presente experimento e está de acordo com CHIERICHETTI et al. (2001) que consideram esse cuidado importante para evitar atrofia muscular.

Quanto à deambulação, os animais foram enquadrados dentro dos parâmetros apresentados na tabela 1 que foi adaptada de TUDURY & RAISER (1985) especialmente para a presente pesquisa. Os dados referentes à deambulação dos cães, presença ou ausência do implante e do movimento de gaveta, ao término da avaliação, encontram-se na tabela 2. O tempo médio para os animais alcançarem os diferentes graus de recuperação funcional foi, aproximadamente, de um dia para o grau I, dois dias para o grau II, 13 dias para o grau III, 29 dias para o grau IV-A, 20 dias para o grau IV-B e 37 dias para o grau V.

Dos cães dos três grupos, oito apresentavam grau V de deambulação já aos 45 dias de pós-operatório (Tabela 2). Aos 120 dias, cinco cães do grupo C apresentavam grau V e um não se enquadrava na classificação, pois aos 45 dias apresentava grau III e, depois disso, demonstrou períodos alternados de grau V e II. Na inspeção macroscópica da articulação desse animal, verificaram-se erosões nos côndilos femorais, o menisco medial estava rompido e o implante ausente. Segundo VASSEUR (1993) e MILLER (1996), o menisco medial frequentemente é lesionado nas rupturas do

LCC. Essa lesão é causada pelo movimento do côndilo femoral no menisco medial que está firmemente fixado. No cão do presente experimento, essa lesão parece ser decorrente da reabsorção do implante. Apesar disso, o movimento de gaveta nesse animal era muito discreto, o que está de acordo com HARARI (1995), que citou que a estabilidade pós-operatória nem sempre se correlaciona com a função clínica e que a DAD não cessa completamente após a reparação cirúrgica. Outro cão avaliado até 120 dias de pós-operatório (grupo C) apresentava erosões na tróclea e ausência do implante, no entanto, tinha uso funcional do membro e movimento de gaveta cranial muito discreto.

Aos 80 dias de pós-operatório, sete dos 12 cães avaliados (grupos B e C) apresentavam grau V de deambulação (Tabela 2). Um animal corria normalmente e claudicava ao caminhar a partir do 65º dia de pós-operatório apesar da presença do implante, porém foi detectada erosão na cartilagem articular do fêmur. Dois outros cães que apresentavam deambulação de grau IV-B tinham ausência do implante. Esse comportamento poderia ser devido à instabilidade articular pela falta do enxerto, no entanto, num deles o movimento de gaveta era muito discreto.

Apenas oito cães apresentavam o implante íntegro (Figura 2) ao término do período de observação (Tabela 2). Desses, dois do grupo A apresentavam grau III, e um do grupo B corria sem claudicar, porém claudicava ao caminhar e os outros cinco tiveram recuperação funcional do membro. Essas variações no grau

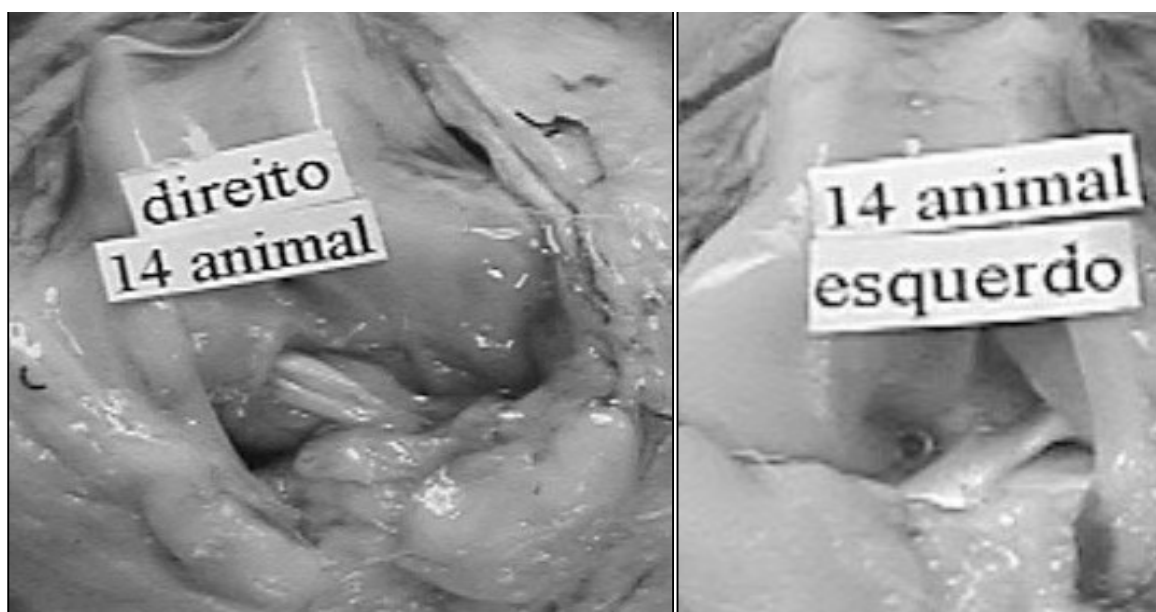


Figura 2 - Aspecto macroscópico do implante de tendão extensor longo dos dedos aos 45 dias de evolução pós-operatória em que o fio mononáilon está apenas parcialmente visível. À direita, o membro testemunha.

Tabela 2 – Avaliação dos graus de deambulação nos períodos correspondentes a 45, 80 e 120 dias após a substituição experimental do ligamento cruzado cranial de cães por tendão extensor longo dos dedos, homólogo, conservado em glicerina a 98%. Indicação da situação do implante, movimento de gaveta e demais observações ao final da avaliação.

Cão	Dias			Implante	Movimento de gaveta cranial	Observações
	45	80	120			
Grupo A						
13	V	-	-	Presente	Positivo	-
14	IV	-	-	-	Positivo	-
15	V	-	-	-	Positivo	-
16	V	-	-	Presente	Positivo	-
17	III	-	-	Presente	Positivo	-
18	III	-	-	Presente	Positivo	-
Grupo B						
7	III	**	-	Presente	Discreto	Erosão no fêmur
8	III	IV-B	-	-	Positivo	-
9	IV-B	IV-B	-	-	Positivo	-
10	III	III	-	-	Positivo	-
11	V	V	-	Presente	Positivo	-
12	V	V	-	-	Positivo	-
Grupo C						
1	IV-B	V	V	-	Positivo	-
2	V	V	V	Presente	Discreto	-
3	*	*	*	-	Positivo	Erosão no fêmur e ruptura no menisco medial
4	IV	V	V	-	Ausente	Erosão no fêmur
5	V	V	V	-	Ausente	-
6	V	V	V	Presente	Discreto	-

\* Períodos alternados entre os graus II e V;

\*\* Corria sem claudicar, elevação intermitente do membro ao caminhar.

de deambulação entre os animais que possuíam o implante íntegro, mas não alcançaram a recuperação funcional, pode ser decorrência do curto período de observação durante o qual o animal ainda apresentava dor ao apoiar ou à doença articular degenerativa, no cão n.3 (Tabela 2). BONFIM & PACCOLA (2000) investigaram a propriocepção de humanos submetidos à reconstrução do ligamento cruzado anterior, com enxerto de ligamento patelar autólogo ou homólogo, e verificaram uma diminuição no senso de posicionamento articular nos joelhos. Os autores citam que o sucesso após reconstituição do ligamento pode não depender diretamente da tensão ou força da reconstrução, mas do grau de recuperação da propriocepção. Esses autores citam, ainda, que alguns pacientes que persistem com ligamento frouxo após reconstituição não tiveram dificuldade para retornar a atividades esportivas, enquanto outros com melhor performance clínica e estrutural continuavam queixando-se de instabilidade articular, embora isso não se

constatasse nos testes clínicos. Esses pacientes se apresentavam sem propriocepção. Na presente pesquisa não se avaliou esse aspecto, mas se acredita que os mesmos mecanismos relatados para humanos poderiam ser extrapolados para cães.

Ao exame macroscópico da articulação, todos os cães apresentavam os pontos de fixação do implante íntegros e a presença do fio de mononáilon com (8 cães) ou sem o implante no segmento intra-articular. Todos eles denotavam espessamento da cápsula articular, que deve ter contribuído para estabilização da articulação, possibilitando o uso funcional do membro na maioria dos cães. SHIRES (1993) discutiu os princípios a serem considerados na escolha da técnica intra-articular e citou que, se o propósito do implante for apenas estabilizar a articulação, o uso de uma técnica extra-articular é tão eficiente quanto uma intra-articular. Devido à inconstância do implante no presente trabalho, realizado em um grupo de cães relativamente homogêneo, a técnica utilizada estabilizou a articulação sem necessariamente

substituir o LCC, visto que o fio de mononáilon remanescente estava frouxo, e não serviu para este propósito. Quatro animais eram muito agitados, conseguiam sustentar-se apenas sobre os membros posteriores, mas não evidenciavam desconforto e estavam sem o ligamento.

O diagnóstico definitivo de ruptura do LCC é dado, segundo TOMLIMSON & CONSTANTINESCU (1994) e BORGES et al. (1999), pelo movimento de gaveta cranial, mas, para BRINKER et al. (1990) e HARARI (1995), nos casos crônicos os tecidos periarticulares se tornam espessados e fibróticos e esse movimento poderá tornar-se imperceptível. Dois cães avaliados por 120 dias (grupo C) não apresentaram o movimento de gaveta positivo, mesmo com o implante ausente. Um deles apresentou recuperação funcional do membro aos 40 e o outro aos 46 dias de evolução graças ao espessamento da cápsula articular e fibrose dos tecidos adjacentes. Quatro outros apresentaram movimento de gaveta muito dis-

creto sendo que, em três deles, o implante estava presente.

SHIRES (1993) cita que a gordura infrapatelar deve ficar intacta para preservar o suprimento sanguíneo do LCC, embora a nutrição desse decorra também do líquido sinovial (MURAKAMI et al., 1996). Com base nesses princípios, evitou-se lesionar os tecidos articulares e minimizou-se o ressecamento articular com o uso de solução salina para irrigação tópica.

O estudo radiográfico não é essencial para diagnosticar a ruptura do LCC, mas é recomendado, pois serve para detectar e documentar a extensão de enfermidade articular degenerativa nesses animais, fornecendo dados para estudos comparativos posteriores que podem confirmar, segundo JOHNSON & JOHNSON (1993) a efetividade do tratamento. Segundo MILLER (1996), o deslocamento cranial da tibia raramente é detectado por meio de radiografias. Na presente pesquisa, as erosões articulares foram detectadas ao exame radiográfico e confirmadas ao exame macroscópico. Em nenhum dos animais o membro controle apresentou alteração e o LCC estava íntegro.

O exame microscópico dos quatro implantes analisados aos 45 dias de pós-operatório (grupo A), revelou a presença de inflamação plasmocitária em apenas uma amostra, sendo que, nas outras três, foi observado tecido de granulação com migração de fibroblastos para o interior do implante, com início de evolução para tecido conjuntivo e presença de raros macrófagos o que sugere ausência de rejeição. Das amostras colhidas aos 80 dias de evolução (grupo B), o cão que possuía erosão articular evidenciava inflamação significativa com intensa vascularização e tecido conjuntivo se diferenciando em conjuntivo denso. No outro cão, o ligamento apresentou migração de células indiferenciadas em seu interior. Aos 120 dias (grupo C) já não havia sinais de inflamação nos implantes e observou-se presença de tecido conjuntivo denso substituindo o implante original.

HARARI (1995) verificou que é de seis meses o período necessário para que ocorra a revascularização de um enxerto autólogo e THORSON et al. (1989) observaram que os implantes homólogos de tendão patelar de cães, comparados aos enxertos autólogos, tiveram sua incorporação retardada. Observando a tabela 2, verifica-se que ocorreu uma progressiva diminuição no número de implantes presentes, comparados à evolução pós-operatória. Embora esse dado possa sugerir que, em longo prazo, pode haver completo desaparecimento do implante, a característica daqueles presentes aos 45 dias (Figura 2) e aos 80 dias eram de estruturas firmes sem tendência a reabsorver o que rebate essa possibilidade. Nos ani-

mais sem implante biológico, a estabilização articular obtida possivelmente deve-se exclusivamente ao reforço dado pelo espessamento da cápsula articular e pela fibrose dos tecidos adjacentes.

## CONCLUSÃO

Nas condições atuais da experimentação, o tendão do músculo extensor longo dos dedos, homólogo, conservado em glicerina a 98% não é um substituto confiável para o ligamento cruzado cranial rompido em cães. A abordagem articular, associada aos processos reparadores na cápsula conferem estabilidade suficiente para adequada deambulação. O aparecimento de erosões articulares independe da presença do implante biológico.

## REFERÊNCIAS BIBLIOGRÁFICAS

- BONFIM, T.R.; PACCOLA, C.A.J. Propriocepção após reconstrução do ligamento cruzado anterior usando ligamento patelar homólogo e autólogo. **Rev Bras Ortop**, v.35, n.6, p.194-201, 2000.
- BORGES, A.P. et al. Composição do líquido sinovial de cães com ruptura do ligamento cruzado cranial. **Ciência Rural**, v.29, n.2, p.285-289, 1999.
- BRINKER, W.O.; PIERMATTEI, D.L.; FLO, G.L. **Manual de ortopedia e tratamento das fraturas dos pequenos animais**. São Paulo : Manole, 1990. Cap. 20: Diagnóstico e tratamento dos estados ortopédicos do membro posterior: p. 282-376.
- CHIERICHETTI, A.L. et al. Ruptura do ligamento cruzado cranial. Estudo comparativo da técnica extra-articular com enxerto autólogo de fâscia lata com e sem artrotomia exploratória. **Clínica Veterinária**, v.4, n.33, p.34-42, 2001.
- HARARI, J. Conceptos actuales em el tratamiento de la lesión del ligamento cruzado anterior. **Waltham Focus**, v.5, n.3, p.24-31, 1995.
- JOHNSON, J.M.; JOHNSON, A.L. Cranial cruciate ligament rupture. Pathogenesis, diagnosis, and postoperative rehabilitation. **Vet Clin North Amer: Small Anim Pract**, v.23, n.4, p.717-733, 1993.
- KORVICK, D.L.; JOHNSON, A.L.; SCHAEFFER, D.J. Surgeon's preference in treating cranial cruciate ligament ruptures in dogs. **J Amer Vet Med Assoc**, v.205, n.9, p.1318-1324, 1994.
- MILLER, A. Decision making in the management of cranial cruciate ligament rupture. **In Practice**, v.18, n.3, p.98-102, 1996.
- MURAKAMI, Y. et al. Permeation from the synovial fluid as nutritional pathway for the anterior cruciate ligament in rabbits. **Acta Physiol Scand**, v.158, n.2, p.181-187, 1996.

OCHOA, H.C.; MUÑOZ, J.I.C. Replazo del ligamento cruzado anterior con alojerto de tendón rotuliano conservado en glicerina. Estudio experimental en perros. **Rev Mex Ortop Traum**, v.6, n.3, p.96-98, 1992.

PACCOLA, C.A.J. et al. Reconstrução do ligamento cruzado anterior com ligamento patelar. Análise comparativa do ligamento autólogo versus homólogo. **Acta Ortop Bras**, v.8, n.4, p.202-208, 2000.

SHIRES, P.K. Intracapsular repairs for cranial cruciate ligament ruptures. **Vet Clin North Amer: Small Anim Pract**, v.23, n.4, p.761-777, 1993.

THORSON, E. et al. Replacement of the anterior cruciate

ligament. A comparison of autografts and allografts in dogs. **Acta Orthop Scand**, v.60, n.5, p.555-560, 1989.

TOMLINSON, J.; CONSTANTINESCU, G.M. Two methods for repairing ruptures of the cranial cruciate ligament in dogs. **Vet Med**, v.89, n.1, p.32-41, 1994.

TUDURY, E.A.; RAISER, A.G. Redução de fraturas distais do fêmur de cães, empregando dois pinos de Steinmann em substituição aos de Rush. **Rev Centro de Ciências Rurais**, v.15, n.2, p.141-155, 1985.

VASSEUR, P.B. Stifle joint. In: SLATTER, D.H. **Textbook of small animal surgery**. Philadelphia: Saunders, 1993. Cap. 137. p.1817-1865.