

## Adenocarcinoma uretral em uma cadela

### Urethral adenocarcinoma in a bitch

Marcia Cristina da Silva<sup>1</sup> Rafael Almeida Figuera<sup>1</sup> Tatiana Mello de Souza<sup>1</sup>  
Dominguita Lühers Graça<sup>2</sup> Claudio Severo Lombardo de Barros<sup>2</sup>

#### - NOTA -

#### RESUMO

*Tumores primários de uretra são raros em animais e há poucos relatos em cães. A ocorrência é maior em cadelas idosas, não havendo predileção por raça. Disúria, estrangúria e hematúria são sinais clínicos associados a esses tumores. É relatado um caso de adenocarcinoma primário de uretra em um cadela Poodle de 12 anos de idade que apresentava aumento de volume no membro pélvico esquerdo. Na necropsia, foram encontradas metástases na articulação femorotibial esquerda, na glândula adrenal e no rim.*

**Palavras-chave:** *doenças de cães, tumores do trato urinário inferior, tumores de uretra, adenocarcinoma uretral, patologia, oncologia.*

#### ABSTRACT

*Urethral primary tumors are rare in animals and there are only few reports in dogs. They are more frequent in old bitches and have no breed predilection. Clinical signs associated with urethral primary tumors include dysuria, strangury and hematuria. We report a case of primary urethral adenocarcinoma in a 12-year-old female Poodle that was presented with localized volume enlargement in the left pelvic limb. At necropsy metastasis were found at the left femorotibial joint, adrenal gland and kidney.*

**Key words:** *diseases of dogs, tumors of lower urinary tract, tumors of urethra, urethral adenocarcinoma, pathology, oncology.*

Na literatura, há poucos relatos de tumores primários de uretra em animais; são neoplasias raras em cães (TARVIN et al., 1978; RYAN & HOLSHUH, 1981; STONE, 1985; NORRIS et al., 1992; MEUTEN, 2002) e extremamente raras em gatos (STONE, 1985; MEUTEN, 2002). Cães idosos, particularmente fêmeas, são os indivíduos mais afetados. Aparentemente não há predileção por raça, embora alguns autores (WILSON et al., 1979) acreditem em uma maior predisposição de Beagles para esses tumores. Disúria, hematúria e estrangúria são sinais clínicos quase sempre associados aos tumores de uretra (POLLOCK, 1968; RYAN & HOLSHUH, 1981; NORRIS et al., 1992; MEUTEN, 2002). Alguns cães podem apresentar incontinência urinária, principalmente quando estão dormindo, constipação, dificuldade de defecação, polidipsia (STALKER & SCHLOTTHAUER, 1936) e uretrite (RYAN & HOLSHUH, 1981). Metástases ocorrem em aproximadamente um terço dos casos, principalmente nos linfonodos, e, menos comumente, nos pulmões e vértebras (MEUTEN, 2002).

Uma cadela Poodle, de 12 anos de idade, em bom estado nutricional foi trazida para consulta com um aumento de volume progressivo no membro pélvico esquerdo. No exame físico, observou-se aumento de volume duro, com centro flutuante na articulação

<sup>1</sup>Programa de Pós-graduação em Medicina Veterinária, área de concentração em Patologia Veterinária. Universidade Federal de Santa Maria (UFSM), 97105-900, Santa Maria, RS, Brasil. E-mail: mctogni@yahoo.com.br. Autor para correspondência.

<sup>2</sup>Departamento de Patologia, UFSM, Santa Maria, RS, Brasil.

femorotibial esquerda. O exame radiológico dessa área revelou intensa destruição óssea e neoformação de osso periosteal. Frente a um diagnóstico clínico de osteossarcoma, o proprietário optou pela eutanásia.

Os principais achados de necropsia incluíam uma massa de 1,5cm de diâmetro circundando toda a extensão (5cm) da uretra. Ao corte, a massa era firme e branca com manchas amarelas (Figura 1). Na articulação femorotibial esquerda, havia um aumento de volume duro de 6cm de diâmetro; ao corte observavam-se vários cistos de 1-4cm de diâmetro, preenchidos por cerca de 5ml de líquido vermelho-escuro e separados por trabéculas arborescentes duras e brancacentas (Figura 2).

Microscopicamente, uma proliferação de células tumorais pleomórficas com arranjo acinar foi observada na uretra. Essas células possuíam núcleo grande, redondo, com cromatina frouxa e nucléolo

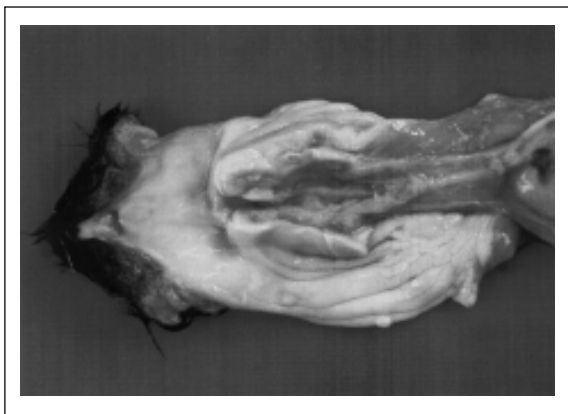


Figura 1 - Uretra;cadela. Aspecto macroscópico. Massa de 1,5cm de diâmetro, branca com manchas amarelas, circundando toda a extensão (5cm) da uretra.

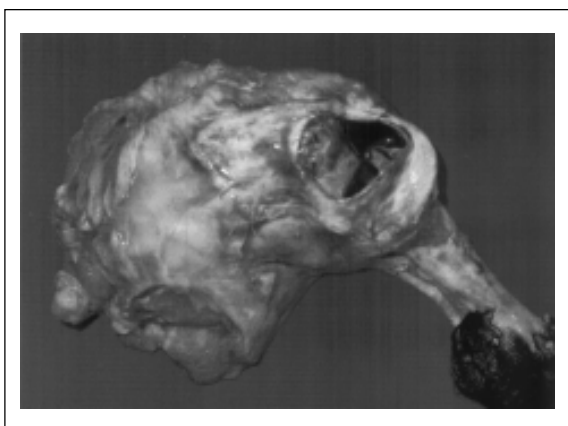


Figura 2 - Membro pélvico esquerdo. Aspecto macroscópico. Metástase de adenocarcinoma uretral.

evidente; algumas delas ocorriam livres ou projetavam-se na luz acinar como cordões com duas a quatro filas de células (Figura 3). Células tumorais semelhantes ocorriam também na luz dos vasos sanguíneos e no parênquima da adrenal, rim e articulação femorotibial esquerda. Concluiu-se pelo diagnóstico de adenocarcinoma de uretra com metástase na articulação femorotibial esquerda, adrenal esquerda e rim esquerdo.

Os carcinomas de uretra descritos em cães incluem carcinoma de células escamosas, carcinoma de células de transição e adenocarcinomas (TARVIN et al., 1978; NORRIS et al., 1992; VALLI et al., 1995). Desses, os carcinomas de células de escamosas (TARVIN et al., 1978) e os carcinomas de células de transição (POLLOCK, 1968; STONE, 1985; MEUTEN, 2002) são os mais frequentes, e os adenocarcinomas são os mais incomuns (TARVIN et al., 1978; RYAN & HOLSHUH, 1981; NORRIS et al., 1992). Outros tumores relatados na uretra de cães são adenoma, carcinoma indiferenciado, mixossarcoma, hemangiossarcoma e rabdmiossarcoma embrionário (TARVIN et al., 1978, MEUTEN, 2002).

A causa dos tumores de uretra ainda é desconhecida, mas uma associação entre uretrite e tumor de uretra foi observada em mulheres (MEUTEN, 2002). Há evidências de que a baixa ocorrência de tumores no trato urinário inferior dos machos esteja relacionada à constante secreção prostática que provavelmente dilui possíveis carcinógenos presentes na urina residual na uretra (MEUTEN, 2002).

A ausência de sinais clínicos de alteração no trato urinário inferior neste caso, associada à imagem radiológica compatível com tumor ósseo, induziu ao diagnóstico clínico de osteossarcoma. Isso exemplifica a dificuldade de diagnosticar clinicamente uma

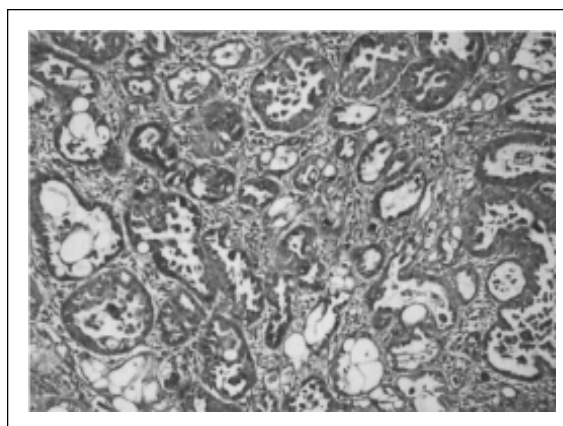


Figura 3 - Uretra cadela. Aspecto microscópico. Adenocarcinoma com padrão acinar. Obj.20.

neoplasia uretral em pacientes que não apresentam disúria, estrangúria ou hematúria. O aspecto destrutivo e arborescente da lesão metastática na articulação femorotibial esquerda, observado neste caso, lembrava neoplasia óssea primária.

#### REFERÊNCIAS

- MEUTEN, D.J. Tumors of the urinary system. In: MEUTEN, D.J. **Tumors in domestic animals**. 4.ed. Ames : Iowa State, 2002. p.509-546.
- NORRIS, A.M. et al. Canine bladder and urethral tumors: a retrospective study of 115 cases (1980-1985). **J Vet Intern Med**. v.6, p.145-153, 1992.
- POLLOCK, S. Urethral carcinoma in the dog: A case report. **J Am Vet Radiol Soc**, v.9, p.95-98, 1968.
- RYAN, C.P.; HOLSHUH, H.J. Urethral adenocarcinoma in a dog. **Vet Med Small Anim Clin**, v.76, p.1315-1317, 1981.
- STALKER, L.K.; SCHLOTTHAUER, C.F. Carcinoma of the urethra of a female dog. **Am J Cancer**, v.28, p.591-594, 1936.
- STONE, E.A. Urogenital tumors. **Vet Clin North Am Small Anim Pract**, v.15, p.597-608, 1985.
- TARVIN, G. et al. Primary urethral tumors in dogs. **J Am Vet Med Assoc**, v.172, p.931-933, 1978.
- VALLI, V.E. et al. Pathology of canine bladder and urethral cancer and correlation with tumour progression and survival. **J Comp Path**, v.113, p.113-130, 1995.
- WILSON, G.P. et al. Canine urethral cancer. **J Am Anim Hosp Assoc**, v.15, p.741-744, 1979.