

Atresia anal, fístula uretrorretal congênita, bolsa escrotal acessória e pseudo-hermafroditismo em bezerro mestiço

Anal atresia, congenital urethrorectal fistula, accessory scrotum and pseudohermafroditism in a crossbred calf

Thaís Gomes Rocha^{I*} Luciane Maria Laskoski^{II} Maristela de Cássia Seudo Lopes^{II}
Maria Augusta Berlingieri^{II} Geórgia Modé Magalhães^{III} Antonio Carlos Alessi^{IV}

- NOTA -

RESUMO

Neste trabalho, é descrito o caso de um bezerro mestiço recém-nascido que apresentava atresia anal tipo 2, fístula uretrorretal congênita, bolsa escrotal bífida e pseudohermafroditismo masculino. O principal sinal clínico era a eliminação de fezes por meio do óstio prepucial, uma apresentação incomum em casos de fístula uretrorretal em animais machos. Apesar de o quadro de atresia anal ser relativamente comum nessa espécie, os outros defeitos congênitos encontrados são pouco frequentes.

Palavras-chave: defeitos congênitos, atresia anal, escroto bífido, diferenciação sexual, bovino.

ABSTRACT

In this study, the case of a newborn calf, which presented type 2 anal atresia, congenital urethrorectal fistula, bifid scrotum and male pseudohermafroditism is described. The main clinical sign was the elimination of feces by the prepucial ostium, an unusual finding in cases of urethrorectal fistula in male animals. Although anal atresia is relatively common in bovines, the other congenital defects found in this case are uncommon.

Key words: congenital defects, anal atresia, bifid scrotum, sexual differentiation, bovine.

A atresia anal, um defeito congênito comum em animais, frequentemente acomete bezerros e leitões.

Sua ocorrência está relacionada à falha na perfuração da membrana que separa o endoderma do intestino posterior da membrana anal ectodérmica (BROWN et al., 2007). Outra anomalia congênita, a fístula uretrorretal, forma-se quando a prega uroretal falha em separar completamente a cloaca em reto e seio urogenital. Sua ocorrência é mais frequente em seres humanos, sendo também relatada em caninos, felinos, equinos e, mais raramente, em bovinos (STEIN & MARTIN, 1985; LULICH et al., 1987; TOBIAS & BARBEE, 1995; ROCHA et al. 2007).

A bolsa escrotal bífida ou acessória ocorre em razão de falhas no mecanismo de formação normal da bolsa escrotal durante o desenvolvimento fetal que acometem a fusão da tumefação labioescrotal para formar lobos, posteriormente separados pelo septo escrotal (LOYNACHAN et al., 2006).

Distúrbios da diferenciação sexual não são de ocorrência comum em nenhuma espécie doméstica. São causados por anormalidades de origem genética, cromossômica ou exposição inapropriada a hormônios. Os mecanismos envolvidos na produção de muitas dessas anomalias não são conhecidos e a condição pode ser de difícil classificação. O pseudo-hermafrodita tem somente um tipo de tecido gonadal e, com base no

^IPrograma de Pós-graduação em Medicina Veterinária, área de Clínica Médica Veterinária, Faculdade de Ciências Agrárias e Veterinárias (FCAV), Universidade Estadual de São Paulo (Unesp), Campus de Jaboticabal, SP, Brasil. Endereço para correspondência: Av. General Carneiro, 460 apt. 42, Centro, 14870-040, Jaboticabal, SP, Brasil. E-mail: thaigrocha@yahoo.com.br.

^{II}Programa de Pós-graduação em Cirurgia Veterinária, FCAV, Unesp, Campus de Jaboticabal, SP, Brasil.

^{III}Programa de Pós-graduação em Medicina Veterinária, área de Patologia Animal, FCAV, Unesp, Campus de Jaboticabal, SP, Brasil.

^{IV}Departamento de Patologia Animal, FCAV, Unesp, Campus de Jaboticabal, SP, Brasil.

tipo de tecido presente, o indivíduo é classificado como pseudo-hermafrodita macho ou fêmea (SCHLAFER & MILLER, 2007).

Anomalias urogenitais são comumente relatadas em associação com a atresia anal. A presença de atresia anal, anomalias urogenitais e outras condições não letais associadas pode ocasionar doença debilitante, levar ao óbito em razão da interferência na fisiologia digestiva normal ou pode causar sérios problemas ao desenvolvimento normal do indivíduo (LOYNACHAN et al., 2006).

Neste relato, é descrito o caso de um bovino que apresentava atresia anal acompanhada de fístula uretrorretal congênita, bolsa escrotal acessória e pseudo-hermafroditismo masculino.

Um bezerro mestiço recém-nascido apresentava fezes na região do óstio prepucial e anormalidades de desenvolvimento verificadas logo após o nascimento. Ao exame físico, observaram-se leve apatia, frequências cardíaca e respiratória de 100bpm e 45rpm, respectivamente, mucosas de coloração róseo-clara, tempo de preenchimento capilar de 3 segundos e 6% de desidratação.

Constatou-se atresia anal associada à presença de uma massa pedunculada de consistência macia e coloração vermelho-escura, com aproximadamente 5cm de comprimento, localizada 9cm ventralmente à região anal, que não era redutível à compressão manual (Figura 1A). Havia eliminação de conteúdo fecal semelhante a mecônio por meio do óstio prepucial, sendo ainda verificada a presença de bolsa escrotal bífida (Figura 1B). Caudalmente à bolsa escrotal havia uma estrutura com aproximadamente 2,5cm de comprimento formada por dois pequenos lábios, assemelhando-se a uma vulva, com 0,5cm de profundidade e em fundo cego (Figura 1C). O proprietário optou pela eutanásia do animal por razões econômicas.

À necropsia, verificou-se estado corporal regular. À exceção da bolsa escrotal, os outros órgãos sexuais masculinos encontravam-se normais. Confirmou-se que a estrutura semelhante a uma vulva hipoplásica terminava em fundo cego e não havia nenhum órgão sexual feminino na cavidade. A massa próxima à região anal restringia-se à pele, portanto não tinha contato com estruturas internas, sendo formada por tecido adiposo e conjuntivo (Figura 1D, 1F e 1G). Na cavidade abdominal, observou-se reto preenchido por mecônio de coloração amarelo-esverdeada, aspecto viscoso e consistência mole. Verificou-se que essa alça terminava em fundo cego, sem comunicação com a região anal, e uma pequena fístula a comunicava com a origem da uretra (Figura 1E). A bexiga possuía formato

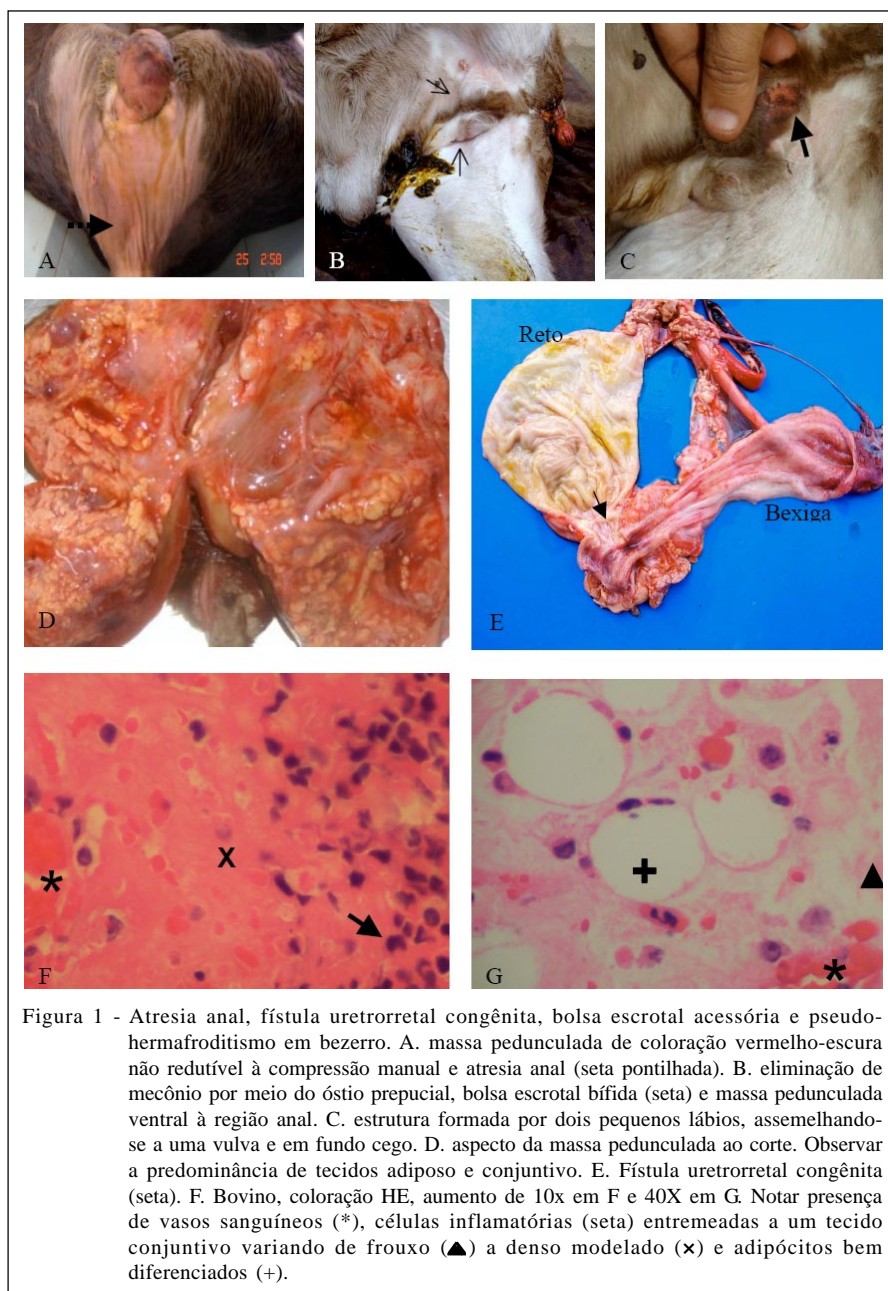
alongado, estava vazia e sua serosa apresentava aspecto hemorrágico difuso, sendo também verificada a presença de equimoses e sufusões na mucosa vesical. Não foram notadas anormalidades macroscópicas ou histopatológicas nos outros órgãos e cavidades avaliados.

Não foram encontrados relatos na literatura que descrevessem a ocorrência de massas de tecido conjuntivo e adiposo com aspecto e localização semelhantes à do bezerro deste estudo. Acredita-se que o seu surgimento esteja associado à migração de fibroblastos durante o desenvolvimento embrionário, ocasionando o surgimento dessa estrutura ectópica (GHANEM et al., 2004).

A atresia anal foi classificada na literatura veterinária em quatro tipos, com base nos vários graus de disgenesia ou agenesia do reto e do ânus. A atresia anal do tipo 1 é caracterizada por um reto normal e um ânus estenótico. A atresia anal tipo 2 ou ânus imperfurado é descrita como um reto distal que termina em fundo cego sem desenvolvimento do ânus; frequentemente o reto é apropriadamente desenvolvido, porém o ânus é coberto por uma fina membrana de pele. A atresia anal tipo 3 caracteriza-se pela formação de um fundo cego no reto proximal e a ausência de ânus desenvolvido, enquanto a atresia anal tipo 4 é definida pela formação de fundo cego no reto proximal com o ânus desenvolvido normalmente (ARONSON, 2002; VIANNA & TOBIAS, 2005). O animal do presente relato apresentava atresia anal tipo 2, a qual foi evidenciada durante a necropsia ao verificar-se que o reto distal terminava em fundo cego, sem desenvolvimento do ânus.

A apresentação clínica da fístula uretrorretal em animais domésticos difere entre machos e fêmeas, pois nos primeiros o sinal clínico mais precocemente observado é a passagem de urina por meio do ânus, enquanto em fêmeas há eliminação de material fecal por meio da vulva (GOULDEN et al., 1973; OSUNA, 1989). A passagem de material fecal por meio da uretra observada nesse bezerro provavelmente ocorreu em razão da presença de atresia anal, associada à característica das fezes bovinas, que são mais viscosas e fluidas que as de outras espécies, facilitando sua passagem por meio da uretra.

Em seres humanos, escroto acessório ou bífido foi descrito associado a malformações anorretais (FERRO et al., 1991). Esse distúrbio representa falhas na fusão da tumefação labioescrotal, podendo ser acompanhado por hipospádia ou ser um reflexo de disgenesia gonadal em estados de intersexo (FOSTER & LADDS, 2007). GHANEM et al. (2004) e LOYNACHAN et al. (2006) descreveram o caso de



bezerros que apresentavam escroto bífido associado à difalia e atresia anal.

Dentre as ocorrências de intersexo, os pseudo-hermafroditas são os mais comuns (DEL PIERO, 2008). O bezerro do presente relato apresentava prepúcio, pênis, testículos e glândulas acessórias normais; no entanto, foi notada a presença de uma estrutura em fundo cego e de morfologia semelhante a uma vulva hipoplásica, além de bolsa escrotal bífida.

Os defeitos congênitos e as anormalidades estruturais ou funcionais presentes ao nascimento

muitas vezes têm causa desconhecida. Os distúrbios de desenvolvimento podem ser letais, semiletais ou compatíveis com a vida, causando defeitos estéticos ou não tendo nenhum efeito sobre o animal. Em bovinos, as anomalias congênitas são de ocorrência pouco frequente, tendo incidência estimada de 0,2 a 5%. Acredita-se que essas anomalias sejam induzidas por fatores genéticos ou ambientais (LOYNACHAN et al., 2006). No bezerro do presente relato, a causa das anormalidades de desenvolvimento encontradas não é conhecida.

O baixo valor zootécnico e as diversas anomalias congênitas encontradas nesse bezerro não justificariam economicamente a intervenção cirúrgica.

REFERÊNCIAS

- ARONSON, L. Rectum and anus. In: SLATTER, D. **Textbook of small animal surgery**. Philadelphia: Saunders, 2002. Cap.43, p.167-180.
- BROWN, C.C. et al. Alimentary system. In: JUBB, K.V.F. et al. **Pathology of domestic animals**. San Diego: Academic, 2007. V.2, cap.1, p.3-296.
- DEL PIERO, F. Anomalias congênitas e hereditárias do sistema reprodutivo. **Manual Merck de veterinária**. São Paulo: Roca, 2008. Cap.11, p.935-936.
- FERRO, F. et al. Accessory perineal scrotum associated with anorectal malformation. A report of 2 cases. **South African Journal of Surgery**, Johannesburg, v.29, n.1, p.32-34, 1991.
- GHANEM, M. et al. Atresia ani with diphallus and separate scrota in a calf: a case report. **Theriogenology**, Stoneham, v.61, n.7-8, p.1205-1213, 2004. Disponível em: <<http://dx.doi.org/10.1016/j.theriogenology.2003.04.002>>. Acesso em: 25 ago. 2008. doi:10.1016/j.theriogenology.2003.04.002.
- GOULDEN, B. et al. Canine urethrorectal fistulae. **Journal of Small Animal Practice**, Oxford, v.14, n.3, p.143-150, 1973. Disponível em: <<http://dx.doi.org/10.1111/j.1748-5827.1973.tb06909.x>>. Acesso em: 22 ago. 2008. doi: 10.1111/j.1748-5827.1973.tb06909.x.
- FOSTER, R.A. et al. Male genital system. In: JUBB, K.V.F. et al. **Pathology of domestic animals**. San Diego: Academic, 2007. V.3, cap.5, p.565-617.
- LOYNACHAN, A.T. et al. Complete diphallia, imperforate ani (type 2 atresia ani), and an accessory scrotum in a 5-day-old calf. **Journal of Veterinary Diagnostic Investigation**, Columbia, v.18, n.4, p.408-412, 2006. Disponível em: <<http://jvdi.org/cgi/reprint/18/4/408.pdf>>. Acesso em: 22 ago. 2008.
- LULICH, J.P. et al. Urologic disorders of immature cats. **Veterinary Clinics of North America: Small Animal Practice**, Philadelphia, v.17, n.3, p.663-696, 1987.
- OSUNA, D.J. et al. A urethrorectal fistula with concurrent urolithiasis in a dog. **Journal of the American Animal Hospital Association**, South Bend, v.25, p.35-39, 1989.
- ROCHA, T.G. et al. Fístulas e outras anomalias congênitas dos tratos digestivo e urinário em um potro. **Ciência Rural**, Santa Maria, v.37, n.5, p.1488-1491, 2007. Disponível em: <<http://www.scielo.br/pdf/cr/v37n5/a46v37n5.pdf>>. Acesso em: 21 ago. 2008. doi: 10.1590/S0103-84782007000500046.
- SCHLAFER, D.H. et al. Female genital system. In: JUBB, K.V.F. et al. **Pathology of domestic animals**. San Diego: Academic, 2007. V.3, cap.4, p.431-563.
- STEIN, F.J.; MARTIN, J.E. Single umbilical artery and other congenital defects in a calf. **Anatomischer Anzeiger**, Jena, v.159, n.1-5, p.369-372, 1985.
- TOBIAS, K.S.; BARBEE, D. Abnormal micturition and recurrent cystitis associated with multiple congenital anomalies of the urinary tract in a dog. **Journal of the American Veterinary Medical Association**, Chicago, v.207, n.2, p.191-193, 1995.
- VIANNA, M.L.; TOBIAS, K.M. Atresia ani in the dog: a retrospective study. **Journal of the American Animal Hospital Association**, South Bend, v.41, n.5, p.317-322, 2005.