

Origem e distribuição dos nervos isquiáticos do preá

Origin and distribution of sciatic nerves of the *Galea*

Gleidson Benevides de Oliveira^I Márcio Nogueira Rodrigues^{II} Êlika Suianne Sousa^{III}
José Fernando Gomes de Albuquerque^I Carlos Eduardo Bezerra de Moura^{IV}
Carlos Eduardo Ambrósio^{IV} Maria Angélica Miglino^V
Moacir Franco de Oliveira^I

RESUMO

O preá do semiárido nordestino (*Galea spixii* Wagler, 1831) é um roedor pertencente à família Caviidae. Pouca literatura é encontrada sobre essa espécie em relação a sua morfologia e seu comportamento ambiental e reprodutivo. Com o objetivo de entender a morfologia geral, em foco, na inervação do membro pélvico dessa espécie, neste trabalho, foi explorado o nervo isquiático, o qual é o maior de todos os nervos do organismo. Foram utilizados 10 preás (cinco machos e cinco fêmeas) que vieram a óbito por causas naturais, oriundos do Centro de Multiplicação de Animais Silvestres da Universidade Federal Rural do Semiárido (CEMAS/UFERSA). Os animais foram fixados após o óbito em solução aquosa de formaldeído 10% e, após 48 horas de imersão nessa solução, foram dissecados para exposição do nervo isquiático. Dessa forma, os dados obtidos foram compilados em tabelas e expressos em desenhos esquemáticos e fotografias. Os pares de nervos isquiáticos originaram-se de raízes ventrais de $L_6L_7S_1$ (70%) e de $L_7S_1S_2$ (30%) e distribuíram-se pelos músculos glúteo profundo, bíceps femural, semitendinoso e semimembranoso.

Palavras-chave: isquiático, preá, inervação.

ABSTRACT

The *Galea* of the semi-arid northeast (*Galea spixii* Wagler, 1831) is a rodent belonging to the family Caviidae. Little literature is found on this species in relation to morphology, environmental and reproductive behavior. With a view to understanding the general morphology, particularly, in the innervation of the pelvic limb of this species, ponder the sciatic

nerve, which is the largest of all the nerves of the body. 10 cavies were used (five males, five females) that they had died of natural causes, originating from breeders scientific, legally licensed by IBAMA, the UFRSA, Mossoró, RN. The animals were fixed after the death in an aqueous solution of formaldehyde 10% and after 48 hours of immersion in it, were dissected to expose the sciatic nerve. Thus, the data were compiled in tables and expressed in drawings and photographs. The pairs of sciatic nerves were derived from ventral roots $L_6L_7S_1$ (70%) and $L_7S_1S_2$ (30%) and were distributed by the deep gluteal muscles, biceps femural, semitendinosus and semimembranosus muscles.

Key words: sciatic, *Galea*, innervation.

INTRODUÇÃO

O preá silvestre do semiárido (*Galea spixii* Wagler, 1831) é um roedor pertencente à família Caviidae. Possui o corpo alongado, coloração uniforme, com a superfície dorsal cinza-escura e ventre branco. Têm hábito crepuscular, vivendo em bandos e alimentando-se de folhas, ramos e frutos de plantas rasteiras, raízes tubérculos e casca de árvores (MENDES, 1987).

No Brasil, o preá já vem sendo criado em cativeiro, com o intuito de fornecer alimento, preservar a espécie e proporcionar o desenvolvimento de

^IPrograma de Pós-graduação em Ciência Animal, Universidade Federal Rural do Semiárido (UFERSA), Mossoró, RN, Brasil.

^{II}Faculdade de Medicina Veterinária e Zootecnia (FMVZ), Universidade de São Paulo (USP), Professor Orlando Marques de Paiva, 87, São Paulo, SP, Brasil. E-mail: marcio_medvet@hotmail.com.br. Autor para correspondência.

^{III}Departamento de Ciências Animais, UFERSA, Mossoró, RN, Brasil.

^{IV}Centro de Biociências, Universidade Federal do Rio Grande do Norte (UFRN), Natal, RN, Brasil.

^VDepartamento de Cirurgia, Setor de Anatomia dos Animais Domésticos e Silvestres, USP, São Paulo, SP, Brasil.

pesquisas nesses animais. Todavia, verifica-se que, na literatura, há carência de dados referentes à anatomia funcional dos preás e em especial de trabalhos envolvendo a anatomia do nervo isquiático.

O nervo isquiático é o maior nervo do corpo, continuando até a extremidade distal do membro pélvico. Através do forame isquiático maior, o nervo sai da cavidade pélvica e alcança, no suíno, no bovino e no equino, a superfície lateral do ligamento sacrotuberal, transitando sobre o músculo glúteo profundo e a articulação coxofemoral na face caudal do osso femoral, dividindo-se, aproximadamente no terço médio da coxa, em dois ramos principais: o nervo tibial e o nervo fibular comum (KÖNIG & LIEBICH, 2004).

O nervo isquiático pertence ao plexo lombossacral e torna-se vulnerável a diversas lesões principalmente no seu trajeto entre os músculos bíceps e semimembranoso, poucos centímetros caudal ao fêmur (DYCE et al., 2004). As lesões no nervo isquiático resultam em paralisia parcial da musculatura caudal da coxa (COX et al., 1975).

Em pequenos animais, observa-se que lesões no membro pélvico que promovam a paralisia do nervo isquiático provocam perda sensorial nas regiões abaixo do joelho, com exceção da região medial e de diversas disfunções motoras, como a redução da flexão e da extensão do quadril, perda da flexão do joelho, perda da flexão e extensão do calcanhar, do calcanhar caído e dos dedos dobrados, ausência do reflexo de retirada e atrofia dos músculos tibial cranial, semimembranoso e semitendinoso (CHRISMAN, 1985; NELSON & COTO, 1998).

A lesão do nervo isquiático no interior do canal pélvico, de acordo com ETTINGER (1992), produz a perda da extensão do quadril, o quadril flexiona e o membro sofre um desvio para a linha média. Essa lesão resulta numa diminuição ou ausência da sensação na superfície lateral do membro, abaixo do joelho, e nas superfícies rostral e caudal do tarso e "pé". A sensação da estreita faixa de pele, pelo lado medial do membro e até a superfície dorsal do segundo dedo, é fornecida pelo nervo safeno, um ramo do nervo femoral, permanecendo normal.

As possíveis causas de injúrias ao nervo isquiático, segundo LAHUNTA & HABEL (1986), são fraturas de 7ª vértebra lombar, luxação sacro-ílica, fratura de sacro, fratura do corpo do ílio na altura da incisura isquiática maior, injeções glúteas mal direcionadas, pinos intramedulares proximais no fêmur mal direcionados, fratura do fêmur e injeções mal direcionadas na face caudal na coxa.

Dados sobre a origem e distribuição do nervo isquiático são importantes, pois fornecem informações úteis à clínica médica e cirúrgica, bem como à anatomia comparada. Considerando esses mesmos aspectos e ainda o fato de não constar na literatura informações acerca do nervo isquiático do preá, decidiu-se estudar sua origem e a musculatura envolvida em seu trajeto para servir como subsídios a outros pesquisadores, bem como a profissionais da clínica médica e cirúrgica de animais silvestres.

MATERIAL E MÉTODOS

Foram utilizados 10 preás (cinco machos e cinco fêmeas) que vieram a óbito por causas naturais. Os animais foram obtidos no Centro de Multiplicação de Animais Silvestres da Universidade Federal Rural do Semiárido-CEMAS/UFERSA, situado no município de Mossoró, no Rio Grande do Norte, licenciado junto ao IBAMA como criadouro científico (Registro 14.492.004).

Os animais foram perfundidos com solução aquosa de formaldeído a 10%, por meio da artéria carótida comum, canulada no seu trajeto pré-diafragmático. Após a perfusão, estes foram imersos em solução semelhante, permanecendo nesta por 48 horas. Posteriormente, iniciou-se o processo de dissecação para exposição do nervo isquiático, utilizando-se estereoscópio, sempre que necessário. Os animais foram colocados em decúbito dorsal, incisos a partir da linha mediana ventral e eviscerados, e os músculos psoas maiores e psoas menores foram rebatidos, sendo expostas as raízes ventrais do nervo isquiático, junto aos forames intervertebrais ou vertebrais laterais, de ambos os antímeros. Imediatamente, a fáscia glútea foi seccionada, e os músculos glúteos médio e superficial foram rebatidos em sua inserção na asa do ílio e no sacro, respectivamente, até a visualização do nervo isquiático na passagem pelo forame isquiático maior.

Em seguida, as fâscias crural e lata foram seccionadas no nível da articulação femorotibiopatelar, e o músculo bíceps femoral foi rebatido, permitindo assim a identificação do nervo isquiático e suas ramificações ao longo de seu trajeto pela musculatura da coxa. À medida que o nervo isquiático era exposto, este era embebido em algodão com peróxido de hidrogênio a 20 volumes, permanecendo por 12 horas seguidas e favorecendo o clareamento e a melhor visualização do nervo isquiático e seus ramos. Os dados obtidos foram compilados em tabelas e fotografados. As análises foram realizadas com base em descrição macroscópicas, e os dados foram calculados em porcentagem.

A nomenclatura adotada para descrição dos resultados foi da INTERNATIONAL COMMITTEE ON VETERINARY GROSS ANATOMICAL NOMENCLATURE (2005), e o experimento foi desenvolvido segundo as recomendações relativas à bioética e ao bem-estar animal.

RESULTADOS E DISCUSSÃO

O nervo isquiático do preá mostrou-se simétrico entre os antímeros. É formado a partir de raízes ventrais oriundas do sexto e sétimo nervos lombares e do primeiro nervo sacral ($L_6L_7S_1$ – Figura 1), em 70% dos exemplares, e a partir do sétimo nervo lombar e dos dois primeiros sacrais ($L_7S_1S_2$ – Figura 2), em 30% dos animais. Esses resultados são semelhantes aos encontrados por RONDINI et al. (2005) e LACERDA et al. (2006) em chinchilas e mocós, respectivamente. Estes afirmam que as raízes oriundas de $L_6L_7S_1$ contribuem em maior frequência para formação do nervo isquiático nesses animais, como o observado no preá. A origem do nervo isquiático no mocó, segundo SANTOS et al. (2006), origina-se das raízes ventrais de $L_7S_1S_2$. No preá, a origem nessas raízes é verificada em menor frequência (Figura 1).

Estudos relacionados aos componentes do nervo ciático em rato, realizados por ASATO et al. (2000), mostram que o nervo isquiático origina-se a partir de L_3 a L_6 , mas apresenta como principais

componentes raízes de L_4 e L_5 , diferentemente, segundo os autores, do descrito nos livros de anatomia do rato, que citam que o nervo tem maiores contribuições a partir de L_4 , L_5 e L_6 . RIGAUD et al. (2008), por sua vez, citam, em estudos com três diferentes linhagens de camundongo, que o nervo isquiático é composto por elementos provenientes de L_3 e L_4 , com uma pequena contribuição de L_5 . Esses resultados são diferentes daqueles observados no preá, uma vez que, nessa espécie, o nervo isquiático forma-se principalmente de raízes de $L_6L_7S_1$. Também diferem dos resultados descritos para o porquinho-da-índia, em que a origem do nervo isquiático consiste de raízes de L_6 a S_1 e ainda de um pequeno ramo de S_2 (COOPER & SCHILLER, 1975).

O nervo isquiático no preá dispõe-se sobre a chanfradura isquiática maior e em seu percurso atravessa caudoventralmente os músculos glúteo médio, glúteo profundo e medialmente aos músculos semitendinoso, semimembranoso, adutor da coxa e ao músculo bíceps femural (Figura 2). Em seu trajeto, pelos antímeros, o nervo emite ramos para os músculos glúteo profundo, semitendinoso, semimembranoso e bíceps femural (Tabela 1 e Figura 2).

Os estudos relativos ao nervo isquiático do preá mostraram que este se distribui nos antímeros direito e esquerdo. Ao longo do seu trajeto, emitiu ramos para os músculos glúteo profundo, semitendinoso, semimembranoso e bíceps femural (Tabela 1 e Figura

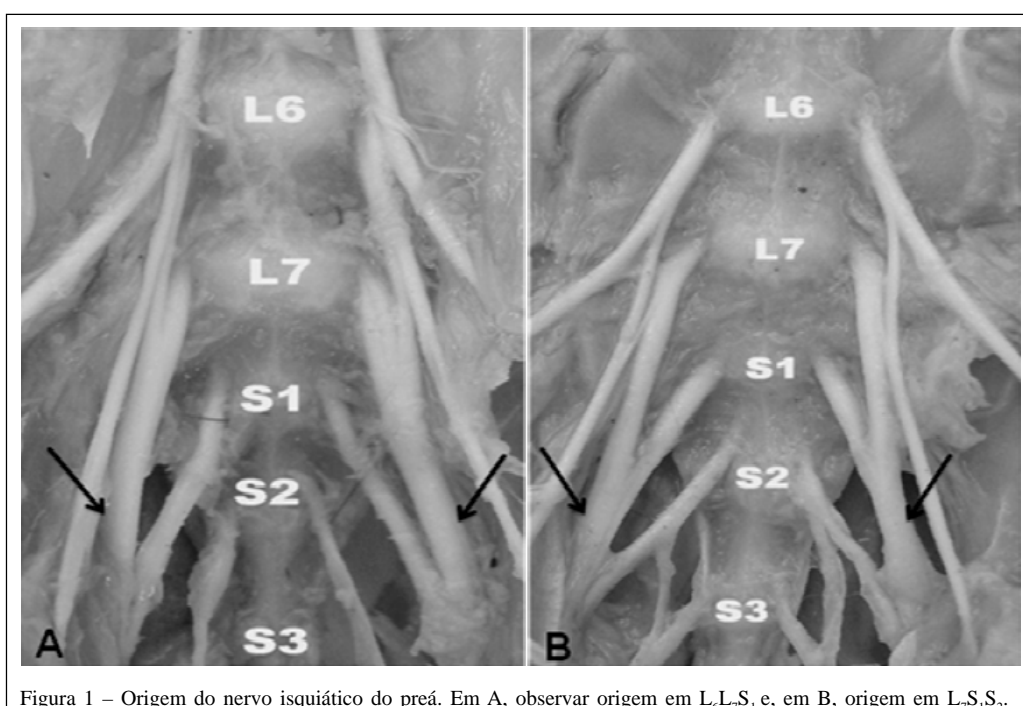


Figura 1 – Origem do nervo isquiático do preá. Em A, observar origem em $L_6L_7S_1$ e, em B, origem em $L_7S_1S_2$.

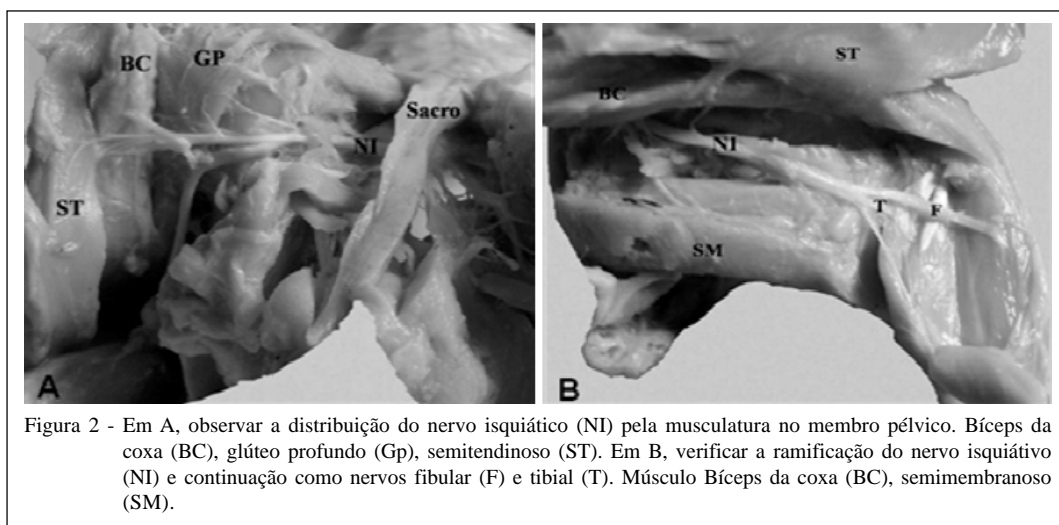


Figura 2 - Em A, observar a distribuição do nervo isquiático (NI) pela musculatura no membro pélvico. Bíceps da coxa (BC), glúteo profundo (Gp), semitendinoso (ST). Em B, verificar a ramificação do nervo isquiático (NI) e continuação como nervos fibular (F) e tibial (T). Músculo Bíceps da coxa (BC), semimembranoso (SM).

2). Estudos em mocós relatam que o nervo isquiático inerva os músculos glúteo profundo, semitendinoso, semimembranoso, bíceps femural, glúteo médio e glúteo superficial (SANTOS et al., 2006). Em preás, não foram observados ramos inervando os músculos glúteo médio e glúteo superficial, diferentemente do descrito para o mocó. No porquinho-da-índia, o nervo isquiático emite ramos aos músculos gêmeos e quadrado femural e aos músculos glúteos superficial e médio (COOPER & SCHILLER, 1975).

CONCLUSÃO

O preá possui os nervos isquiáticos originando-se de raízes ventrais provenientes dos dois

últimos nervos lombares e do primeiro nervo sacral ($L_6L_7S_1$), em maior frequência. Em menor frequência, são observadas origens do sétimo nervo lombar e do primeiro e segundo nervos sacrais ($L_7S_1S_2$). O estudo desse nervo oferece contribuições para a Clínica Médica e Cirúrgica em Animais Selvagens da fauna nacional, sendo evitadas lesões neurológicas, e para futuros estudos sobre a biologia geral da espécie.

COMITÊ DE ÉTICA E BEM-ESTAR ANIMAL

Trabalho executado com base nos princípios de bioética e bem-estar animal e aprovado pela Universidade Federal Rural do Semiárido.

Tabela 1 - Frequência percentual da distribuição do nervo isquiático pela musculatura pélvica nos antímeros direito (AD) e esquerdo (AE) correspondentes.

Distribuição (musculatura)	-----Número de ramos-----		-----Frequência/animal-----		-----%-----	
	AD	AE	AD	AE	AD	AE
M. Glúteo profundo	1	1	10	10	100	100
M. Bíceps da coxa	1	1	8	9	80	90
	2	3	1	1	10	10
	3	-	1	-	10	-
M. Semitendinoso	1	1	8	9	80	90
	3	4	1	1	10	10
	4		1		10	
M. Semimembranoso	1	1	9	10	90	100
	2	-	1		10	

M.=músculo.

REFERÊNCIAS

- ASATO, F. et al. Variation in rat sciatic nerve anatomy: implications for a rat model of neuropathic pain. **J Peripheral Nervous System**, v.5, n.1, p.19-21, 2000. Disponível em: <<http://www3.interscience.wiley.com/journal/11.9189449/abstract>>. Acesso em: 05 maio, 2010. doi: 10.1046/j.1529-8027.2000.00155.x.
- CHRISMAN, C.L. **Neurologia dos pequenos animais**. São Paulo: Roca, 1985. 432p.
- COOPER, G.; SCHILLER, AL. **Anatomy of the guinea pig**. Cambridge: Harvard University, 1975. 417p.
- COX, W.S. et al. Surgical and anatomic study of calving paralysis. **Amer J Vet Res**, v.36, n.4, p.427-430, 1975.
- DYCE, K.M. et al. **Tratado de anatomia veterinária**. 3.ed. Rio de Janeiro: Elsevier, 2004. 813p.
- ETTINGER, S. J. **Tratado de medicina interna veterinária: moléstias do cão e do gato**. 3.ed. São Paulo: Manole, 1992. V.2.
- INTERNATIONAL COMMITTEE ON VETERINARY GROSS ANATOMICAL NOMENCLATURE. **Nomina anatomica veterinária**. 5.ed. Knoxville: World Association on Veterinary Anatomist, 2005. 190p.
- KÖNIG, H.E.; LIEBICH, H.G. **Anatomia dos animais domésticos: texto e atlas colorido**. Porto Alegre: Artmed, 2004. V.2, 399p.
- LACERDA, P.M.O. et al. Origem do plexo lombossacral de mocó (*Kerodon rupestris*). **Braz J Vet Res Anim Sci**, v.43, n.5, p.620-628, 2006.
- LAHUNTA, A.; HABEL, R.E. **Applied veterinary anatomy**. Philadelphia: Saunders, 1986. 330p.
- MENDES, B.V. **Plantas e animais para o nordeste**. Rio de Janeiro: Globo, 1987. 167p.
- NELSON, R.W.; COUTO, C.G. **Medicina interna de pequenos animais**. 2.ed. Rio de Janeiro: Guanabara Koogan, 1998. 1084p.
- RIGAUD M. et al. Species and strain differences in rodent sciatic nerve anatomy: Implications for studies of neuropathic pain. **Pain**, v. 36, n.1/2, p.188-201, 2008. Disponível em: <<http://www.ncbi.nlm.nih.gov/pmc/articles/PMC27000631/>>. Acesso em: 05 maio, 2010. doi: 10.1016/j.pain.2008.01.016.
- RONDINI, B.T. et al. Sistematização dos territórios nervosos do plexo lombo-sacral em chinchilla lanígera. In: CONGRESSO DE INICIAÇÃO CIENTÍFICA, 14., 2005, Pelotas, RS. **Anais...** Pelotas: UFPel, 2005. Disponível em: <http://www.ufpel.edu.br/cic/2005/arquivos/conteudo_CB.html#00747>. Acesso em: 01 fev. 2008.
- SANTOS, R.C. et al. Anatomia do nervo isquiático em mocós (*Kerodon rupestris* WIED, 1820) aplicada à clínica de animais silvestres. **Braz J Vet Res Anim Sci**, v.43, n.5, p.647-653D, 2006.