

## Infestação simultânea por *Cytodites nudus* e *Laminosioptes cysticola* e seus aspectos patológicos em galinhas de subsistência

Simultaneous infestation by *Cytodites nudus* and *Laminosioptes cysticola* and their pathological aspects in free-range chicken

Juliana Inês Herpich<sup>\*</sup> Karen Apellanis Borges<sup>1</sup> Marco Aurélio de Oliveira Cesco<sup>1</sup>  
Thales Quedi Furian<sup>1</sup> Francielli Cordeiro Zimmermann<sup>1</sup> Luiz Cesar Bello Fallavena<sup>1</sup>  
Carlos Tadeu Pippi Salle<sup>1</sup> Hamilton Luiz de Souza Moraes<sup>1</sup>

### - NOTA -

#### RESUMO

*Cytodites nudus* e *Laminosioptes cysticola* são ácaros cuja ocorrência é pouco relatada e cuja infestação simultânea nunca foi descrita na literatura científica brasileira. *C. nudus* é conhecido como ácaro dos sacos aéreos e pode provocar sinais respiratórios, pneumonia e emagrecimento, quando presente em grande número no hospedeiro. *L. cysticola* parasita o tecido conjuntivo de galiformes e provoca a formação de pequenos nódulos subcutâneos calcificados, que podem ser confundidos com nódulos de tuberculose aviária. No presente trabalho, são discutidos os aspectos patológicos das lesões causadas pelos ácaros *C. nudus* e *L. cysticola* e a caracterização morfológica desses parasitas.

**Palavras-chave:** *Cytodites nudus*, *Laminosioptes cysticola*, galinhas de subsistência, ácaros, sacos aéreos.

#### ABSTRACT

The occurrence of *Cytodites nudus* and *Laminosioptes cysticola* mites is rare and there is no report of this simultaneous infestation in Brazilian scientific literature. *C. nudus* is known as the air sacs mite and may cause respiratory signs as well as pneumonia and weight loss when present in large numbers in the host. *L. cysticola* is found in connective tissue of galliforms and causes formation of small calcified subcutaneous nodules that can be confused with the characteristic nodules found in avian tuberculosis. In this paper are discussed the pathological findings of lesions caused by *C. nudus* and *L. cysticola* and their morphological characterization.

**Key words:** *Cytodites nudus*, *Laminosioptes cysticola*, free-range chickens, mites, air sac.

Os ácaros em geral pertencem à classe Arachnida e à ordem Acari (FORTES, 2004). Enquanto *C. nudus* pertence à família *Cytoditidae*, *L. cysticola* pertence à *Laminosioptidae* (REIS & NÓBREGA, 1956).

O ácaro *C. nudus* infesta os sacos aéreos das aves, entretanto, também pode ser encontrado nos brônquios, nos pulmões e nos ossos pneumáticos (McORIST, 1983; AYROUD & DIES, 1992). Este parasita já foi descrito em frangos, perus, faisões, pombos e canários em diversos países (AYROUD & DIES, 1992; TORO et al., 1999). Quando presente em pequeno número, este ácaro é considerado não patogênico. No entanto, pode causar pneumonia granulomatosa, se presente em grandes infestações, que pode ser confundida com outras doenças respiratórias (AYROUD & DIES, 1992). Nessa situação, as aves podem apresentar emagrecimento, perda de apetite, tosse, estertores e presença de muco sanguinolento na traqueia. Na necropsia, é possível observar pequenas manchas brancas móveis nos sacos aéreos, que correspondem à presença do parasita (ARENDS, 2003).

O ácaro *L. cysticola* é um parasita do tecido subcutâneo das aves (REIS & NÓBREGA, 1956; MARTINS et al., 2010). Esse parasita já foi relatado em músculos, vísceras tóraco-abdominais, peritônio e pulmões (LOOMIS, 1978), tendo sido descrito em galinhas, perus, faisões, gansos, pombos, psitacídeos

<sup>1</sup>Centro de Diagnóstico e Pesquisa em Patologia Aviária (CDPA), Departamento de Medicina Animal, Universidade Federal do Rio Grande do Sul (UFRGS), Av. Bento Gonçalves, 8824, 91540-000, Porto Alegre, RS, Brasil. E-mail: julianaherpich.mgo@ibest.com.br.

\*Autor para correspondência.

e passeriformes (LOOMIS, 1978; FAIN, 1981; SMITH, et al., 1997; TORO, et al., 1999; SMOLSKA-SZYMCZEWSKA, 2000; ARENDS, 2003). O relato mais recente da identificação deste parasita no Brasil foi realizado em 2010, no Estado de Minas Gerais, em galinhas de fundo de quintal (MARTINS et al., 2010). MARTINS et al. (2010) informaram que seu trabalho é um dos poucos encontrados na literatura científica no Brasil, que até então apresentava relatos sobre o assunto em 1916, em 1939 e em 1956 (URBAIN, 1916; REIS, 1939; REIS & NÓBREGA, 1956). Os mesmos autores também mencionam a possibilidade de a ocorrência em galinhas de subsistência ser maior do que a descrita, pois o parasita está presente no tecido subcutâneo das aves, o que dificulta a sua visualização ao exame pós-morte.

Os ácaros *L. cysticola* passam todas as fases do seu desenvolvimento sob a pele ou mesmo nos tecidos mais profundos do hospedeiro (ARENDS, 2003). Após a morte, os parasitas são reconhecidos como corpos estranhos pelo organismo ocorrendo a formação de nódulos miliares com infiltração calcária (REIS & NÓBREGA, 1956). Essas lesões calcificadas podem ser confundidas com aquelas causadas pela forma não convencional da tuberculose aviária, doença com importância em saúde pública e que ocorre principalmente em aves de subsistência (FULTON & THOEN, 2003). O exame cuidadoso da pele e do tecido subcutâneo com auxílio de estereomicroscópio revelando a presença do parasita, ou a visualização da presença de resquícios dos ácaros em nódulos que foram dispersos com uma gota de água acidulada, permitem o diagnóstico diferencial da tuberculose (ARENDS, 2003).

Este artigo visa a relatar a infestação simultânea por *C. nudus* e *L. cysticola* em aves de subsistência, haja vista o fato de não se ter encontrado referência a essa ocorrência combinada na literatura disponível. Além disso, visa a caracterizar o quadro patológico das infestações, a fim de realizar o diagnóstico diferencial da tuberculose.

Em 2009, o Centro de Diagnóstico e Pesquisa em Patologia Aviária da Universidade Federal do Rio Grande do Sul (CDPA/UFRGS) recebeu duas galinhas provenientes de uma propriedade de subsistência localizada em Santa Cruz do Sul (RS). O proprietário, que criava as aves para consumo próprio, contou o veterinário da Secretaria de Agricultura de seu município após observar nódulos esbranquiçados no tecido subcutâneo das aves. O veterinário, ao suspeitar de tuberculose, remeteu as aves ao referido laboratório.

Ao exame de necropsia das aves, observou-se que ambas encontravam-se caquéticas. No exame

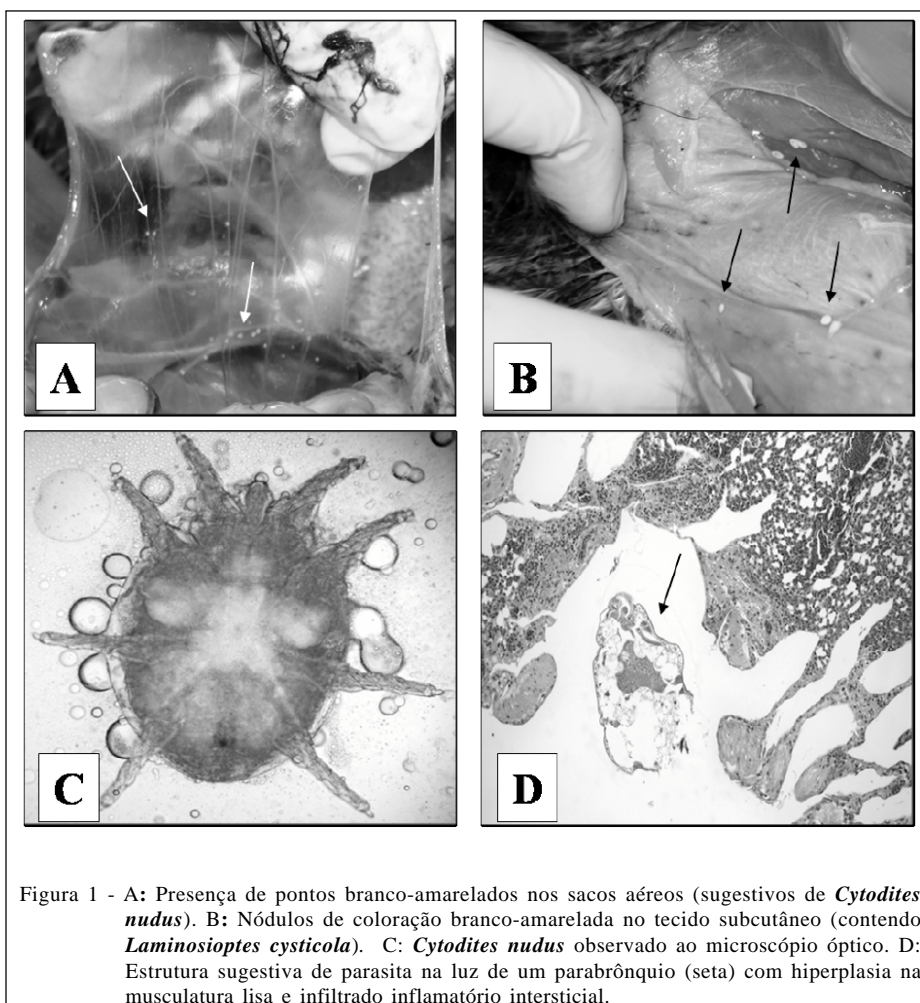
interno, verificou-se grande quantidade de pontos branco-amarelados não aderidos, de aproximadamente 0,5mm nos sacos aéreos (Figura 1A) das duas aves, assim como no muco traqueal de uma delas. Também foram visualizados, em ambos os animais, nódulos flutuantes e incrustados com coloração branco-amarelada e de tamanhos variados (1 a 5mm) no tecido subcutâneo adjacente à musculatura peitoral e também superficialmente aderido à própria musculatura peitoral (Figura 1B).

Os nódulos calcificados no tecido subcutâneo, porções dos sacos aéreos e do muco traqueal foram coletados para análise direta em microscópio óptico e estereomicroscópio. Verificaram-se, nos pulmões, discretos focos de consolidação. Fragmentos dos órgãos foram coletados e fixados em solução de formalina a 10%, tendo sido processados pela técnica rotineira para análise histológica e corados pela técnica da hematoxilina-eosina (LUNA, 1968).

O diagnóstico foi baseado nos achados patológicos e na caracterização morfológica dos parasitas. Os nódulos calcificados do tecido subcutâneo foram dissolvidos pelo método de dispersão, no qual se adiciona ácido clorídrico à amostra (REIS & NÓBREGA, 1956). Em um deles, foi identificado um ácaro morfológicamente semelhante à descrição de *L. cysticola* encontrada na literatura (REIS & NÓBREGA, 1956; FLECHTMANN, 1985; ARENDS, 2003; MARTINS, et al., 2010), com tamanho variando entre 0,11mm e 0,25mm, corpo alongado, sendo a porção anterior mais estreita, apresentando gnatosoma reduzido, patas curtas e pelos na sua estrutura. Nos demais nódulos analisados, foram encontrados apenas resquícios de parasita, o que está em concordância com as descrições de REIS & NÓBREGA (1956), de ARENDS (2003) e de MARTINS et al. (2010).

Identificou-se *C. nudus* nos sacos aéreos e no muco traqueal por observação direta ao microscópio (Figura 1C), comparando-se a morfologia visualizada com aquela descrita na literatura (REIS & NÓBREGA, 1956; McORIST, 1983), que relata ácaros arredondados, com ventosas tarsais, garras reduzidas e patas curtas, medindo 0,4 a 0,5mm de diâmetro.

Através da análise microscópica de cortes histológicos de pulmão, verificou-se a presença de pneumonia severa com estruturas sugestivas de parasita, obstruindo parcialmente os parabrônquios (Figura 1D), os quais apresentavam a musculatura hiperplásica e infiltração de linfócitos, granulócitos e células gigantes. Na mucosa da traqueia, encontrou-se infiltrado inflamatório mononuclear difuso. Observou-se, ainda, miosite mononuclear discreta (na musculatura do peito) e hialinização de algumas fibras



musculares esqueléticas, além de depleção linfóide no baço e nas tonsilas cecais. Achados parecidos foram relatados por MCORIST (1983), que observou nos pulmões inflamação granulomatosa peribrônquica, composta por macrófagos, eosinófilos e infiltração de células plasmáticas. O autor também relatou haver inúmeros ácaros *C. nudus*, restos celulares necróticos e eritrócitos no lúmen brônquico e infiltração focal de células mononucleares na mucosa da traqueia.

Após a obtenção do diagnóstico através da análise morfológica dos parasitas e achados patológicos, pode-se diferenciar os problemas encontrados da tuberculose aviária. A tuberculose é causada pelo *Mycobacterium avium* e consiste numa infecção crônica, cuja lesão básica é a presença de granulomas múltiplos com necrose caseosa central nas vísceras (FULTON & THOEN, 2003), os quais não foram verificados nos cortes histológicos avaliados.

O presente trabalho relata o caso isolado de uma propriedade no estado do Rio Grande do Sul, no entanto acredita-se que muitos outros casos de parasitismo pelos mesmos ácaros em criatórios de subsistência ocorram, mas não sejam diagnosticados. MARTINS et al. (2010) atribui o baixo número de relatos à dificuldade de se realizar a identificação do parasito, que se encontra em locais de difícil inspeção (no tecido subcutâneo). Outro fator agravante ao não diagnóstico está no fato de que, nessas propriedades de subsistência, o abate é realizado pelos proprietários, os quais, muitas vezes, não têm treinamento para detectar lesões.

Este é o primeiro relato da infestação simultânea por *C. nudus* e *L. cysticola* em galinhas de subsistência. A morfologia dos parasitas e os aspectos patológicos das lesões permitiram a realização do diagnóstico do quadro parasitário descrito e o diagnóstico diferencial da tuberculose aviária.

## REFERÊNCIAS

- ARENDS, J.J. External parasites and poultry pests. In: SAIF, Y.M. et al. **Diseases of poultry**. 11.ed. Ames: Iowa State, Blackwell, 2003. 1231p. ISBN 0-8138-0423-X.
- AYROUD, M.; DIES, K.H. *Cytodites nudus* – induced granulomatous pneumonia in chickens. **Canadian veterinary journal**, v.33, n. 11, p.754-755, 1992. Disponível em: <<http://www.ncbi.nlm.nih.gov/pmc/articles/PMC1481428/pdf/canvetj00060-0068.pdf>>. Acesso em: 10 abr. 2011.
- FAIN, A.v Notes on the genus *Laminosioptes* Megnin, 1880 (Acari, Astigmata) with description of three new species.v **Systematic Parasitology**, v.2, n.2, p.123-169, 1981. Disponível em: <<http://www.springerlink.com/content/r1h58433162502p0>>. Acesso em: 9 abr. 2011. doi: 10.1007/BF00009900.
- FLECHTMANN, C.H.W. **Ácaros de importância médica veterinária**. 3.ed. São Paulo: Nobel, 1985. 192p.
- FORTES, E. **Parasitologia veterinária**. 4.ed. São Paulo: Ícone, 2004. 607p.
- FULTON, R.M.; THOEN, C.O. Tuberculosis. In: SAIF, Y.M. et al. **Diseases of poultry**. 11.ed. Ames: Iowa State, Blackwell, 2003. 1231p. ISBN 0-8138-0423-X.
- LOOMIS, E.C. External parasites. In: HOFSTAD, M.S. et al. **Diseases of poultry**. 7.ed. Ames: Iowa State University, 1978. p.667-704. ISBN 0-8138-0430-2.
- LUNA, L.G. **Manual of histologic staining methods of the Armed Forces Institute of Pathology**. 13.ed. New York: McGraw-Hill, 1968. 258p.
- MARTINS, et al. *Laminosioptes cysticola* in free-range chickens in Minas Gerais, Brazil. **Ciência Rural [online]**, v.40, n.6, p.1460-1463, 2010. Disponível em: <<http://www.scielo.br/pdf/cr/v40n6/a632cr2023.pdf>>. Acesso em: 10 abr. 2011. doi: 10.1590/S0103-84782010000600038.
- McORIST, S. *Cytodites nudus* infestation of chickens. **Avian Pathology**, v.12, p. 151-155, 1983. Disponível em: <<http://dx.doi.org/10.1080/03079458308436158>>. Acesso em: 9 abr. 2011. doi: 10.1080/03079458308436158.
- REIS, J. Alguns parasitas de *Gallus gallus* (L.) verificados em São Paulo. **Arquivos do Instituto Biológico**, v.10, p.147-153, 1939.
- REIS, J.; NÓBREGA, P. Doenças produzidas por protozoários e artrópodes parasitas. In: \_\_\_\_\_. **Tratado de doenças das aves**. 2.ed. São Paulo: Melhoramentos, 1956. p.277- 279.
- SMITH, K.E. et al. Clinical illness in a wild turkey with *Laminosioptes cysticola* infestation of the viscera and peripheral nerves. **Avian Pathology**, v.41, n.2, p.484-489, 1997. Disponível em: <<http://www.jstor.org/stable/1592211>>. Acesso em: 10 abr. 2011.
- SMOLSKA-SZYMCZEWSKA, B. *Laminosioptes cysticola*, acaríasis in poultry. **Medycyna Weterynaryja**, v.56, n.6, p.349-412, 2000.
- TORO, H. et al. Health status of free-living pigeons in the city of Santiago. **Avian Pathology**, v.28, n.6, p.619-623, 1999. Disponível em: <<http://dx.doi.org/10.1080/03079459994416>>. Acesso em: 10 abr. 2011.
- URBAIN, G. Meningo-encephalomyelitis das galinhas. Spirillose? **Revista de Veterinária e Zootecnia**, , p.349-351, 1916.