

## Compressão medular em bovinos associada à vacinação contra febre aftosa

Spinal cord compression in cattle associated with vaccination against foot and mouth disease

Ana Luisa Alves Marques<sup>I</sup> Sara Vilar Dantas Simões<sup>II</sup> Lisanka Ângelo Maia<sup>I</sup>  
Tatiane Rodrigues da Silva<sup>III</sup> Eldinê Gomes de Miranda Neto<sup>II</sup> Luciano da Anunciação Pimentel<sup>I</sup>  
José Augusto Bastos Afonso<sup>IV</sup> Alexandre Cruz Dantas<sup>IV</sup>

### - NOTA -

#### RESUMO

Relatam-se aspectos etiológicos, epidemiológicos, clínicos e patológicos de surtos de incoordenação motora observados após vacinação contra febre aftosa em bovinos nos estados da Paraíba e de Pernambuco. Os sinais de incoordenação motora foram observados em torno de 45 dias após a vacinação, realizada por via intramuscular nas regiões torácica e lombar e no local da aplicação havia aumento de volume. Um total de 24 animais foi acometido, sendo 6 no estado da Paraíba e 18 no estado de Pernambuco. Seis animais morreram e quatro foram eutanasiados. Nos animais eutanasiados, constataram-se miosite abscedativa com a presença de áreas amareladas irregulares multifocais a coalescentes com líquido esbranquiçado e leitoso na região do músculo Longissimus lumborum esquerdo (dois animais) e massa amarelada firme que comprimiu a medula espinhal entre as vértebras T11 e T12 (um animal) e entre as vértebras L3 e L5 (um animal). Ao exame histológico, havia miosite e paquimeningite piogranulomatosa com áreas multifocais a coalescentes, contendo espaços claros e esféricos centrais de tamanhos variados que correspondem ao adjuvante lipídico da vacina da febre aftosa, removido o processamento para a histologia. Determinou-se o diagnóstico de lesão medular secundária à compressão por granuloma vacinal.

**Palavras-chave:** ruminantes, lesão medular, vacinas, adjuvante oleoso.

#### ABSTRACT

*This paper reports the etiological, epidemiological, clinic, and pathological features of an outbreak of*

*incoordination observed after vaccination against foot and mouth disease (FMD) in cattle in the states of Paraíba and Pernambuco. The signs of incoordination were observed approximately 45 days after vaccination that was applied in the thoracic and lumbar region. A lump was found in the local of the vaccination. Twenty-four animals showed this signs, six in Paraíba and 18 in Pernambuco. Six animals died and four were euthanized. At necropsy exam were observed abscedative myositis with yellow irregular areas to multifocal coalescing a white liquid in the left muscle Longissimus lumborum (two animals) and yellowish firm mass compressing the spinal cord between vertebrae T11 and T12 (one animal) and L3 and L5 vertebrae (one animal). The myositis and the pyogranulomatous paquimeningitis were characterized by multifocal to coalescing areas showing clear spherical spaces of various sizes centrally located corresponding to the oil adjuvant of FMD vaccine removed by histologic processing. It has been determined the diagnosis of spinal cord compression secondary to vaccine granuloma.*

**Key words:** ruminants, spinal cord lesion, vaccines, oil adjuvant.

Alterações medulares em ruminantes estão relacionadas a causas infecciosas, traumáticas, metabólicas ou nutricionais e, mais raramente, a neoplasias (DIVERS, 2004). Causas iatrogênicas, pela administração inadequada de fármacos e vacinas ou pelo manejo inadequado de animais também têm sido relatadas como causa de mielo e radiculopatias (O'TOOLE et al., 1995; CARDOSO et al., 2009).

<sup>I</sup>Programa de Pós-graduação em Medicina Veterinária, Universidade Federal de Campina Grande, Av. Universitária, 58700-000, Campus de Patos, Patos, PB, Brasil. E-mail: analuisa\_vet@hotmail.com. Autor para correspondência.

<sup>II</sup>Unidade Acadêmica de Medicina Veterinária, Universidade Federal de Campina Grande, Campus de Patos, Patos, PB, Brasil.

<sup>III</sup>Programa de Pós-graduação em Ciência Veterinária, Universidade Federal de Pernambuco (UFPE), Recife, PE, Brasil.

<sup>IV</sup>Clínica de Bovinos, UFRPE, Garanhuns, PE, Brasil.

Sinais clínicos de claudicação e paraparesia em bovinos e suínos, consequentes à compressão medular associada a vacinas contendo adjuvantes oleosos na região do *Longissimus lumborum* foram relatados em outros países (O'TOOLE et al., 1995; MCALLISTER, 1995). No Brasil, trabalho recente identificou problema semelhante no Estado do Mato Grosso do Sul (UBIALI et al., 2011).

No período de junho de 2009 a dezembro de 2010, em quatro propriedades do estado de Pernambuco, 18 bovinos apresentaram dificuldade para levantar e incoordenação motora nos membros pélvicos, ocorrendo inclusive mortes. No Estado da Paraíba, em junho de 2011, seis animais com idade inferior a dois anos de um lote de 100 bovinos, criados em regime extensivo, apresentaram sintomatologia semelhante, com incoordenação em torno de 45 dias após a vacinação contra febre aftosa, que é realizada duas vezes ao ano nos dois estados. Os objetivos deste estudo foram relatar os aspectos epidemiológicos, clínicos e patológicos destes casos, esclarecer a sua etiologia e estabelecer medidas de profilaxia.

Dos 18 animais do estado de Pernambuco, seis morreram, quatro se recuperaram e oito continuaram com sinais clínicos, destes, três foram eutanasiados na Clínica de Bovinos de Garanhuns. Na Paraíba, após tratamento com antibióticos e anti-inflamatórios, cinco dos seis animais reduziram os sinais clínicos e permaneceram apenas com paresia leve dos membros pélvicos e tropeços ocasionais.

Um bezerro de sete meses, que demonstrava debilidade acentuada dos membros pélvicos não respondeu ao tratamento, assumiu "postura de cão sentado" (Figura 1A) e foi encaminhado ao Hospital Veterinário da UFCG. Durante o exame físico geral deste, observou-se aumento de volume com aproximadamente 8cm, quente e indolor, na região lombar esquerda, altura do músculo *Longissimus lumborum*. O proprietário informou que neste local havia sido feita a aplicação da vacina contra febre aftosa. Não foram constatados sinais de lesões encefálicas no exame do sistema nervoso. O animal levantava-se apenas com auxílio e, quando em estação, demonstrava abdução dos membros pélvicos e micção frequente. Observaram-se também redução do reflexo perianal, prolapso retal leve e flacidez da cauda. O reflexo de flexão nos membros pélvicos estava presente, embora com hiporreflexia. O animal permaneceu no Hospital Veterinário da UFCG durante 15 dias, sendo submetido a tratamento com antibióticos, anti-inflamatórios e compressas mornas no local da intumescência, que reduziu em tamanho e consistência, porém não houve melhora do quadro clínico inicial. Houve agravamento do quadro de paresia

e o animal, apesar de manter a capacidade de suportar seu peso ao ser colocado em estação, não conseguia deambular, além de lesões associadas à exposição retal, e os músculos semitendinoso e semimembranoso edemaciados e com escaras de decúbito na pele da região. Diante do quadro clínico, optou-se pela realização da eutanásia de acordo com as recomendações da Resolução nº 714 do Conselho Federal de Medicina Veterinária do Brasil.

Na necropsia, foi observada massa multilobulada amarela-esbranquiçada, firme, de aproximadamente 20cm de extensão no tecido subcutâneo relacionado ao local da intumescência que, ao corte, apresentava áreas amareladas irregulares, multifocais a coalescentes, de 0,3 a 1,5cm de diâmetro, algumas com líquido esbranquiçado e leitoso (Figura 1B). Essas áreas eram circundadas por tecido esbranquiçado, liso e brilhante, que se estendia da superfície do músculo *Longissimus lumborum* esquerdo ao canal vertebral, entre L3 e L5 (Figura 1C). A massa era assimétrica, dorsolateral que se fundia à dura-máter, com obstrução parcial do canal vertebral e compressão da medula espinhal lombar. Lesão semelhante foi observada nos animais eutanasiados na Clínica de Bovinos de Garanhuns, no entanto, a compressão medular foi observada no segmento entre as vértebras T11 e T12.

Histologicamente, havia miosite e paquimeningite piogranulomatosas caracterizadas por áreas multifocais a coalescentes contendo espaços centrais claros e esféricos, de tamanhos variados, que corresponderam ao acúmulo de adjuvante lipídico da vacina, removido no processamento histológico, necrose e infiltrado de neutrófilos, muitos dos quais degenerados. Circundando essa reação, havia grande quantidade de macrófagos epitelioides, linfócitos, plasmócitos e algumas células gigantes multinucleadas, por vezes, fagocitando material lipídico (Figura 1D). Na periferia da reação inflamatória, havia intensa proliferação de tecido conjuntivo fibroso, delimitando os granulomas, distribuídos entre os feixes musculares. Em algumas áreas, adjacentes aos granulomas, havia degeneração e necrose de fibras musculares. Granulomas também foram observados ao redor de feixes nervosos periféricos e na dura-máter. No local da compressão medular, havia degeneração walleriana moderada.

Com base no exame clínico e nos achados macroscópicos e histológicos, determinou-se o diagnóstico de lesão medular secundária à compressão por granuloma vacinal. A formação do granuloma é decorrente da presença do adjuvante oleoso, que potencializa a intensidade e a duração da resposta imune

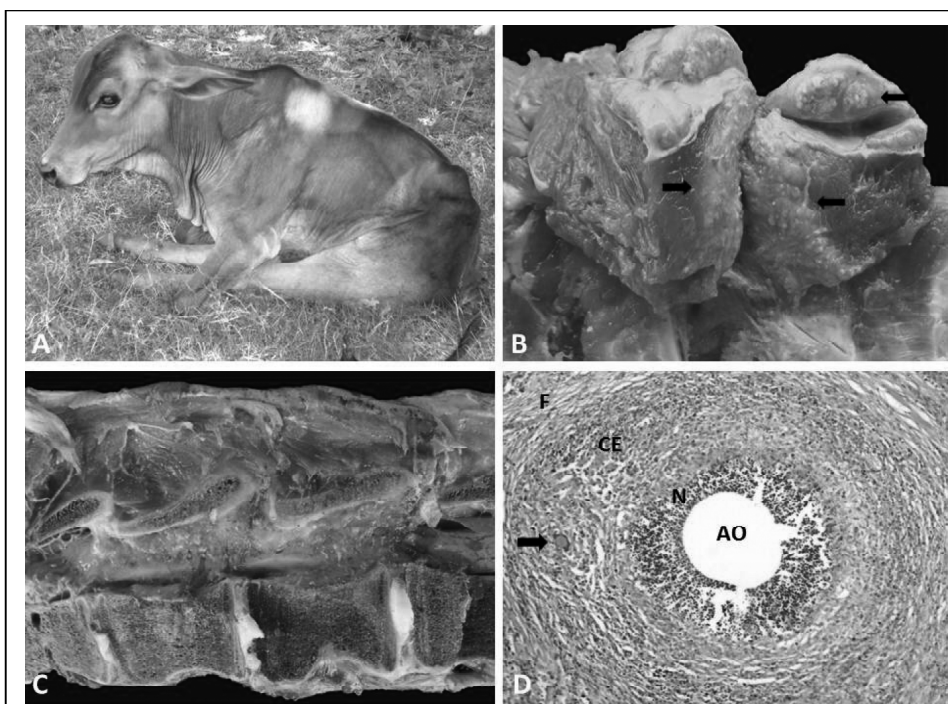


Figura 1 - Granuloma vacinal na região lombar de bovino no estado da Paraíba. A) Animal com paralisia dos membros pélvicos em postura de cão sentado. B) Músculo *Longissimus lumborum* com áreas irregulares granulares e amareladas, características de granuloma (setas). C) Corte sagital do canal vertebral apresentando espessamento da dura mater por granuloma. D) Granuloma vacinal apresentando área central esférica e clara que corresponde a emulsão do adjuvante oleoso da vacina da aftosa, dissolvido no processamento histológico (AO), circundada por camada de neutrófilos (N), seguido de células epitelioides (CE), células gigantes (seta) e fibrose periférica (F).

do animal. A vacina utilizada na região dos surtos possui como um dos adjuvantes a saponina e a ocorrência dos granulomas desagradam os produtores devido aos efeitos estéticos, e inclusive dificulta a adoção da vacinação. De acordo com HUNGERFORD (1990), alguns adjuvantes são muito irritantes para os tecidos e seu uso inadequado, como o local da vacinação, pode determinar o aparecimento de reações inflamatórias extensas. Alguns produtores, como forma de dificultar a visualização do granuloma, passaram a aplicar a vacina na região lombar, apesar da indicação do fabricante ser de aplicação no terço médio do pescoço por via subcutânea ou intramuscular.

A paresia progressiva dos membros pélvicos, observada no animal necropsiado na UFCG, foi decorrente da compressão gradual da medula espinhal pelo granuloma, e sua infiltração no canal medular ocasionou síndrome lombossacral. De acordo com CONSTABLE (2004), nessa síndrome, os sinais variam de paresia a paralisia flácida dos membros pélvicos, com diminuição do tônus muscular por lesão de neurônios motores inferiores nesta região, sem

alterações nos membros torácicos, o que explica a “postura de cão sentado” adotada pelo animal. Outros reflexos podem estar diminuídos ou ausentes, incluindo o perineal.

Os sinais clínicos iniciais apresentados, especialmente a paresia dos membros pélvicos, incluíram a raiva e o botulismo como diagnósticos diferenciais. A inexistência de prováveis fontes de contaminação com a toxina botulínica e a paresia restrita aos membros pélvicos descartou a suspeita de botulismo. A evolução clínica da enfermidade, na qual houve inclusive remissão de parte dos sinais em alguns animais, e a ausência de sinais de encefalite descaracterizou o quadro clínico de raiva. Considerou-se ainda a intoxicação por plantas como *Senna occidentalis* ou por antibióticos ionóforos, no entanto, apenas pequenas quantidades dessa planta foram encontradas na região dos surtos e os animais não tinham acesso a alimentos contendo antibióticos ionóforos.

Conclui-se que os surtos de incoordenação motora observados no estado da Paraíba e de

Pernambuco estão associados à aplicação da vacina contra febre aftosa próxima à coluna vertebral e tem ocasionado graves prejuízos à integridade dos animais. Considerando a importância da vacinação contra febre aftosa, é necessário difundir este conhecimento, de forma a evitar que sua aplicação de maneira incorreta passe a ser utilizada em outros estados do país.

## REFERÊNCIAS

- CARDOSO, F.M. et al. Lesão medular associada ao manejo incorreto de caprino. **Acta Scientiae Veterinariae**, v.37, n.2, p.187-189, 2009. Disponível em: <<http://www.lume.ufrgs.br/bitstream/handle/10183/20885/000729330.pdf?sequence=1>>. Acesso em: 25 set. 2011.
- CFMV- Conselho Federal de Medicina Veterinária do Brasil. **Resolução n.714, de 20 de junho de 2002**. Procedimentos e métodos de eutanásia em animais. Brasília, 2002. 6p.
- CONSTABLE, P.D. Clinical examination of the ruminant nervous system. **Veterinary Clinics: Food Animal Practice**, v.20, p.185-204, 2004. Disponível em: <[http://www.sciencedirect.com/science?\\_ob=MiamiImageURL&\\_cid=273340&\\_user=686465&\\_pii=S074907200400026X&\\_check=y&\\_origin=search&\\_zone=rslt\\_list\\_item&\\_coverDate=2004-07-31&wchp=dGLbVIS-zSkzk&md5=0a7b96e76139cde55d404b78e1e96dd/1-s2.0-S074907200400026X-main.pdf](http://www.sciencedirect.com/science?_ob=MiamiImageURL&_cid=273340&_user=686465&_pii=S074907200400026X&_check=y&_origin=search&_zone=rslt_list_item&_coverDate=2004-07-31&wchp=dGLbVIS-zSkzk&md5=0a7b96e76139cde55d404b78e1e96dd/1-s2.0-S074907200400026X-main.pdf)>. Acesso em: 23 set 2011. doi: 10.1016/j.cvfa.2004.02.008.
- HUNGERFORD, T.G. **Hungerford's diseases of livestock**. 9.ed. Sydney: McGraw-Hill, 1990. 1942p. Disponível em: <<http://www.webrural.com.br/webrural/artigos/pecuariacorte/sanidade/medvet.htm>>. Acesso em: 10 set 2011.
- MCALLISTER, M. et al. Myositis, lameness, and paraparesis associated with use of an oil-adjuvant bacterin in beef cows. **Journal of the American Veterinary Medical Association**, v.207, n.7, p.936-938, 1995. Disponível em: <[http://www.uwo.edu/vetsci/research/files/Adverse\\_ReactB.pdf](http://www.uwo.edu/vetsci/research/files/Adverse_ReactB.pdf)>. Acesso em: 20 out. 2011.
- O' TOLLE, D. et al. Iatrogenic compressive lumbar myelopathy and radiculopathy in adult cattle following injection of bacterin into loin muscle: histopathology and ultrastructure. **Journal of Veterinary Diagnostic Investigation**, v.7, p.237-244, 1995. Disponível em: <<http://vdi.sagepub.com/content/7/2/237.full.pdf>>. Acesso em: 17 jan 2012. doi: 10.1177/104063879500700212.
- UBIALI, D.G et al. Spinal cord compression in cattle after the use of an oily vaccine. **Pesquisa Veterinária Brasileira**, v.3, n.11, p.997-999, 2011. Disponível em: <<http://www.scielo.br/pdf/pvb/v31n11/a10v31n11.pdf>>. Acesso em: 11 jan 2012.