

Cloreto de sódio a 0,9%, adicionado ou não de dexametasona, intrapleural, na prevenção de aderências pulmonares após toracotomia intercostal em cães

Intrapleural use of sodium chloride 0.9%, with or without dexamethasone, in the prevention of pulmonary adhesions in dogs after intercostal thoracotomy

Rogério Rodrigues Santos^I Alceu Gaspar Raiser^{II} José Antônio Marques^{III}
Fabiano Zanini Salbego^{IV} Daniel Curvelo de Mendonça Müller^{IV}
Eduardo de Bastos Santos Junior^{IV} Rafael Festugatto^{IV} Maurício Borges da Rosa^{IV}
Gabrielle Coelho Freitas^{IV} Adriano Bonfim Carregaro^V

RESUMO

As aderências pulmonares em cães são sequelas comuns após trauma penetrante, fratura costal, infecção, intervenção cirúrgica, entre outras que prejudicam eventuais intervenções ou reintervenções. Neste estudo, pretendeu-se verificar, em cães, a eficiência da solução de cloreto de sódio (NaCl) 0,9%, adicionada ou não com dexametasona, na prevenção de aderências após toracotomia intercostal. Para isso, foram utilizados três cães, em estudo piloto, e 15 cães, separados em três grupos (A, B, C), submetidos a toracotomia no quinto espaço intercostal esquerdo. Nos cães do grupo A, foi feita somente a toracotomia e a toracorráfia; nos do grupo B, foram realizadas a toracotomia e a toracorráfia e injeção na cavidade pleural ipsolateral de 1mg kg⁻¹ de dexametasona, diluída em 10ml de NaCl a 0,9%. Nos do grupo C, além da toracotomia e toracorráfia, foram injetados no tórax 10ml kg⁻¹ de solução de NaCl a 0,9%. Após 15 dias, foi efetuada videotoracoscopia transdiafragmática para se determinar a presença e o escore de aderências entre o pulmão e a parede costal. Os resultados demonstraram presença de aderências na maioria dos animais do grupo A e reduzida a nenhuma aderência nos demais grupos. Na avaliação estatística, foi aplicado o teste qui-quadrado, com nível de significância de 5%. O uso de solução de NaCl a 0,9% adicionada ou não com dexametasona no espaço pleural evita ou reduz aderências pulmonares após a toracotomia intercostal.

Palavras-chave: cirurgia, tórax, hidroflotação.

ABSTRACT

Pulmonary adhesions in dogs are a common sequel after surgical intervention, undermining any interventions.

This study aimed to determine in dogs, the efficacy of sodium chloride solution 0.9% with or without dexamethasone in order to prevent adhesions after intercostal thoracotomy. Fifteen dogs were separated into three groups of five animals, A, B and C and underwent thoracotomy in the fifth left intercostal space. Three other dogs were submitted to a previous study. In the dogs of Group A it was performed only a thoracotomy and thoracorrhaphy; in group B, it was performed a thoracotomy, thoracorrhaphy and injection into the pleural cavity of isotonic sodium chloride (10ml) and dexamethasone (1mg kg⁻¹). In the dogs of the group C, it was performed the thoracotomy thoracorrhaphy and injected isotonic sodium chloride (10ml kg⁻¹) into the pleural cavity. After 15 days of thoracotomy, it was performed transdiaphragmatic thoracoscopy to determine the presence and score of adhesions between the lung and chest wall. The results demonstrated the presence of adhesions in the majority of group A and reduced or no adhesions in the other groups. For statistical evaluation, it was applied the chi-square test with significance level of 5% (P≤0.05). The sodium chloride solution 0.9% with or without dexamethasone in the pleural space prevented or reduced lung adhesions after intercostal thoracotomy.

Key words: surgery, thorax, hydroflotation.

INTRODUÇÃO

Diferentes enfermidades cirúrgicas do tórax podem requerer toracotomia para estabilização do paciente. O acesso cirúrgico mais comumente utilizado é o intercostal, o qual necessita da definição do hemitórax comprometido e do espaço intercostal

^IPrograma de Pós-graduação em Cirurgia Veterinária, Universidade Estadual Paulista Júlio de Mesquita Filho (UNESP), Campus Jaboticabal, Via de Acesso Professor Paulo Donato Castellane, sem número, 14884-900, Jaboticabal, SP, Brasil. E-mail: mvetroger@gmail.com. Autor para correspondência.

^{II}Departamento de Clínica de Pequenos Animais, Universidade Federal de Santa Maria (UFSM), Santa Maria, RS, Brasil.

^{III}Departamento de Clínica e Cirurgia Veterinária, UNESP, Campus Jaboticabal, Jaboticabal, SP, Brasil.

^{IV}Programa de Pós-graduação em Medicina Veterinária, UFSM, Santa Maria, RS, Brasil.

^VDepartamento de Zootecnia, Faculdade de Zootecnia e Engenharia de Alimentos, Universidade de São Paulo (USP), Campus Pirassununga, Pirassununga, SP, Brasil.

correspondente à víscera alvo. A cicatrização da incisão intercostal se dá por deposição de fibrina e formação de colágeno, que começa em 48 horas, dependendo da neovascularização da parede (HENDERSON, 1993). No Hospital Veterinário da Universidade Federal de Santa Maria, tem sido constatado pelos autores deste artigo que, em reintervenções torácicas, a presença de aderências pulmonares nos locais de acesso intercostal, as quais dificultam a abordagem e podem resultar em lesão parenquimatosa ao serem desfeitas.

KARACAM et al. (2011) afirmam que estudos sobre aderências intrapleurais são raros, ao contrário daqueles sobre aderências peritoneais, pois essas trazem complicações mais importantes que aquelas. Aderências entre pleura parietal e visceral pós-toracotomia promovem pleurodese natural, que podem trazer sérios problemas nas toracotomias recorrentes. NOISHIKI & SHINTANI (2010) acreditam que a cicatrização na cavidade pleural é idêntica à peritoneal. Segundo esses autores, a diferença pode estar entre o intestino que apresenta peristaltismo, o qual desfaz muitas das aderências. O movimento pulmonar dado pela respiração é insuficiente para obter esse efeito e, assim, aderências mais firmes com migração fibroblástica se formam mais facilmente na cavidade pleural.

As aderências peritoneais ocorrem em áreas cruentas do peritônio e decorrem do exsudato fibrinoso que se acompanha de migração de fibroblastos e organização da fibrina. Elas podem ser prevenidas com anticoagulantes, por remoção do exsudato fibrinoso por lavagem ou métodos enzimáticos, por separação das superfícies serosas (com o uso de substâncias oleosas), por inibição da proliferação de fibroblastos com anti-histamínicos, corticosteroides ou citotóxicos (GONÇALVES et al., 2000).

Numerosos agentes foram investigados para a prevenção de aderências intra-abdominais. Eles são baseados na ativação da fibrinólise, alteração da coagulação, diminuição da resposta inflamatória, inibição da síntese de colágeno ou criação de uma barreira entre superfícies de feridas adjacentes (ARAUJO et al., 2006). PADRID (2000) cita que o cão suporta entre 30 e 60ml kg⁻¹ de líquido no espaço pleural, quando não houver doença respiratória, mas acima desse valor apresenta intensa dispneia.

Para prevenir aderências pós-toracotomia, MARTINS (2005) utilizou heparina (5000UI) diluída em solução fisiológica a 1% em toracotomias para cirurgia cardíaca em cães e, mesmo assim, na reintervenção para biópsia por acesso vídeotoracoscópico, encontrou aderências entre o

miocárdio e lobos pulmonares e desses últimos com a parede costal.

Lesões mesoteliais ocorrem facilmente, mas cicatrizam com rapidez. Na ausência de isquemia tecidual, ocorre fibrinólise sem formação de aderências. Quando ocorre lesão vascular, no entanto, a fibrina é infiltrada por fibroblastos e produz aderências (KIRBY, 2003), condição que pode ser útil na prevenção do pneumotórax ou efusão pleural (KARACAM et al., 2011). As causas mais frequentes de aderências na cavidade abdominal são a isquemia, uso de fios de sutura, dissecação da serosa, corpos estranhos e infecção (KIRBY, 2003).

NOISHIKI & SHINTANI (2010) citam que tecidos lesionados nas cavidades pleural e peritoneal exsudam por determinado período após intervenções cirúrgicas. Esse exsudato possui níveis elevados de fibrina e fatores de crescimento que formarão pontes entre o ferimento e tecidos ou órgãos adjacentes. Em três a sete dias, fibroblastos migram para essas pontes formando uma rede de colágeno. Para YANG et al. (2012), aderências fibrinosas requerem três a cinco dias de pós-operatório para se transformarem em aderências fibrosas. Segundo estes, evitar aderências fibrinosas, prevenir a invasão de fibroblastos e promover reparação do mesotélio têm papel crítico na profilaxia de aderências.

RICHTER et al. (2009) efetuaram estudo toracoscópico após acesso intercostal esquerdo no quarto espaço, entre seis e oito dias após intervenção experimental para correção de modelo de duto arterioso persistente em cães. Segundo eles, dados sobre a ocorrência de aderências pulmonares em cirurgias requerem um melhor planejamento no caso de uma reintervenção, como a escolha de acesso ou técnica alternativa e melhor preparo da equipe com o intento de minimizar os riscos cirúrgicos.

Os glicocorticoides inibem os fenômenos iniciais do processo inflamatório, como a formação do edema, deposição de fibrina, migração leucocitária, dilatação capilar e atividade fagocitária. Também limitam as manifestações tardias da inflamação, como a proliferação fibrocapilar, acúmulo de colágeno e cicatrização (BEVIER, 1990), no entanto, para PAVLETIC (2010), uma simples dose de corticosteroide exógeno não interfere no processo cicatricial. Segundo CHORNY et al. (2006), o uso de dexametasona local em esternotomia de coelhos diminuiu significativamente a formação de aderências pericárdicas no pós-operatório. JERICÓ (2008) indica a dexametasona na dose de 1,0mg kg⁻¹ como anti-inflamatório em paciente de trauma.

DAROSZ et al. (2008) estudaram aderências pericárdicas e classificaram-nas em: escore 0 - ausentes; escore I - frouxas, facilmente dissecáveis e que se desfazem com facilidade à dissecação romba; escore II - intermediárias, desfeitas com dissecação romba mais agressiva ou com utilização de pouca dissecação cortante; têm um plano identificável entre as superfícies e resulta em sangramento moderado; escore III - firmes: só se desfazem com dissecação cortante; não têm um plano bem definido entre as superfícies e sangram facilmente.

O presente estudo visou a investigar a possibilidade de prevenir ou de minimizar aderências do pulmão à parede costal, após toracotomia intercostal em cães com o uso de dexametasona ou NaCl 0,9%, injetados no espaço pleural.

MATERIAL E MÉTODOS

Para execução da experimentação, foram utilizados 18 cães adultos, aparentemente saudáveis, 16 fêmeas, não gestantes ou em estro, sem raça definida, com peso corpóreo entre $8,9 \pm 1,6$ kg, provenientes do Biotério Central da Universidade Federal de Santa Maria (UFSM). Os cães foram alojados em canis individuais para adaptação ao espaço físico e ao pessoal técnico. No primeiro dia de alojamento, foram feitos exames clínicos e hemograma completo, sendo todos considerados aptos para iniciar o experimento. Durante a experimentação, foram alimentados com água e ração comercial *ad libitum*.

Em um experimento piloto, foram utilizados três dos cães para se determinar o volume de solução a ser mantido na cavidade pleural sem causar desconforto respiratório. Para isso, os cães foram mantidos em jejum de sólidos por 12h e de líquidos por 4h e preparados para intervenção asséptica. A pré-medicação constou da associação de acepromazina ($0,1$ mg kg^{-1}) e sulfato de morfina ($0,5$ mg kg^{-1}), por via intramuscular (IM). Após 20 minutos, foi feita flebopunção da cefálica com auxílio de um cateter 22G e administração de solução de cloreto de sódio a 0,9% (15 ml $\text{kg}^{-1} \text{h}^{-1}$). Nesse momento, cada animal recebeu 30 mg kg^{-1} de cefalotina sódica, via intravenosa (IV) e $0,2$ mg kg^{-1} de meloxicam, por via subcutânea (SC). A anestesia foi induzida com 4 mg kg^{-1} de propofol, seguindo-se a intubação com sonda endotraqueal, que foi conectada a um sistema valvular circular. Para manutenção da anestesia, foi padronizada a administração de 1,7% de isoflurano expirado (ETIso) e ventilação mecânica ciclada por pressão de 15mmHg. Para acesso cirúrgico, cada animal foi posicionado em decúbito lateral direito

e, já submetidos à antissepsia do campo operatório pelo esquema álcool-iodo-álcool, foram colocados os panos de campo. A seguir, foi realizada toracotomia no quinto espaço intercostal esquerdo, cuja abordagem e reconstituição foram feitos conforme descrito em FOSSUM (2013), porém sem adaptar dreno torácico. Na cavidade torácica, os lobos pulmonares foram deslocados no sentido latero-medial, dorso-ventral, e caudocranial por um período de 10 minutos. Após restituição da pressão negativa intratorácica, por toracocentese no sexto espaço intercostal e drenagem com seringa de 60ml conectada por meio de torneira de três vias a um cateter 18G, no primeiro cão, foi injetado no espaço pleural 1 ml kg^{-1} de solução de cloreto de sódio a 0,9%, não se constatando qualquer alteração respiratória. No segundo cão, foram injetados 20 ml kg^{-1} da mesma solução. Em razão da grave dispneia, a solução foi drenada progressivamente até estabilização respiratória, permanecendo 10 ml kg^{-1} no espaço pleural. Esse mesmo volume foi injetado no espaço pleural do terceiro animal, constatando-se dispneia transitória (um minuto) e, em seguida, apneia reversível. Definiu-se esse volume como padrão para a experimentação. Os animais foram monitorados por mais um período entre 6 e 12 horas. Imediatamente após o término da intervenção, os cães foram colocados em decúbito ipsolateral ao acesso cirúrgico. A analgesia foi mantida com 1 mg kg^{-1} de sulfato de morfina, via IM, a cada seis horas durante três dias e $0,1$ mg kg^{-1} de meloxicam, via SC, a cada 24 horas durante cinco dias. A sutura cutânea foi removida ao 10º dia de pós-operatório.

Na fase experimental, os animais foram separados em três grupos de cinco (A, B, C), submetidos à toracotomia, manipulação pulmonar, toracorrafia e restituição da pressão negativa intrapleural, conforme descrito na fase pré-experimental. Os cães do grupo A não receberam tratamento (controle); nos do grupo B, foi injetado, no espaço pleural ipsolateral, 1 mg kg^{-1} de dexametasona (CORTVET® 2 mg ml^{-1} : Uzinac Químicas Brasileiras S/A, Jaboticabal, SP, Brasil), diluída em 10 ml de cloreto de sódio a 0,9%; nos do grupo C, foram injetados 10 ml kg^{-1} de solução de NaCl 0,9%. O protocolo anestésico, o procedimento cirúrgico e os cuidados pós-operatórios foram os mesmos descritos para a fase pré-experimental.

Quinze dias após a intervenção cirúrgica, foi realizada toracosopia, conforme descrito em BASSO et al. (2010), para inspeção de aderências, teste do grau de resistência e obtenção de amostras para análise histológica. O portal para introdução da óptica teve localização paraxifóide e, para introdução da pinça saca-bocados, intercostal ipsolateral ao

hemitórax a ser explorado. Para o procedimento, cada animal foi submetido ao protocolo anestésico e cuidados pós-operatórios já descritos para as demais intervenções e todos eles se recuperaram rapidamente e sem evidência de complicação.

As aderências foram classificadas, de acordo com DAROZ et al. (2008). Amostras das aderências (9x3x2mm) foram colhidas com a pinça saca-bocado e mantidas em formalina tamponada a 10%, enviadas para processamento. Cada fragmento do tecido cicatricial interposto entre a víscera e arco costal foi incluído em bloco de parafina e os cortes histológicos, corados pela hematoxilina eosina para análise em microscopia óptica.

Para verificar se os tratamentos influenciaram na diminuição/aumento do grau de aderência, foi aplicado o teste qui-quadrado. O nível de significância adotado foi de 5% ($P \leq 0,05$).

RESULTADOS E DISCUSSÃO

Os protocolos anestésico e de analgesia adotados para a toracotomia intercostal e, quinze dias depois, para a toracosopia dos cães não apresentou complicação durante o ato operatório nem na recuperação anestésica e os animais não evidenciaram clinicamente desconforto relacionado à dor nem qualquer grau de depressão respiratória.

Considerando a citação de ARAUJO et al. (2006), nesta pesquisa, avaliou-se a interposição de uma barreira entre o pulmão e a parede costal, utilizando solução isotônica de cloreto de sódio, devido à facilidade de obtenção e baixo custo. Pela avaliação efetuada na fase de pré-experimentação, constatou-se que 10ml kg^{-1} de solução fisiológica injetados na cavidade pleural seria o volume mais apropriado, sem causar desconforto respiratório. Esse volume está bem aquém daquele citado por PADRID (2000), o qual cita que o animal apresenta sintomas respiratórios graves com uma efusão intrapleural acima de 60ml kg^{-1} . Acredita-se que animais portadores de efusão adquirem esse volume de modo gradativo e lento, o que oportuniza adaptação à condição. Já a introdução rápida de volume causa importante descompensação respiratória, conforme foi observado na fase pré-experimental em um dos cães com a administração de 1/3 do volume citado por PADRID (2000).

A toracosopia mostrou-se eficiente na avaliação das aderências pulmonares, à semelhança dos resultados observados por RICHTER et al. (2009), incluindo a obtenção dos fragmentos para a análise histológica. Essa técnica foi adotada por ser

minimamente invasiva, permitir avaliar e desfazer as aderências e favorecer rápida recuperação, conforme se observou nos cães desse experimento.

O modelo experimental adotado foi eficiente em induzir aderências pulmonares pós-cirúrgicas de diferentes graus, como se observa especialmente nos cães do grupo controle. Neste (grupo A), três animais tiveram aderências pulmonares, sendo que num deles foi de escore I (Figura 1b), envolvendo as duas porções do lobo cranial; em dois, foi de escore II, sendo que em um ocorreu entre a linha de incisão costal e a porção cranial do lobo pulmonar cranial esquerdo (Figura 1a), e, no outro, entre as porções cranial e caudal do lobo cranial esquerdo. No grupo B, apenas um animal teve aderências de escore I, uma entre a porção cranial do lobo cranial e o mediastino e outra com a parede torácica, na linha de incisão intercostal. No grupo C, não foi identificada qualquer aderência entre lobos ou com a parede costal. Pela análise estatística, não se verificou diferença significativa entre os grupos B e C, com relação ao grau de aderência ($P=0,180$).

Aderências são esperadas pela solução de continuidade produzida na pleura parietal, para o acesso cirúrgico, mesmo que a superfície pulmonar permaneça íntegra, como no presente modelo. Essas aderências, segundo HENDERSON (1993), são de origem fibrinosa e podem ser reversíveis inicialmente, mas depois se tornam permanentes pela reparação com tecido colágeno. Nos cães do grupo controle, as aderências foram desfeitas com facilidade e não causaram comprometimento no parênquima pulmonar. As amostras obtidas nos cães do grupo controle aos 15 dias foi desfeita com facilidade, pois apresentava tecido conjuntivo e infiltrado inflamatório crônico (Figura 1c).

Concorda-se com KARACAM et al. (2011), que aderências pulmonares tenham um efeito benéfico no pós-trauma ou pós-operatório imediato na tentativa de reparação das soluções de continuidade, no entanto, em reintervenções mais tardias, desfazê-las pode ser a causa de pneumotórax. Evidentemente, isso pode ocorrer em aderências organizadas em que haja presença de tecido colágeno, conforme descrevem NOISHIKI & SHINTANI (2010) e YANG et al. (2012). Em reintervenções torácicas, com intervalos de quatro semanas ou mais, realizadas em cães de rotina no Hospital Veterinário Universitário da UFSM, essas aderências eram firmes e, ao serem desfeitas, causaram rompimento alveolar na superfície do lobo com escape de ar e sangue. Na dependência da área comprometida, houve necessidade de lobectomia total ou parcial, devido à ruptura na pleura visceral.

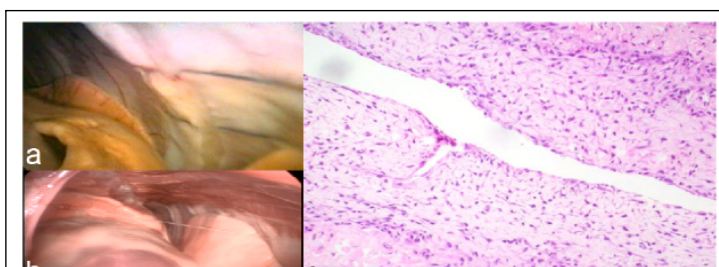


Figura 1 - Imagens por toroscopia pelas quais se visibiliza local de aderência pulmonar à parede costal de escore II (seta) de um cão do grupo A. Aderência de escore I (filete indicado pela seta) entre o lobo cranial e o mediastino em um cão do grupo B, que recebeu salina NaCl 0,9% e dexametasona na cavidade pleural. Em C, tecido conjuntivo com infiltrado inflamatório (100x) da aderência de escore II, em um cão do grupo A.

Considera-se que as aderências encontradas nos cães desta pesquisa tiveram origem na liberação de fibrina pelo processo reparador inicial, não em decorrência de desvitalização, ou dos demais fatores citados por KIRBY (2003). Essa consideração é pautada por uma técnica cirúrgica asséptica, atraumática e pelo tipo de fio utilizado para aproximar as costelas (mononáilon) e pelo fato de a musculatura intercostal não ter sido suturada, conforme preconiza a técnica operatória (FOSSUM, 2013). Considera-se que a exposição das bordas não suturadas dos músculos intercostais ao espaço pleural favorece o contato com o lobo pulmonar subjacente após a restituição da pressão negativa.

Nos cães do grupo B, em que se utilizou dexametasona diluída em solução fisiológica, na cavidade torácica, houve diminuição significativa na incidência de aderências pulmonares, à semelhança do que CHORNY et al. (2006) observou em coelhos, pois apenas um paciente apresentou essa complicação. Esse resultado poderia ser consequência dos efeitos citados por BEVIER (1990), GONÇALVES et al. (2000) e PLUMB (2007), e ao efeito anti-inflamatório que HENDERSON (1993) acredita reduzir as aderências além de, talvez, estar associado ao efeito diluente com a solução de cloreto de sódio 0,9% sobre a fibrina. No entanto, concorda-se com PAVLETIC (2010) que uma dose não causa interferência na reparação, pois nenhum dos pacientes apresentou qualquer grau de deiscência ou retardamento da cicatrização pela avaliação clínica. A dose da dexametasona teve como referência a indicação de JERICÓ (2008), para uso intravenoso.

MARTINS (2005) não observou eficiência do anticoagulante, mesmo em associação com solução de NaCl 0,9%, porque a heparina tem tempo reduzido de atuação no processo reparador inicial e pela diluição com salina, que foi a 1%. Nos animais

da presente pesquisa, em que se infundiu no espaço pleural, apenas na solução de NaCl 0,9% (grupo C) não foi encontrada nenhuma aderência, resultado que se credita à ação mecânica pela interposição de líquido entre a parede costal e a pleura visceral e ao efeito diluente das substâncias pró-inflamatórias na superfície pleural da ferida cirúrgica. Essa afirmação apoia-se em WERNER et al. (2009), os quais citam que aparentemente o lavado pós-cirúrgico cria um efeito de hidrofloação, que no abdome separa a superfície da serosa intestinal e remove fibrina peritoneal e mediadores inflamatórios.

Um cão do grupo C apresentou dispnéia moderada, que parece ter sido uma resposta individual de reduzido risco à sobrevivência. Considerando que o cão pesava 10kg e foram removidos apenas 17ml (de 100ml administrados intrapleurar) para estabilizá-lo, relaciona-se o desconforto à provável resposta individual ou à intercorrência não detectada. Provavelmente, haveria estabilização espontânea sem necessidade de intervenção clínica em frente a carga suportada de fluido na cavidade torácica, na ausência de doença respiratória PADRID (2000). Esse fato alerta, no entanto, para a necessidade de monitorização clínica inicial após a infusão pleural da solução para detectar possível complicação respiratória.

CONCLUSÃO

O modelo experimental constituído por toracotomia intercostal e manipulação dos lobos pulmonares subjacentes é apropriado para determinar a formação de aderências pulmonares. As aderências pulmonares decorrentes da toracotomia intercostal são formadas por tecido fibroso que, aos 15 dias de evolução, são desfeitos com facilidade, sem ruptura parenquimatosa da víscera. A solução de NaCl

0,9%, infundida no espaço pleural, após toracotomia intercostal, pode prevenir a formação de aderências pulmonares. A dexametasona diluída em solução de NaCl 0,9% pode diminuir a formação de aderências entre lobos pulmonares e a parede costal.

COMITÊ DE ÉTICA

Protocolo n. 23081.011546/2009-85.

REFERÊNCIAS

- ARAÚJO S.E.A. et al. Impacto da videocirurgia na prevenção de aderências. **Revista Brasileira Coloproctologia**, v.26, n.2, p.208-216, 2006. Disponível em: <<http://www.scielo.br/pdf/rbc/v26n2/v26n2a14.pdf>>. Acesso em: 10 maio, 2012.
- BASSO, P. et al. Biópsia pulmonar incisional por toracoscopia paraxifoide transdiafragmática com dois portais em cães. **Pesquisa Veterinária Brasileira**, v.30, n.7, p.566-572, 2010. Disponível em: <<http://www.scielo.br/pdf/pvb/v30n7/a10v30n7.pdf>>. Acesso em: 02 dez. 2011. doi: 10.1590/S0100-736X2010000700010.
- BEVIER, D.E. Atopic dermatitis in dogs. **Veterinary Clinics of North America**, v.20, p.7-10, 1990.
- CHORNY, D. et al. Site-specific delivery of dexamethasone from biodegradable implants reduces formation of pericardial adhesions in rabbits. **Journal of Biomedical Material Research Part**, v.78, n.2, p.276-282, 2006.
- DAROZ, L.R.D. et al. Prevenção de aderências pericárdicas pós-operatórias com uso de carboximetilquitosana termoestéril. **Revista Brasileira Cirurgia Cardiovascular**, v.23, n.4, p.480-487, 2008. Disponível em: <http://www.scielo.br/scielo.php?script=sci_arttext&pid=S0102-6382008000400005&lng=pt&nrm=iso>. Acesso em: 20 nov. 2010. doi: 10.1590/S0102-76382008000400005.
- FOSSUM, T.W. Surgery of the lower respiratory system: lungs and thoracic wall. In: _____. **Small animal surgery**. 4.ed. Philadelphia: Mosby, 2013. Chap.30. Disponível em: <<http://www.expertconsultbook.com/expertconsult/b/book.do?method=display&eid=4-u1.0-B978-0-323-07762-0..C2009-0-60197-5--TOP&isbn=978-0-323-07762-0&selectBook=true&decorator=none&type=aboutPage&showPremiumLinkForBasic=true&hasPremiumTitle=false>>. Acesso em: 10 nov. 2012.
- GONÇALVES, R.M. et al. Influência de aderências peritoneais e fio cirúrgico na tensão de ruptura da parede abdominal em ratos. **Revista do Colégio Brasileiro de Cirurgiões**, v.27, n.3, p.147-152, 2000. Disponível em: <<http://www.scielo.br/pdf/rcbc/v27n3/01.pdf>>. Acesso em: 02 dez. 2011. doi: 10.1590/S0100-69912000000300002.
- HENDERSON, R.A. Adhesion formation. In: BOJRAB, M.J. **Disease mechanisms in small animal surgery**. 2.ed. London: Lea & Febiger, 1993. p.113-117.
- JERICÓ, M.M. Antiinflamatórios esteróides. In: ANDRADE, S.F. **Manual de terapêutica veterinária**. 3.ed. São Paulo: Rocca, 2008. Cap.7, p.116-140.
- KARACAM, V. et al. Prevention of pleural adhesions using a membrane containing polyeth-ylene glycol in Rats. **International Journal of Medical Sciences**, v.8, n.5, p.380-386, 2011. Disponível em: <<http://www.ncbi.nlm.nih.gov/pmc/articles/PMC3119381/pdf/ijmsv08p0380.pdf>>. Acesso em: 10 maio, 2012.
- KIRBY, B.M. Peritoneum and peritoneal cavity. In: SLATTER, D. **Textbook of small animal surgery**. 3.ed. Philadelphia: Saunders, 2003. Cap.30, p.414-445.
- MARTINS, L. **Ventriculectomia parcial em cães: controle pós-operatório por videotoracoscopia**. 2005. 75f. Tese (Doutorado em Medicina Veterinária) – Universidade Federal de Santa Maria, Santa Maria, RS.
- NOISHIKI, Y.; SHINTANI, N. Anti-adhesive membrane for pleural cavity. **Artificial Organs**, v.34, n.3, p.224-229, 2010. Disponível em: <<http://onlinelibrary.wiley.com/doi/10.1111/j.1525-1594.2009.00787.x/pdf>>. Acesso em: 10 maio, 2012. doi: 10.1111/j.1525-1594.2009.00787.x.
- PADRID, P. Canine and feline pleural disease. **Veterinary Clinics of North America: Small Animal Practice**, v.30, n.6, p.1295-1307, 2000.
- PAVLETIC, M.M. **Atlas of small animal wound management and reconstructive surgery**. 3.ed. Ames: Wiley-Blackwell, 2010. 680p.
- PLUMB, D.C. **Plumb's veterinary drug handbook**. 6.ed. St Paul: Blackwell Publishing, 2007. 1508p.
- RICHTER, R.K. et al. Toracoscopia no diagnóstico e na liberação de aderências pós-toracotomia e pós-ctva (cirurgia torácica video-assistida). Estudo Experimental em cães. **Archives of Veterinary Science**, v.14, n.2, p.83-90, 2009. Disponível em: <<http://ojs.c3sl.ufpr.br/ojs2/index.php/veterinary/article/view/12753/11155>>. Acesso em: 02 dez. 2011. ISSN 1517 – 784X.
- SIMÕES, J.C. et al. Aplicação tópica de glicóides e avaliação de aderências intraperitoneais em ratos. **Revista Medico Residente**, v.12, n.3 e 4, p.118-123, 2010. Disponível em: <http://www.flip3d.com.br/web/temp_site/edicao-73.pdf>. Acesso em: 12 maio, 2012.
- WERNER, M. et al. Adherencias abdominales postquirúrgicas en equinos: patofisiología, prevención y tratamiento. **Archivos Medicina Veterinaria**, v.4, p.1-15, 2009. Disponível em: <<http://www.scielo.cl/pdf/amv/v41n1/art02.pdf>>. Acesso em: 10 maio, 2012.
- YANG, B. et al. Preventing postoperative abdominal adhesions in a rat model with PEG-PCL-PEG hydrogel. **International Journal of Nanomedicine**, v.7, p.547-557, 2012. Disponível em: <<http://www.dovepress.com/preventing-postoperative-abdominal-adhesions-in-a-rat-model-with-peg-p-peer-reviewed-article-IJN>>. Acesso em: 10 maio, 2012. doi: 10.2147/IJN.S26141.