

Pseudovariola e estomatite papular em bovinos no Estado de Rondônia, Brasil

Pseudocowpox and papular stomatitis in cattle in the Rondonia state, Brazil

Juliana Felipetto Cargnelutti* Bethânia Silva Santos^{II} Sabrina das Neves Lebre^{II}
Débora Naihane Alves Sodré^{II} Rogério Mandu da Silva^{II}
Rudi Weiblen^I Eduardo Furtado Flores^I

RESUMO

Casos de doença vesicular, suspeitos de febre aftosa ou estomatite vesicular, foram acompanhados em rebanhos de cria e recria de bovinos no município de Nova Brasilândia do Oeste, região centro-sul do Estado de Rondônia, nos meses de outubro e novembro de 2012. Os casos ocorreram em 13 rebanhos próximos, sendo que amostras de nove rebanhos foram submetidas ao diagnóstico laboratorial. O surto afetou 25 do total de 482 animais, a maioria com idade inferior a seis meses. Os animais apresentaram lesões papulares e vesiculares, principalmente na cavidade oral, mas também no focinho e na pele, com curso aproximado de 7 a 10 dias. Após diagnóstico negativo para febre aftosa, suabes e fragmentos de tecidos das lesões e crostas foram submetidos à pesquisa de outros vírus associados com doença vesicular: parapoxvírus bovinos, vírus da vaccínia e herpesvírus bovino tipo 2 por isolamento em cultivo celular e PCR. Amostras de animais de quatro propriedades foram positivas no PCR para o gene B2L dos parapoxvírus. Sequenciamento e análise filogenética dos produtos de PCR revelaram similaridade de nucleotídeos de 97-99% com o vírus da pseudovariola (PCPV) em material de animais de três propriedades, e amostras de um rebanho apresentaram a mesma similaridade com o vírus da estomatite papular (BSPV). As demais amostras foram negativas para os vírus pesquisados. Esses resultados demonstram a circulação desses parapoxvírus em bovinos de Rondônia e alertam para a necessidade de diagnóstico etiológico rápido e correto para evitar e/ou abreviar as consequências de medidas restritivas em relação à febre aftosa, e também, para planejar estratégias de combate a essas infecções.

Palavras-chave: parapoxvírus, PCPV, BPSV, doença vesicular.

ABSTRACT

Cases of vesicular disease, initially suspected of foot-and-mouth disease or vesicular stomatitis were reported in cattle

in Nova Brasilândia do Oeste county located at central-southern region of Rondonia state (Brazil), between October and November of 2012. The described outbreaks occurred in 13 neighbor herds affecting 25 of 482 animals, mainly calves (< six months-old). Samples from nine herds were submitted to laboratory diagnostic. The animals developed papulo-vesicular lesions, mainly in the oral cavity, but also in the muzzle and skin, with a clinical course of approximately 7 to 10 days. Samples collected from lesions were submitted initially to diagnosis of foot-and-mouth disease, resulting negative. Tissue fragments of lesions and swabs were submitted to diagnosis of other agents of vesicular disease: parapoxvirus, vaccinia virus, and bovine herpesvirus type 2, by virus isolation and PCR. Samples obtained from animals of four herds were positive to B2L gene of parapoxvirus by PCR. Nucleotide sequencing and phylogenetic analysis of the amplicons indicated 97-99% of similarity with pseudocowpox virus in samples from three herds; samples from another herd presented the same similarity with bovine papular stomatitis virus. Samples from others herds were negative for all viruses. These results show the circulation of bovine parapoxviruses in Rondonia state, and indicate the need for fast and reliable diagnosis to avoid the consequences of restrictive measures related to foot-and-mouth disease, and to control and prevent these viral infections as well.

Key words: parapoxvirus, PCPV, BPSV, vesicular disease.

INTRODUÇÃO

A pseudovariola e a estomatite papular são doenças vesiculares de bovinos causadas por vírus do gênero *Parapoxvirus*, família *Poxviridae* (FLEMMING & MERCER, 2007). Esses agentes, denominados vírus da pseudovariola (*pseudocowpox virus*, PCPV) e vírus da estomatite papular (*bovine*

^IDepartamento de Medicina Veterinária Preventiva, Setor de Virologia, Centro de Ciências Rurais (CCR), Universidade Federal de Santa Maria (UFSM), Avenida Roraima, 1000, 97105-900, Santa Maria, RS, Brasil. E-mail: jucargnelutti@gmail.com. *Autor para correspondência.

^{II}Agência de Defesa Sanitária Agrosilvopastoril do Estado de Rondônia (IDARON), Rondônia, RO, Brasil.

papular stomatitis virus, BPSV), são envelopados, muito resistentes em condições ambientais e possuem genoma DNA de fita dupla (FLEMMING & MERCER, 2007). A infecção por esses vírus cursa com doença vesiculopustular, geralmente nos tetos das vacas e na cavidade oral de bezerros, podendo também afetar o homem (FLEMMING & MERCER, 2007; CARGNELUTTI et al., 2012; SANT'ANA et al., 2012).

Infecções por poxvírus têm sido descritas em bovinos no Brasil, associadas com lesões vesiculares confundíveis com febre aftosa e estomatite vesicular. O agente mais comumente identificado nessas infecções tem sido o vírus da vaccínia (VACV) - um ortopoxvírus zoonótico que também causa doença vesicular em bovinos (SCHATZMAYR et al., 2000; LEITE et al., 2005; TRINDADE et al., 2007; SCHATZMAYR et al., 2009; ABRAHÃO et al., 2010b). Além do VACV, o PCPV e BPSV têm sido identificados no Brasil, causando lesões papulo-vesiculares no focinho, úbere e tetos de bovinos (CARGNELUTTI et al., 2012; SANT'ANA et al., 2012). Casos de coinfeções causadas por poxvírus de diferentes genótipos ou gêneros também já foram descritas em surtos de doença vesicular de bovinos (TRINDADE et al., 2006; SANT'ANA et al., 2013). A origem e o significado dessas coinfeções na patogenia das doenças ainda não estão esclarecidos, embora se acredite que a infecção associada com múltiplos vírus possa resultar em lesões mais severas e de aspecto inflamatório mais pronunciado (ABRAHÃO et al., 2010b; CAMPOS et al., 2011).

O diagnóstico etiológico de doenças vesiculares similares às parapoxvirose nem sempre é realizado, dificultando o conhecimento acerca dos vírus que circulam em determinadas regiões do país (SCHATZMAYR et al., 2000). Embora as lesões causadas pelo PCPV e BPSV sejam confundíveis com febre aftosa, estomatite vesicular e vaccínia bovina (RIET-CORREA et al., 1996; SANT'ANA et al., 2012), pouca importância tem sido dada a esses agentes. Por outro lado, casos de doença vesicular clinicamente compatíveis com essas doenças têm sido relatados com grande frequência por produtores e veterinários de campo (FLORES, 2013 – informe verbal^a).

O objetivo deste trabalho foi descrever os achados clínicos e o diagnóstico de surtos de doença vesicular causados por parapoxvírus em rebanhos bovinos no norte do Brasil (estado de Rondônia).

MATERIAL E MÉTODOS

Surtos de doença vesicular

Durante os meses de outubro e novembro de 2012, foram visitadas 123 propriedades de criação

de bovinos na região de Nova Brasilândia do Oeste (região central do estado de Rondônia), localizadas num raio de 5km. Treze propriedades apresentavam animais com lesões compatíveis de doença vesicular, principalmente na cavidade oral, sendo que a suspeita inicial foi de febre aftosa ou estomatite vesicular. Material das lesões de animais de nove propriedades foi coletado e enviado ao laboratório de referência para diagnóstico de febre aftosa e estomatite vesicular. Amostras de três propriedades não foram encaminhadas ao laboratório de referência do MAPA, realizando-se apenas vigilância, devido à baixa qualidade das amostras coletadas. Após o resultado negativo nos testes para esses vírus, suabes das lesões, fragmentos de tecidos e crostas foram enviados para a pesquisa de agentes que fazem parte do diagnóstico diferencial destas enfermidades, como o VACV, BPSV, PCPV e herpesvírus bovino do tipo 2 (BoHV-2). Em nenhum caso, houve relato de lesões vesiculares em pessoas.

Amostras

Para o diagnóstico, foram coletados suabes e biopsias das lesões. Os suabes foram coletados por fricção de um cotonete nas lesões, seguido de acondicionamento em solução salina e manutenção sob refrigeração até o teste. Fragmentos de crostas e biopsias das lesões (2x2cm) foram coletadas de animais que apresentavam sinais clínicos, sendo obtidas de pelo menos um animal de cada propriedade. Os fragmentos de tecidos foram armazenados em frascos estéreis e mantidos refrigerados. O material foi enviado refrigerado ao laboratório em caixas isotérmicas.

Isolamento em cultivo celular

O material dos suabes foi submetido à inoculação/isolamento em cultivo celular (ICC). Para o ICC, os suabes foram drenados e o líquido foi inoculado em células de linhagem de rim bovino (MDBK) e submetidos a três passagens de cinco dias cada, sendo monitorados para a produção de efeito citopático (ECP).

Reação em cadeia da polimerase (PCR)

Para o PCR, fragmentos de crostas e tecidos foram inicialmente submetidos à extração de DNA, utilizando-se o reagente DNAzol, conforme indicações do fabricante (Life Technologies, Invitrogen, CA). O DNA total foi eluído em 120mL de solução de Tris-EDTA, pH 8,0 e, posteriormente, utilizado em cada reação de PCR. Para a técnica de PCR para ortopoxvírus, BoHV-2 e parapoxvírus, foram

utilizados iniciadores que amplificam fragmentos dos genes vgf, gB e B2L, respectivamente, de acordo com condições descritas (vgf dos ortopoxvírus - ABRAHÃO et al. (2010a), gB do BoHV-2 - TORRES et al. (2009) e B2L dos parapoxvírus - INOSHIMA et al. (2000). DNA extraído de células Vero, MDBK e corneto etmoidal ovino inoculadas com amostras de referência de VACV (P1V), BoHV-2 e parapoxvírus (vírus da orf, cepa IA-82), respectivamente, foi utilizado como controle positivo para cada reação de PCR. Também, para cada reação de PCR, foram utilizados aproximadamente de 100 a 200ng de DNA extraído das amostras e dos controles positivos.

Os iniciadores utilizados no PCR para parapoxvírus amplificam um fragmento de 590pb de vírus pertencentes a esse gênero (INOSHIMA et al., 2000). Os amplicons obtidos no PCR foram submetidos ao sequenciamento de nucleotídeos na empresa ACTGene Análises Moleculares Ltda

(Centro de Biotecnologia, UFRGS, Porto Alegre, RS), que utilizam aparelho de sequenciamento automático ABI-PRISM 3100 Genetic Analyzer, armados com capilares de 50cm e polímero POP6 (Applied Biosystems).

Análise filogenética

As sequências obtidas pelo sequenciamento de nucleotídeos foram analisadas pelo *software* Staden Package (STADEN, 1996) para obtenção da sequência consenso de cada amostra (Tabela 1), que foram subsequentemente submetidas ao BLAST (*Local Alignment Search Tool*) (ALTSCHUL et al., 1997) para comparação com sequências depositadas no GenBank. O alinhamento das sequências foi realizado no programa BioEdit (HALL, 1999), na ferramenta ClustalW. A árvore filogenética dos isolados e das cepas virais de referência foi construída no programa MEGA 5 (TAMURA et al., 2011), pelo

Tabela 1 – Surtos de doença vesicular em bovinos causados por parapoxvírus em Nova Brasilândia do Oeste (RO): características das propriedades, idade dos animais afetados, locais das lesões, curso clínico, diagnóstico laboratorial e número de acesso ao GenBank das sequências de parapoxvírus identificados

Identificação	Nº doentes/total bovinos	Idade afetados	Criação	Exploração	Local das lesões	Diagnóstico laboratorial	Nº acesso ao GenBank
SV716/12	01/158	< 6 meses	cria e recria	leite	cavidade oral e pele	BPSV	KC896639
SV717/12	03/40	6 <12 meses	cria e recria	corte	cavidade oral	negativo ^b	- ^c
SV718/12	03/15	< 6 meses	n.i. ^a	n.i.	cavidade oral e pele	PCPV	KC896640
SV719/12	01/46	< 6 meses	cria e recria	mista	cavidade oral e pele	negativo	-
SV720/12	07/23	6 >12 meses 12 > 24 meses 24 < 36 meses >36 meses	cria e recria	leite	cavidade oral	negativo	-
SV721/12	01/22	< 6 meses	cria e recria	leite	cavidade oral e focinho	PCPV	KC896641
SV722/12	03/45	<6 meses 6 <12 meses	cria e recria	corte	lábios	negativo	-
SV723/12	03/77	<6 meses 6 <12 meses 12 >24 meses	cria e recria	leite	cavidade oral	PCPV	KC896642
SV724/12	03/56	< 6 meses 6 <12 meses	cria	leite	cavidade oral, focinho e pele	negativo	-

^a Não-informado; ^b negativo no teste de PCR para parapoxvírus; ^c não se aplica.

método de Neighbor-Joining, com bootstrap de 2000 replicatas, no modelo Tamura 3-parâmetros.

RESULTADOS E DISCUSSÃO

A descrição das propriedades, lesões, número e idade de animais afetados, curso clínico e diagnóstico laboratorial estão apresentados na tabela 1. Pelo menos um animal em cada uma das treze propriedades apresentou lesões na base da língua, nos lábios, na região nasolabial e/ou na pele (Figuras 1A e B). As lesões iniciaram como máculas e pápulas, que evoluíram para vesículas, úlceras e, em alguns casos, para crostas. A gengiva, a língua e o assoalho da boca apresentavam lesões com formato que variavam de circulares a irregulares, de 0,5 a 3cm de diâmetro, planas ou deprimidas, ulceradas ou com deposição de fibrina. As lesões na base da língua e gengiva eram compostas de vesículas rompidas, ou úlceras de formato circular, com aspecto de alto-relevo e deposição de fibrina. O curso clínico foi de aproximadamente 10 dias e as lesões regrediram espontaneamente. Não foram notificados ao serviço veterinário oficial os casos que apresentavam bovinos com lesões discretas.

Nos fragmentos de tecidos de animais oriundos de quatro propriedades, foi detectado DNA de parapoxvírus pelo teste de PCR. O sequenciamento de nucleotídeos dos amplicons revelou que três propriedades possuíam animais infectados pelo PCPV (97-99% de identidade) e, em uma propriedade o vírus identificado foi o BPSV (97-99% de identidade) (Figura 2). O ICC e os PCRs para VACV e BoHV-2 resultaram negativos. Em todas as propriedades suspeitas para que se encaminharam amostras ao

Laboratório Nacional Agropecuário (LANAGRO), os testes para febre aftosa e VSV resultaram negativos.

A principal categoria de animais afetados foi a de bezerros com idade inferior a seis meses. Esses animais tinham contato com rebanhos próximos e, em duas propriedades (SV719/12 e SV721/12), os animais eram movimentados frequentemente, por pertencerem ao mesmo produtor. O PCPV foi identificado em lesões de bezerros da propriedade SV721/12, o que pode indicar que os animais da propriedade SV719/12 também fossem positivos para esse vírus, embora o PCR tenha sido negativo.

Na maioria das propriedades, foi relatada a aquisição recente de animais de locais e rebanhos diferentes, o contato próximo/direto com animais de rebanhos vizinhos e a utilização de pastagens compartilhadas entre propriedades diferentes. Esses fatores provavelmente contribuíram para a disseminação dos vírus entre os rebanhos num curto espaço de tempo e para o grande número de propriedades afetadas. A transmissão dos parapoxvírus ocorre geralmente por contato direto e indireto entre animais, facilitada por lesões na pele ou na mucosa oral (MCKEEVER et al., 1988; MOSS, 2001). Além disso, os poxvírus são resistentes em condições ambientais (FLEMMING & MERCER, 2007), e essa característica provavelmente facilitou a infecção dos animais que utilizavam a mesma pastagem. Outro fator que pode ter contribuído para os surtos foi a aquisição de animais de diferentes origens, sendo essa uma das formas mais comuns de introdução dos poxvírus em rebanhos (MUNZ & DUMBELL, 1994; CARGNELUTTI et al., 2012).

Em geral, as propriedades eram destinadas à cria e recria de animais oriundos de diversas localidades, sendo que os rebanhos eram formados

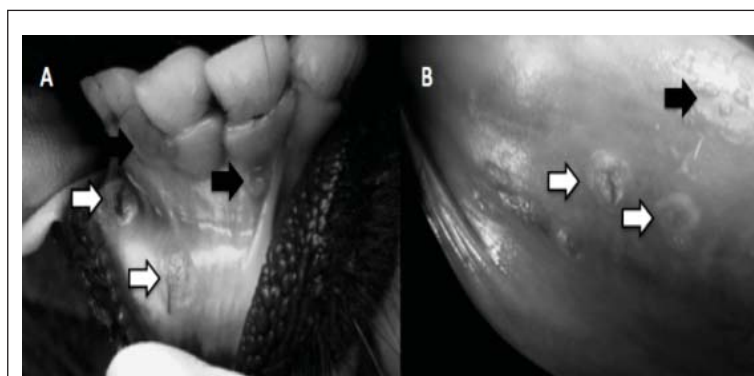
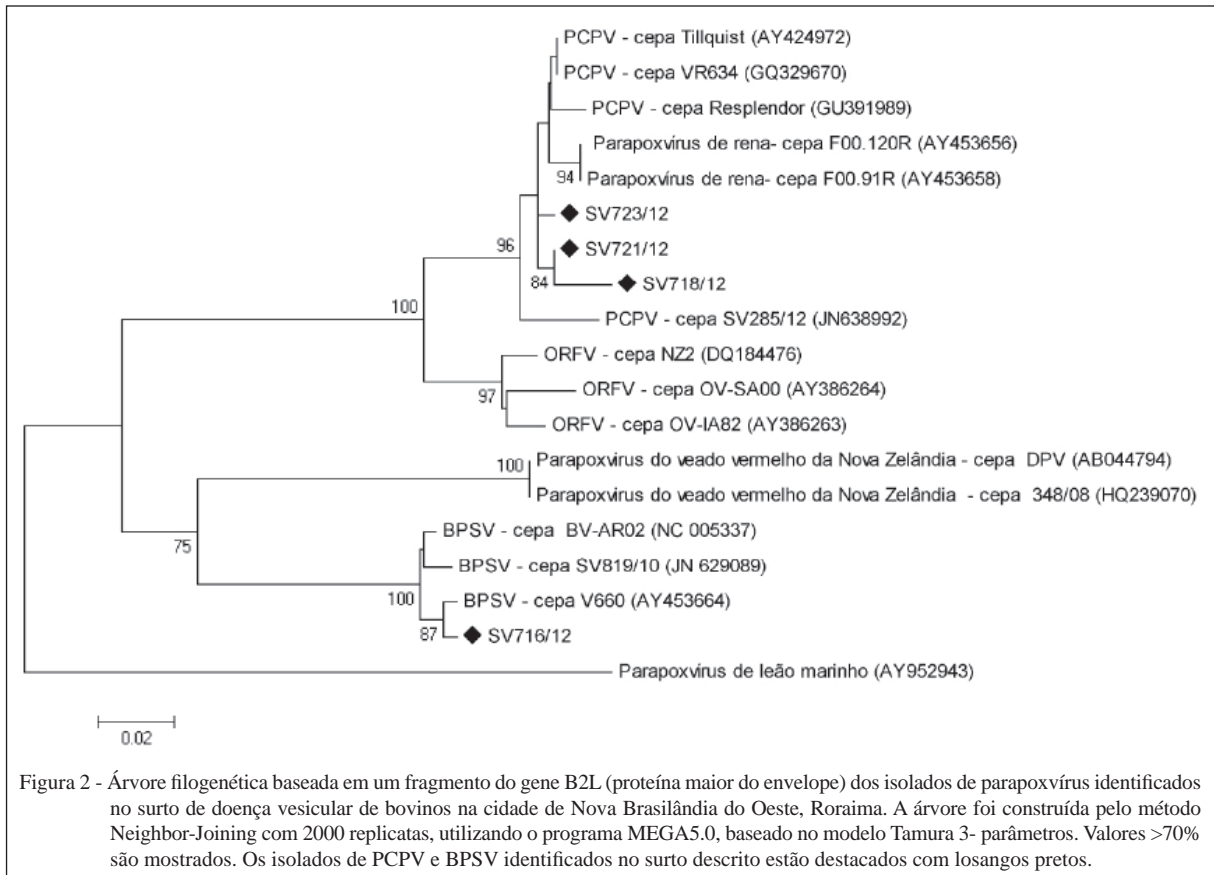


Figura 1 - A) Lesões vesiculares (setas pretas) e ulceradas (setas brancas) na gengiva de um bovino com pseudovariola. B) Vesículas (setas pretas) e úlceras (setas brancas) na base da língua de um bezerro com estomatite papular.



por bovinos de leite, corte e de duplo propósito. As lesões apresentadas eram muito semelhantes à febre aftosa ou estomatite vesicular, conduzindo à suspeita inicial. Com isso, as propriedades ficaram impedidas de movimentar os animais até o diagnóstico definitivo. Doenças vesiculares de bovinos possuem grande importância no território brasileiro em decorrência do Programa Nacional de Erradicação da Febre Aftosa, uma vez que a detecção deste vírus ocasiona embargos econômicos impostos por países importadores de produtos de origem agrícola. Por isso, o diagnóstico rápido e correto dessas enfermidades é fundamental para a continuidade do programa e manutenção da situação sanitária do rebanho brasileiro (RIET-CORREA et al., 1996).

O surto de doença vesicular aqui relatado deixou em alerta os órgãos de defesa sanitária da região, que, rapidamente, buscaram ferramentas para a identificação do agente envolvido. A suspeita inicial de febre aftosa ou estomatite vesicular envolveu a aplicação de procedimentos preconizados pela Organização Mundial de Saúde Animal (OIE) e instruídos pelo Ministério da Agricultura, Pecuária e Abastecimento (MAPA), por meio do Plano de

Ação para Febre Aftosa Volume I (MAPA, 2013). No mesmo período, houve a investigação epidemiológica em 123 rebanhos contidos num raio de 5km, não sendo confirmada a ocorrência de doença vesicular em vários rebanhos desta mesma região. Das treze propriedades com lesões sugestivas de estomatite vesicular ou aftosa, apenas de nove houve envio de material para diagnóstico de doenças confundíveis com febre aftosa e estomatite vesicular.

Devido à suspeita inicial de febre aftosa e estomatite vesicular, as propriedades com bovinos apresentando doença vesicular ficaram interdidas até o diagnóstico definitivo do agente etiológico. Com a exclusão dos vírus da febre aftosa e da estomatite vesicular, outros agentes envolvidos em doença vesicular foram investigados, como os parapoxvírus, o VACV e BoHV-2. A identificação dos parapoxvírus PCPV e BPSV nesse surto ressalta a importância de se investigar esses agentes virais em casos de doença vesicular de bovinos. Embora as poxviroses já tenham sido descritas nos rebanhos brasileiros, há uma grande carência de informações acerca dessas infecções, o que dificulta a adoção de medidas sanitárias por veterinários e produtores.

Por isso, o conhecimento e rápido diagnóstico dessas enfermidades é fundamental, com o objetivo de se evitar interdições e/ou embargos comerciais desnecessários e dispendiosos e, também, com a finalidade de se estabelecer programas adequados de controle e prevenção para essas doenças.

As lesões causadas pelos parapoxvírus PCPV e BPSV são indistinguíveis clinicamente, e cursam com lesões vesículo-pustulares que, eventualmente, evoluem para crostas, geralmente nos tetos, focinho e cavidade oral de bovinos (SCHATZMAYR et al., 2000; BUTTNER & RZIHA, 2002; FLEMMING & MERCER, 2007). Em ambos os casos, pode haver a contaminação do bezerro ou dos tetos das vacas durante a amamentação (MUNZ & DUMBELL, 1994; BUTTNER & RZIHA, 2002). O curso clínico em ambas as infecções é de aproximadamente 15 dias, dificultando a amamentação dos bezerras e a completa ordenha das vacas nesse período (BUTTNER & RZIHA, 2002).

O diagnóstico dessas enfermidades foi realizado por PCR e os resultados foram obtidos em tempo relativamente curto (3 a 5 dias), o que facilitou a tomada de medidas sanitárias no campo (KURODA et al., 1999). Nos surtos descritos, embora o DNA viral tenha sido detectado pela técnica de PCR, o ICC resultou negativo, provavelmente por problemas relacionados com a conservação inadequada das amostras e/ou baixa sensibilidade do teste.

Um achado interessante nestes surtos foi a detecção de duas espécies de parapoxvírus. Embora tenham sido identificados em propriedades diferentes, é curioso o fato de dois vírus distintos estarem associados com doença em rebanhos vizinhos no mesmo período, uma vez que os nove casos foram identificados entre final de outubro e meados de novembro de 2012. A identificação concomitante de dois diferentes genótipos de poxvírus já foi relatada em rebanhos bovinos (TRINDADE et al., 2006) e equinos (CAMPOS et al., 2011) infectados pelo VACV, e em bovinos com lesões nos tetos decorrentes da coinfeção por VACV e ORFV (SANT'ANA et al., 2013). Coinfeção também já foi relatada em ordenadores e bovinos com lesões causadas por VACV e PCPV (ABRAHÃO et al., 2010b). A identificação de PCPV e BPSV no mesmo surto pode ter sido meramente casual, uma vez que é possível que esses vírus circulem em bovinos na região de Nova Brasilândia do Oeste (RO). A livre circulação entre bovinos de algumas propriedades, o manejo conjunto de animais de cria e recria oriundos de propriedades diferentes, a manipulação concomitante de animais com lesões e sadios, o tipo de alimentação (alguns

recebiam pastagem grosseira, como cana-de-açúcar), e a idade dos animais (geralmente inferior a seis meses) são fatores de risco que podem ter facilitado a disseminação dos agentes entre os animais e entre os diferentes rebanhos.

CONCLUSÃO

Os resultados demonstram que os parapoxvírus identificados estão circulando no estado de Rondônia e podem estar envolvidos em casos de doença vesicular confundíveis com febre aftosa.

INFORME VERBAL

^a FLORES, E. F. (2013) – informe verbal. Setor de Virologia, Departamento de Medicina Veterinária Preventiva, Centro de Ciências Rurais, Universidade Federal de Santa Maria. Av. Roraima, 1000, prédio 20, sala 4200. eduardofurtadoflores@gmail.com .

REFERÊNCIAS

- ABRAHÃO, J.S. et al. Rapid detection of orthopoxvirus by semi-nested PCR directly from clinical specimens: a useful alternative for routine laboratories. **Journal of Medical Virology**, v.82, n.9, p.692-699, 2010a. Disponível em: <<http://www.ncbi.nlm.nih.gov/pubmed/20166167>>. Acesso em: 04 abr. 2013. doi: 10.1002/jmv.21617.
- ABRAHÃO, J.S. et al. Human vaccinia virus and pseudocowpox virus co-infection: clinical description and phylogenetic characterization. **Journal of Clinical Virology**, v.48, n.1, p.69-72, 2010b. Disponível em: <<http://www.ncbi.nlm.nih.gov/pubmed/20207192>>. Acesso em: 05 abr. 2013. doi: 10.1016/j.jcv.2010.02.001.
- ALTSCHUL, S.F. et al. Gapped BLAST and PSI-BLAST: a new generation of protein database search programs. **Nucleic Acids Research**, v.25, n.17, p.3389-3402, 1997. Disponível em: <<http://www.ncbi.nlm.nih.gov/pubmed/9254694>>. Acesso em: 05 abr. 2013.
- BUTTNER, M.; RZIHA, H.J. Parapoxviruses: from the lesion to the viral genome. **Journal of Veterinary Medicine B, Infectious Diseases and Veterinary Public Health**, v.49, n.1, p.7-16, 2002. Disponível em: <<http://www.ncbi.nlm.nih.gov/pubmed/11911596>>. Acesso em: 05 abr. 2013. doi: 10.1046/j.1439-0450.2002.00539.x1.
- CAMPOS, R.K. et al. Assessing the variability of Brazilian vaccinia virus isolates from a horse exanthematic lesion: coinfection with distinct viruses. **Archives of Virology**, v.156, n.2, p.275-283, 2011. Disponível em: <<http://www.ncbi.nlm.nih.gov/pubmed/21080203>>. Acesso em: 05 abr. 2013. doi: 10.1007/s00705-010-0857-z.
- CARGNELUTTI, J.F. et al. An outbreak of pseudocowpox in fattening calves in southern Brazil. **Journal of Veterinary**

- Diagnostic Investigation**, v.24, n.1, p.437-441, 2012. Disponível em: <<http://www.ncbi.nlm.nih.gov/pubmed/22362537>>. Acesso em: 05 abr. 2013. doi: 10.1177/1040638711435408.
- FLEMMING, S.B.; MERCER, A.A. Genus parapoxvirus. In: MERCER, A.A. et al. (Eds.). **Poxviruses**. Berlin: Birkhauser Verlag, 2007. p.127-165.
- HALL, T.A. BioEdit: a user-friendly biological sequence alignment editor and analysis program for Windows 95/98/NT. **Nucleic Acids Symposium Series**, n.41, p.95-98, 1999. Disponível em: <<http://www.mbio.ncsu.edu/JWB/papers/1999Hall1.pdf>>. Acesso em: 05 abr. 2013.
- INOSHIMA, Y. et al. Detection and diagnosis of parapoxvirus by the polymerase chain reaction. **Journal of Virological Methods**, v.84, n.2, p.201-208, 2000. Disponível em: <<http://www.ncbi.nlm.nih.gov/pubmed/10680970>>. Acesso em: 05 abr. 2013. doi: 10.1016/S0166-0934(99)00144-5.
- KURODA, Y. et al. An epidemic of parapoxvirus infection among cattle: isolation and antibody survey. **Journal of Veterinary Medical Science**, v.61, n.7, p.749-753, 1999. Disponível em: <<http://www.ncbi.nlm.nih.gov/pubmed/10458096>>. Acesso em: 05 abr. 2013. doi: 10.1292/jvms.61.749.
- LEITE, J.A. et al. Passatempo virus, a vaccinia virus strain, Brazil. **Emerging Infectious Disease**, v.11, n.12, p.1935-1938, 2005. Disponível em: <http://wwwnc.cdc.gov/eid/article/11/12/05-0773_article.htm>. Acesso em: 05 abr. 2013. doi: 10.3201/eid1112.050773.
- MAPA. **Plano de ação para a febre aftosa**. Brasília – DF. Ministério da Agricultura, Pecuária e Abastecimento, 2009. Acesso em: 08 abr. 2013. Online. Disponível em: <http://www.agricultura.gov.br/arq_editor/file/Aniamal/programa%20nacional%20sanidade%20aftosa/MIOLO_plano_acao.pdf>.
- MCKEEVER, D.J. et al. Studies of the pathogenesis of orf virus infection in sheep. **Journal of Comparative Pathology**, v.99, n.3, p.317-328, 1988. Disponível em: <[http://dx.doi.org/10.1016/0021-9975\(88\)90052-7](http://dx.doi.org/10.1016/0021-9975(88)90052-7)>. Acesso em: 05 abr. 2013. doi: 10.1016/0021-9975(88)90052-7.
- MOSS, B. Poxviridae. In: FIELDS, B.N. et al. (Eds.). **Fields virology**. Philadelphia: Lippincott Williams and Wilkins, 2001. Chap.84, p.2849-2883.
- MUNZ, E.; DUMBELL, K. Pseudocowpox. In: COETZER, J.A.W. **Infectious disease of livestock**. Walton Street, UK: Oxford University, 1994. Chapt. 57, p.625-626.
- RIET-CORREA, F. et al. Vírus confundíveis com febre aftosa. **Ciência Rural**, v.26, n.2, p.323-332, 1996. Disponível em: <<http://dx.doi.org/10.1590/S0103-84781996000200027>>. Acesso em: 05 abr. 2013. doi: 10.1590/S0103-84781996000200027.
- SANT'ANA, F.J. et al. Bovine papular stomatitis affecting dairy cows and milkers in midwestern Brazil. **Journal of Veterinary Diagnostic Investigation**, v.24, n.1, p.442-445, 2012. Disponível em: <<http://www.ncbi.nlm.nih.gov/pubmed/22362531>>. Acesso em: 05 abr. 2013. doi: 10.1177/1040638711434799.
- SANT'ANA, F.J. Coinfection by vaccinia virus and an orf virus-like parapoxvirus in an outbreak of vesicular disease in dairy cows in midwestern Brazil. **Journal of Veterinary Diagnostic Investigation**, v.25, n.2, p.267-272, 2013. Disponível em: <<http://www.ncbi.nlm.nih.gov/pubmed/23404478>>. Acesso em: 05 abr. 2013. doi: 10.1177/1040638713475799.
- SCHATZMAYR, H.G. et al. Detection of poxvirus in cattle associated with human cases in the State of Rio de Janeiro: preliminary report. **Memórias do Instituto Oswaldo Cruz**, v.95, p.625-627, 2000. Disponível em: <<http://dx.doi.org/10.1590/S0074-02762000000500007>>. Acesso em: 05 abr. 2013. doi: 10.1590/S0074-02762000000500007.
- SCHATZMAYR, H.G. et al. Human infections caused by vaccinia-like poxviruses in Brazil. **Revista da Sociedade Brasileira de Medicina Tropical**, v.42, n.6, p.672-676, 2009. Disponível em: <<http://dx.doi.org/10.1590/S0037-86822009000600012>>. Acesso em: 05 abr. 2013. doi: 10.1590/S0037-86822009000600012.
- STADEN, R. The Staden sequence analysis package. **Molecular Biotechnology**, v.5, p.233-241, 1996. Disponível em: <<http://link.springer.com/content/pdf/10.1007/BF02900361>>. Acesso em: 05 abr. 2013.
- TAMURA, K. et al. MEGA5: molecular evolutionary genetics analysis using maximum likelihood, evolutionary distance, and maximum parsimony methods. **Molecular Biology and Evolution**, v.28, n.10, p.2731-2739, 2011. Disponível em: <<http://www.megasoftware.net/>>. Acesso em: 05 abr. 2013. doi:10.1093/molbev/msr121.
- TORRES, F.D. et al. Distribution of latent bovine herpesvirus 2 DNA in tissues of experimentally infected sheep. **Research in Veterinary Science**, v.87, n.1, p.161-166, 2009. Disponível em: <<http://www.ncbi.nlm.nih.gov/pubmed/19157471>>. Acesso em: 05 abr. 2013. doi: 10.1016/j.rvsc.2008.12.003.
- TRINDADE, G.S. et al. Short report: Isolation of two vaccinia virus strains from a single bovine vaccinia outbreak in rural area from Brazil: Implications on the emergence of zoonotic orthopoxviruses. **American Journal of Tropical Medicine and Hygiene**, v.75, p.486-490, 2006. Disponível em: <<http://www.ncbi.nlm.nih.gov/pubmed/16968926>>. Acesso em: 05 abr. 2013.
- TRINDADE, G.S. et al. Brazilian vaccinia viruses and their origins. **Emerging Infectious Disease**, v.13, n.7, p.965-972, 2007. Disponível em: <<http://wwwnc.cdc.gov/eid/article/13/7/pdfs/06-1404.pdf>>. Acesso em: 05 abr. 2013.