

PNEUMONIA REDONDA / PNEUMONIA PSEUDOTUMORAL

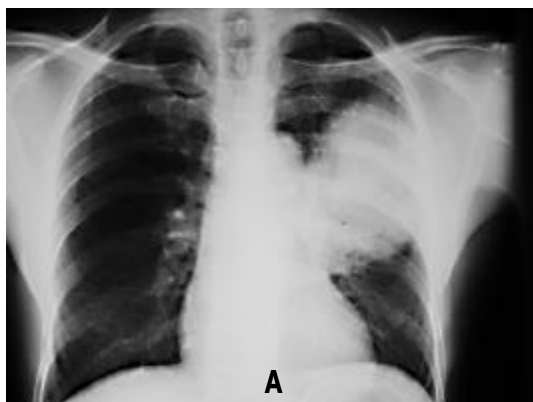


Figura A

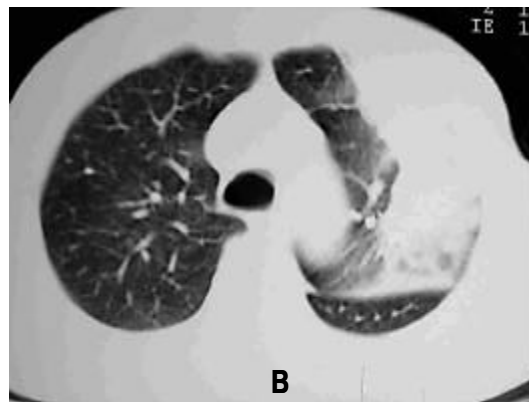


Figura B

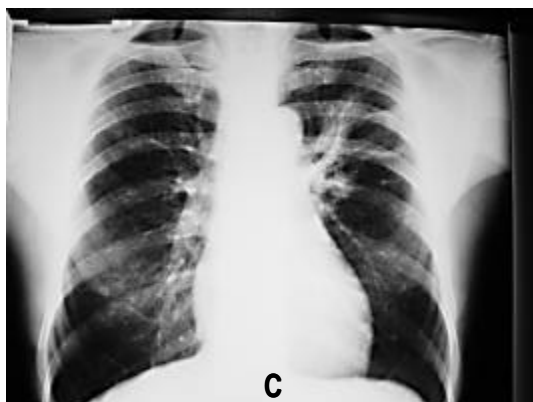


Figura C

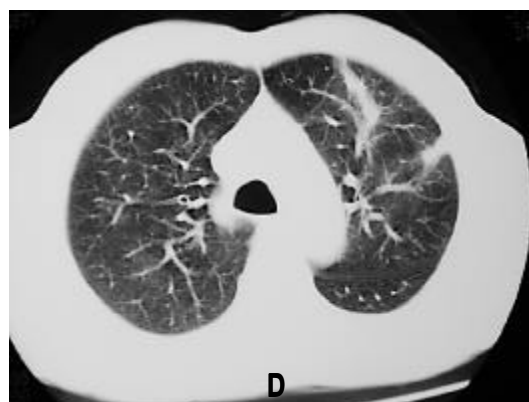

Figura D

Paciente masculino, 57 anos, tabagista de 60 anos / maço, procurou serviço médico com história de tosse produtiva com expectoração amarelada, febre (38°C) e perda de aproximadamente 3 kg em 20 dias. A radiografia inicial está identificada na Fig. A, e a imagem da CT correspondente está representada na Fig. B. Após a primeira consulta foi iniciado tratamento com claritromicina por 10 dias. No retorno, apresentava melhora dos sintomas e encontrava-se afebril. A radiografia de controle após o final do tratamento encontra-se representada na Fig. C e a CT correspondente na Fig. D.

A pneumonia redonda, ou pseudotumoral, é uma apresentação rara das pneumonias. Ao encontrarmos uma imagem compatível com massa intratorácica, devemos lembrar de diagnósticos diferenciais, como carcinoma broncogênico ou mesmo teratoma. Os dados de história e exame físico devem ser utilizados para optar-se pela investigação diagnóstica ou pela conduta terapêutica inicial. Optando-se pelo tratamento empírico, o controle radiológico precoce pós-tratamento é obrigatório para a confirmação diagnóstica.

CARLOS JARDIM

JULIANA CARVALHO FERREIRA

TERESA YAE TAKAGAKI

ROGÉRIO SOUZA

Disciplina de Pneumologia – Faculdade de Medicina da Universidade de São Paulo