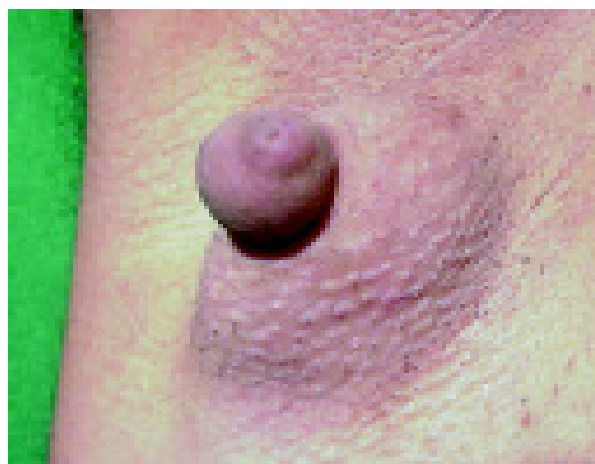
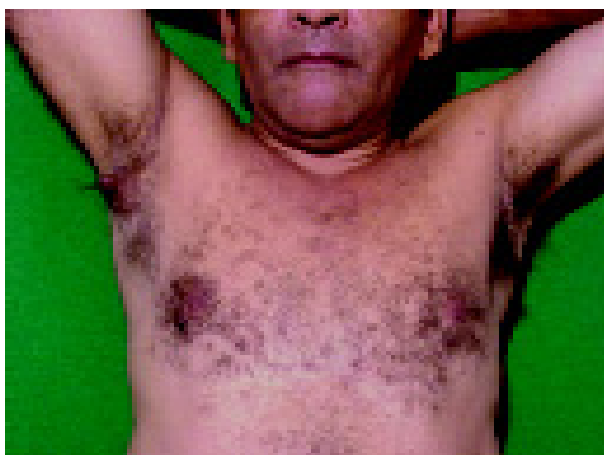

MAMA AXILAR EM HOMEM



A ocorrência de mama extranumerária completa é um evento raro, principalmente em homens. O tecido mamário ectópico está sujeito às mesmas alterações que ocorrem na mama normoimplantada e pode estar associado a malformações urológicas ou urogenitais.

Paciente, 50 anos de idade, referia que desde a adolescência notou aumento de volume na axila direita. Ao exame físico apresentava mama axilar direita (papila e parênquima mamário). Não apresentava nenhuma outra anormalidade ao exame clínico. Foi proposto a ressecção cirúrgica da mama axilar pela queixa estética, entretanto o paciente não retornou para a cirurgia.

SABAS CARLOS VIEIRA

ANTÔNIO FORTES DE PÁDUA FILHO

Departamento de Clínica Geral da Universidade Federal do Piauí

Referências

1. Boivin S, Segard M, Delaporte E, Cotten H, Piette F, Thomas P. Sein surnuméraire complet de la cuisse chez un homme. *Ann Dermatol Venerol* 2001; 128(2):133-6.
2. Leung W, Heaton JP, Morales A. An uncommon urologic presentation of a supernumerary breast. *Urology* 1997;50(1):122-4.