

PÂNCREAS ANULAR - RESSECÇÃO PANCREÁTICA OU DERIVAÇÃO DUODENAL

MARCELO KRUEL SCHMIDT*, ALESSANDRO BERSCH OSVALDT, JOSÉ CARLOS SOARES FRAGA, ELIZIANE EMY TAKAMATU, CATERINE LÚCIA SZWEC DOS SANTOS FERNANDES, LUIZ ROHDE

Trabalho realizado no Departamento de Cirurgia da Universidade Federal do Rio Grande do Sul, Porto Alegre, RS.

RESUMO – OBJETIVOS. Apresentar a experiência dos autores no tratamento do pâncreas anular, comparando os dados com os da literatura.

MÉTODOS. É relatada a experiência do Departamento de Cirurgia Geral do Hospital de Clínicas de Porto Alegre em pâncreas anular com a descrição de quatro pacientes. A doença manifestou-se em três faixas etárias distintas: uma no período neonatal, outra na infância e duas na fase adulta. O quadro clínico de obstrução intestinal alta esteve presente em três dos quatro pacientes. Dor abdominal foi queixa constante entre os adultos. A investigação diagnóstica foi realizada através do estudo contrastado do estômago e duodeno, da endoscopia digestiva e da tomografia abdominal. A confirmação diagnóstica somente foi possível durante a laparotomia. A derivação duodenal foi a técnica

cirúrgica empregada em dois casos e a ressecção do tecido pancreático nos pacientes adultos.

RESULTADOS. Os quatro pacientes evoluíram favoravelmente no período pós-operatório. O tempo de internação hospitalar variou de 9 a 12 dias, com média de 10,5 dias. Não houve complicação cirúrgica e todos os pacientes permanecem assintomáticos em acompanhamento ambulatorial.

CONCLUSÃO. A raridade desta anomalia não permite um estudo mais detalhado e comparativo. Os resultados aqui apresentados como os encontrados na literatura demonstram que a derivação duodenal e a ressecção pancreática são alternativas eficazes e seguras quando bem indicadas.

UNITERMOS: Anular. Pâncreas. Duodeno. Cirurgia. Duodenostomia.

INTRODUÇÃO

O pâncreas anular é uma malformação congênita incomum caracterizada pela presença de uma fina banda de tecido pancreático que envolve parcial ou totalmente a segunda porção duodenal, causando graus variados de obstrução intestinal extrínseca^{1,2}. Geralmente ocorre em neonatos numa incidência de um em cada 10 mil nascidos vivos. O quadro obstrutivo é indistinguível da atresia duodenal ou má-rotação intestinal³. Em 40% a 70% dos casos apresenta-se associado a outras anormalidades congênicas como a Síndrome de Down, divertículo de Meckel, má-rotação intestinal, anormalidades cardíacas, fístula traqueoesofágica e atresia duodenal. Na fase adulta, a manifestação da doença inclui episódios de dor abdominal, obstrução gástrica, úlcera péptica e pancreatite aguda.

Tendo-se encontrado nos últimos 20 anos apenas três publicações na literatura médica

nacional referindo um total de quatro casos, o objetivo deste artigo é descrever quatro pacientes, duas crianças e dois adultos jovens, com quadros clínicos e condutas distintas, comparando os achados com os da literatura^{4,5,6}.

MÉTODOS

Quatro pacientes com quadro de obstrução gastrointestinal alta acompanhados pelo Serviço de Cirurgia Geral e pelo Serviço de Cirurgia Pediátrica do Departamento de Cirurgia da Faculdade de Medicina da Universidade Federal do Rio Grande do Sul. Todos eram do sexo masculino e pertenciam a três faixas etárias distintas: um neonato com sete dias de vida, uma criança de oito anos, e dois adultos de 48 anos e 53 anos.

Foram avaliados os sinais e sintomas, exames radiológicos contrastados e de tomografia, bem como procedimentos endoscópicos.

Todos foram submetidos à intervenção cirúrgica para confirmação diagnóstica e tratamento. Os pacientes infantis submeteram-se a procedimentos de desvio gastrointestinal, através da realização de anastomose duodenoduodenal do tipo laterolateral, ou de uma

simples duodenostomia, no intuito de aumentar o lúmen duodenal. A ressecção de tecido pancreático foi a técnica escolhida no tratamento dos pacientes adultos. Consistia na identificação do anel pancreático junto ao estreitamento duodenal e da ressecção da banda pancreática acompanhada de ligadura dos cotos pancreáticos.

CASUÍSTICA

O primeiro paciente era um menino de oito anos, portador de Síndrome de Down. Procurou serviço de emergência por tosse produtiva e vômitos persistentes há sete dias. Aos três meses de idade apresentou episódios frequentes de vômitos não-biliosos com piora progressiva. Na época, o estudo contrastado do trato gastrointestinal sugeriu a presença de obstrução da segunda porção duodenal, refluxo gastroesofágico e alterações em parênquima pulmonar. Com a melhora dos sintomas e consequente normalização do quadro agudo não prosseguiu na investigação clínica. Ao longo de sua infância, persistiu com queixas respiratórias episódicas e com quadros de infecções do trato respiratório. Durante sua última consulta no serviço de emergência submeteu-se a

*Correspondência:

Rua São Francisco da Califórnia 222 Apto 705
Bairro Higienópolis - CEP 90550-080 -
Porto Alegre - Fone: (0XX51)91217757
mkruel@zipmail.com

uma investigação radiológica que evidenciou a presença de obstrução parcial da segunda porção duodenal e de lesões pulmonares bilaterais. Após tratamento da infecção respiratória, o paciente foi submetido a laparotomia exploradora na qual confirmou-se o diagnóstico de pâncreas anular (Figura 1). O procedimento cirúrgico realizado foi a anastomose duodeno-duodenal (Figura 2). Apresentou boa evolução pós-operatória, iniciando dieta via oral no oitavo dia e recebendo alta hospitalar no décimo segundo dia de pós-operatório.

O segundo paciente era um neonato de sete dias de vida que foi internado por quadro de disfunção respiratória. Apresentava-se com intensa tosse irritativa, choro intenso, vômitos e cianose de extremidade. Ausculta pulmonar ruidosa e radiografia de tórax sugerindo aspiração de conteúdo intestinal. Realizou-se radiografia de esôfago, estômago e duodeno (REED), identificando-se distensão gástrica e de bulbo duodenal com mínima passagem de conteúdo para o intestino delgado. Em seu 11º dia de vida submeteu-se a laparotomia devido a quadro obstrutivo alto evidenciando-se a presença de estenose em segunda porção duodenal devido a uma banda de tecido pancreático que envolvia totalmente o duodeno. Procedeu-se uma anastomose duodenoduodenal laterolateral. O paciente evoluiu favoravelmente, iniciando dieta via oral no sexto dia pós-operatório e recebendo alta hospitalar quatro dias depois. Mantém-se assintomático com um acompanhamento ambulatorial de 12 meses.

O terceiro caso era de um homem de 48 anos com desconforto abdominal pós-prandial há seis meses, intermitente, com periodicidade de duas semanas, duração de 2 a 4 dias e alívio espontâneo. Eventualmente os episódios eram acompanhados de dor abdominal, de leve intensidade e localizados em região epigástrica. Ausência de náuseas, vômitos ou pirose. Foi submetido a estudo contrastado de esôfago e estômago onde se evidenciou a presença de estenose parcial de duodeno (Figura 3). A endoscopia digestiva confirmou o achado radiológico demonstrando sinais de compressão extrínseca da segunda porção duodenal sem alteração da mucosa. O paciente foi submetido a laparotomia exploradora onde se observou intenso processo inflamatório acometendo bulbo, segunda e terceira porção duodenal. A dissecação da região permitiu a identificação de uma formação

Figura 1 – Foto transoperatória do arco duodenal com área de constrição por banda pancreática (d=duodeno, p=pâncreas)

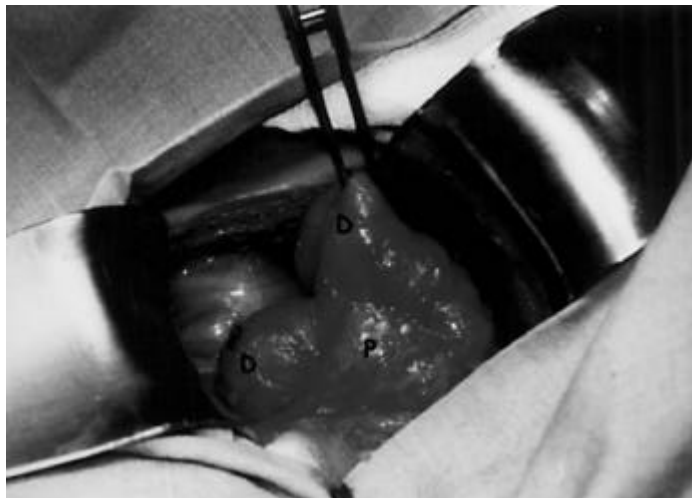
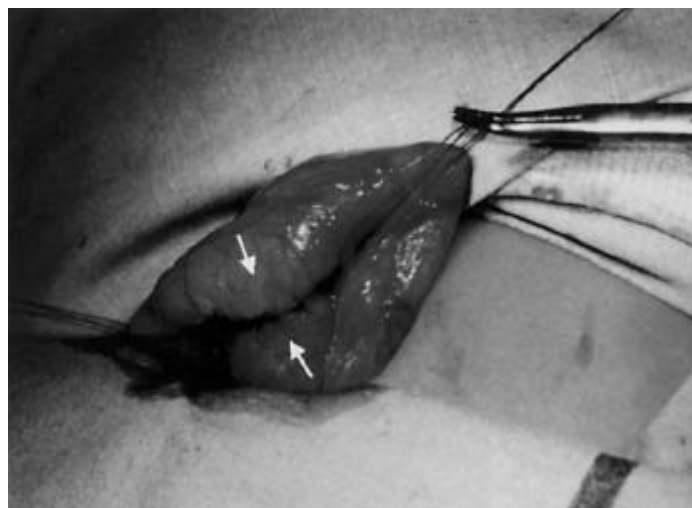


Figura 2 – Foto transoperatória da anastomose duodenoduodenal latero-lateral (setas)



anular de tecido pancreático envolvendo parcialmente o duodeno (Figura 4). Realizou-se a ressecção da banda pancreática com consequente liberação da luz duodenal prescindindo de desvio do trânsito intestinal. O exame anatomopatológico (contemporâneo por congelamento e inclusão em parafina) do tecido ressecado confirmou tecido pancreático. O paciente apresentou boa evolução pós-operatória e atualmente encontra-se em seu primeiro ano de acompanhamento ambulatorial livre de sintomas obstrutivos.

O quarto caso era de um paciente masculino de 53 anos. Procurou o serviço de emergência devido a quadro de dor epigástrica e vômitos. Emagrecimento de 7 kg. Tabagista e etilista. História prévia de úlcera péptica há três anos. Episódios de saciedade precoce e distensão abdominal intermitente nos últimos dois anos. Foi solicitada endoscopia digestiva alta na suspeita de obstrução duodenal por doença péptica complicada. O exame evidenciou grande dilatação de antro gástrico e de bulbo duodenal seguida de um estreitamento

Figura 3 – Radiografia contrastada de estômago e duodeno com estenose de segunda porção duodenal (setas)

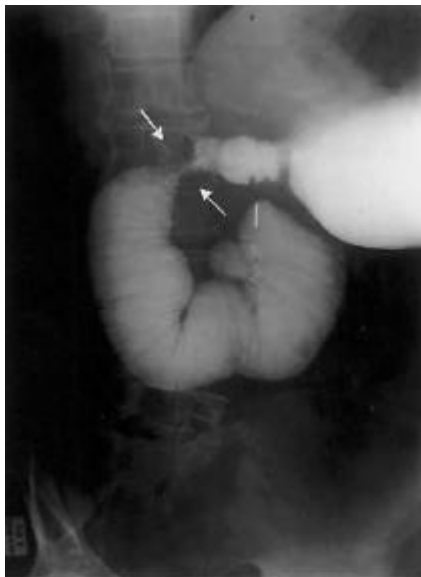
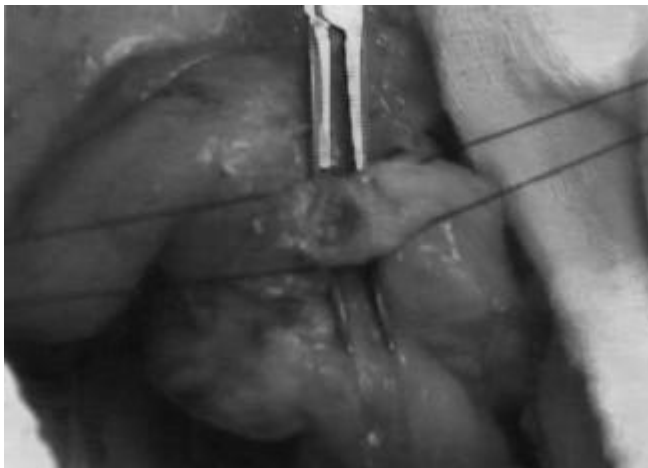
Figura 4 – Foto transoperatória de banda de pâncreas anular reparada por fios e com pinça entre a parede duodenal e o tecido pancreático



luminar no nível da segunda porção do duodeno, com mucosa íntegra e compressão extrínseca que impediu a progressão do endoscópio. A investigação diagnóstica foi complementada com a ecografia e tomografia abdominal que demonstraram a presença de massa em topografia de cabeça pancreática sem dilatação biliar ou de ductos pancreáticos. A CPER não foi possível devido à não-progressão do aparelho através da segunda porção duodenal. Diante do quadro clínico de obstru-

ção digestiva alta associado a emagrecimento e ao achado radiológico de massa abdominal, foi indicada laparotomia exploradora. O inventário da cavidade identificou a presença de processo inflamatório acometendo duodeno, intestino delgado e pâncreas. A liberação de bridas e a dissecação cirúrgica permitiram a identificação de uma banda de tecido pancreático envolvendo totalmente o duodeno e em continuidade com o pâncreas em ambas as bordas da parede duodenal. A banda pancreá-

tica (aproximadamente 1,5 cm) e a presença de um plano de clivagem entre o tecido pancreático e a parede duodenal permitiram a ressecção do segmento anômalo e o restabelecimento da luz duodenal. O tecido ressecado confirmou a origem pancreática em exame anatomopatológico. O paciente evoluiu favoravelmente, recebendo alta hospitalar em seu nono dia de pós-operatório. Encontra-se assintomático, com ganho ponderal e em acompanhamento ambulatorial há seis meses.

DISCUSSÃO

Os primeiros achados anatômicos com a presença de tecido pancreático envolvendo o duodeno foram atribuídos a Tiedman em 1818. O termo pâncreas anular foi formulado somente 50 anos mais tarde por Ecker. Coube a Vidal, em 1905, o relato da primeira intervenção cirúrgica para tratamento de um paciente com pâncreas anular obstrutivo⁷.

O pâncreas anular é uma malformação congênita rara, caracterizada pelo desenvolvimento de uma banda de tecido pancreático que circunda total ou parcialmente a segunda porção duodenal, determinando graus diferentes de obstrução duodenal. A origem embriológica do pâncreas anular tem início entre a quinta e sétima semana gestacional, quando os dois brotos pancreáticos, dorsal e ventral, acompanham o processo de rotação intestinal. Neste período, o duodeno sofre uma rotação da esquerda para a direita normalmente acompanhada pelo broto pancreático ventral que migra posterior e inferiormente fundindo-se à porção mais caudal do broto dorsal⁸. Assim, o broto ventral dá origem a porção caudal da cabeça pancreática e ao processo uncinado, enquanto o broto dorsal se desenvolverá em corpo e cauda do pâncreas. Segundo as principais teorias, o desenvolvimento desta malformação está relacionado à falha na rotação do broto ventral. Lecco postula que o pâncreas anular se originaria da existência de uma aderência ou de uma variante bífida do broto ventral presente na borda direita da parede duodenal ao término da rotação do broto pancreático. Baldwin sugere que a persistência de um segmento esquerdo do broto ventral durante a sua rotação seja a responsável pela formação do anel pancreático^{9,10}.

A incidência de pâncreas anular é de aproximadamente um caso para cada 10.000 a 20.000 nascimentos¹⁰. Embora suas manifes-

tações sejam mais freqüentes no período neonatal e na infância, sua real incidência pode ser subestimada em duas ou três vezes. Ravitch relatou a presença de pâncreas anular como causa de obstrução duodenal com uma incidência de três casos em 20.000 autópsias¹¹. Também Theodorides descreve o achado de três casos de pâncreas anular em 24.519 laparotomias¹². Uma recente revisão da literatura mundial encontrou 160 casos diagnosticados na fase adulta⁹.

Apesar do pâncreas anular produzir sintomas de obstrução duodenal ou biliar, as apresentações clínicas são variáveis. No período neonatal e no início da infância, os sintomas predominantes são de obstrução intestinal alta, muitas vezes indistinguíveis dos quadros de atresia duodenal ou má-rotação intestinal. No pré-natal, é comum a presença concomitante de polidrâmio⁴. Após o nascimento, vômitos biliosos e distensão abdominal são os principais sintomas. Os dois casos infantis aqui relatados reproduzem perfeitamente a apresentação clínica do pâncreas anular, em que vômitos intermitentes, infecção respiratória de repetição e retardo de crescimento são as queixas mais comumente encontradas durante a infância. Outras malformações como síndrome de Down (presente em um dos casos), atresia duodenal, defeitos cardíacos, má-rotação intestinal e fístula traqueoesofágica estão associadas em 40% a 70% dos casos^{3,7,10}.

No entanto, algumas crianças permanecem assintomáticas durante todo o seu desenvolvimento e somente manifestarão tal condição na fase adulta, geralmente entre a quarta e a quinta década. Nesta idade, os sintomas podem sugerir quadros de obstrução gastrointestinal alta, pancreatite crônica, doença ulcerosa péptica ou obstrução biliar, ou ser um achado incidental. Em adultos, como nos dois casos aqui relatados, a queixa mais freqüente é dor abdominal. A náusea, vômito, obstrução abdominal, massa pancreática e icterícia podem ser manifestações da doença. Existem séries relatando adultos sintomáticos por uma semana até 16 anos antes do diagnóstico¹².

A radiografia abdominal no neonato pode evidenciar o sinal de "dupla bolha" idêntico ao encontrado na atresia duodenal. O estudo contrastado do trato gastrointestinal alto, historicamente apontado como exame de escolha, freqüentemente permite a identificação

de distensão gástrica e de bulbo duodenal. A presença destes sinais associada às falhas de enchimento na parede duodenal constitui forte indicativo de pâncreas anular.

A endoscopia digestiva identifica a presença de um estreitamento luminal do duodeno, mais comumente na segunda porção, associado à dilatação proximal. A alteração mais freqüente ao ultra-som e à tomografia computadorizada são de uma massa pancreática.

A CPRE tem sido utilizada na complementação diagnóstica do pâncreas anular. O diagnóstico na maioria das vezes é firmado através da identificação de um ducto acessório presente na banda de tecido pancreático. A CPRE permite o delineamento de todo o sistema ductal do pâncreas anular, identificando a porção ductal que circunda o duodeno e suas ramificações e demonstrando a comunicação existente entre o segmento anômalo e o ducto pancreático principal. Algumas vezes, observa-se que o sistema ductal anômalo exterioriza-se isoladamente na parede duodenal por meio de uma pequena papila. A colangiopancreatossintetografia magnética é um método não-invasivo que possibilita a demonstração do sistema ductal biliopancreático, oferecendo as mesmas informações que a CPRE e a tomografia, com a vantagem de não acrescentar ao paciente a morbidez inerente ao procedimento endoscópico¹⁰.

Ainda que a associação de achados radiológicos e endoscópicos sugira a presença de pâncreas anular, o diagnóstico definitivo só é firmado durante a intervenção cirúrgica. A realização de uma laparotomia, em um paciente com sintomas obstrutivos, com identificação de uma banda de tecido pancreático que circunda a segunda porção do duodeno, reforça a hipótese diagnóstica confirmada com o exame da peça ressecada. O anel pancreático pode circular total ou parcialmente o duodeno, aderir-se fracamente à superfície serosa duodenal ou então se apresentar intensamente interligado com as fibras musculares da parede do duodeno^{8,10}.

A presença de sistema ductal no interior do anel pancreático e o envolvimento do pâncreas anular pela parede muscular duodenal são os principais fatores considerados na abordagem cirúrgica. Quando ocorre invasão da parede duodenal, a duodenoostomia do tipo forma de diamante ("diamond shape") com incisão

duodenal transversa proximal e longitudinal distal, descrita por Kimura em 1977, é a técnica preferida. Este procedimento foi o utilizado pelos autores no tratamento do paciente neonato e na criança de oito anos. A duodenojejunosomia e a antrectomia com anastomose gastrojejunal também são alternativas utilizadas na criação de um desvio intestinal¹³.

A outra alternativa de tratamento cirúrgico do pâncreas anular, utilizada nos dois pacientes adultos, é a ressecção do anel pancreático associada ou não à duodenoplastia. Essa alternativa não é recomendada por alguns autores^{3,7,14} porque a não-identificação transoperatória do sistema ductal anômalo, a existência de compressão extrínseca sobre a parede duodenal ocasionando graus irreversíveis de estenose e uma íntima comunicação entre o tecido anular e a parede duodenal poderiam resultar em complicações como a pancreatite aguda, fístula (pancreática ou duodenal) ou alívio incompleto dos sintomas. A utilização de estudos radiológicos mais avançados como a ressonância magnética e a CPRE têm possibilitado identificação e localização do sistema ductal anular facilitando o seu manejo.

A divisão da banda pancreática tem sido a técnica cirúrgica utilizada em alguns centros quando o anel parenquimatoso é extramural. Ladd et al. descrevem o relato de nove pacientes com pâncreas anular em que cinco deles foram submetidos à ressecção pancreática associada a duodenoplastia com bom resultado pós-operatório e sem desenvolvimento de fístula pancreática⁸. McGuinness¹¹ utilizou a sutura mecânica (*stapler*) para a ressecção de pâncreas anular em um paciente de 61 anos, o qual evoluiu favoravelmente e sem complicações, demonstrando a exequibilidade do procedimento e inclusive questionando a derivação duodenal como procedimento de escolha para o tratamento do pâncreas anular.

O relato dos autores de dois pacientes adultos com pâncreas anular tratados com sucesso utilizando a ressecção pancreática como técnica cirúrgica corroboram com os mais recentes achados da literatura, demonstrando que um melhor detalhamento pré-operatório da anatomia do sistema biliopancreático, obtido principalmente com a

CPRE e a ressonância magnética, associado a uma cuidadosa inspeção da banda pancreática e da sua relação topográfica com os órgãos adjacentes podem fornecer informações suficientes para que a ressecção pancreática seja realizada de forma eficaz e sem aumento na morbidez do procedimento cirúrgico.

A ausência de estudos comparativos entre a derivação duodenal e a ressecção pancreática e os bons resultados obtidos com esta última questionam o desvio intestinal como técnica cirúrgica de escolha no tratamento do pâncreas anular. Os satisfatórios resultados apresentados pelas duas técnicas são provavelmente indícios de que a experiência do profissional e a adequada avaliação transoperatória devem prevalecer na escolha do procedimento a ser executado.

CONCLUSÃO

A raridade desta afecção não permite a realização de estudos detalhados e comparativos. No presente estudo a derivação duodenal foi utilizada nos pacientes infantis devido ao acentuado grau de estenose duodenal. Nos adultos a ressecção pancreática permitiu a liberação do duodeno com restabelecimento de sua luz.

A escolha de uma das técnicas acima depende de uma avaliação pré-operatória bem conduzida e de um julgamento transoperatório criterioso.

SUMMARY

ANULAR PANCREAS - PANCREATIC RESECTION OR DUODENAL BY-PASS

PURPOSE. To present the authors experience managing anular pancreas and to compare the results found by the authors with the ones found in the literature.

METHODS. A retrospective review of four patients treated at the Departamento de

Cirurgia da Faculdade de Medicina da Universidade Federal do Rio Grande do Sul with anular pancreas. The disease was present in three different ages: one in the neonatal age, one in childhood and two in the adulthood. Gastrointestinal obstructive symptoms were the most common. Abdominal pain was present in adult patients. The diagnostic investigation began with radiological studies such as upper gastrointestinal barium series, upper endoscopy and abdominal computed tomographic scan, although all the diagnoses required surgery for confirmation. The duodenoduodenostomy was the treatment of choice in the pediatric patients, and division of the anulus was carried out in the adults.

RESULTS. All patients had symptomatic relief and postoperative recovery. The hospital stay ranged from 9 to 12 days (median 10.5 days). There were no postoperative complications. All patients remain asymptomatic up to now.

CONCLUSION. The rare condition of anular pancreas does not allow a more detailed and comparative study. The results of the authors showed that both gastrointestinal by-pass and division of the pancreas are effective and safe treatments. [Rev Assoc Med Bras 2004; 50(1): 74-8]

KEY WORDS. Anular pancreas. Pancreas. Duodenum. Surgery. Duodenostomy.

REFERÊNCIAS

1. Yeo CJ, Cameron JL. Exocrine pancreas. In: Sabiston DC Jr, Lyerly HK, editors. Sabiston textbook of surgery: the biological basis of modern surgical practice. 16th ed. Philadelphia: W B Saunders; 2001. p.1112-4.
2. Sullivan LM. The liver, biliary system, and pancreas. In: Juhl JH, Crummy AB, Kuhlman JE, editors. Essentials of radiologic imaging. 7th ed. Lippincott Williams & Wilkins; 1998. p.537-9.
3. Crawford JM, Cotran RS. The pancreas. In: Cotran RS. Robbins pathologic basis of disease. 6th ed. Philadelphia: WB Saunders; 1999. p.902-3.
4. Jotz GP, Carnevale FC, Onófrio PL, Chaib E, Mello JB. Pâncreas anular: apresentação de caso e revisão da literatura. Arq Gastroenterol 1996; 33:29-31.
5. Agostinho F Jr, Modesto J Jr. Pâncreas anular. Pediatría. 1984; 6(4/6):211-4.
6. Gabriele N, Brosco JU. Pâncreas anular: registro de dois casos. Rev Col Bras Cir. 1981; 8:128-30.
7. Urayama S, Kozarek R, Ball T, Brandabur J, Traverso L, Ryan J, et al. Presentation and treatment of annular pancreas in an adult population. Am J Gastroenterol 1995; 90:995-9.
8. Ladd AP, Madura JA. Congenital duodenal anomalies in the adult. Arch Surg 2001; 136:576-84.
9. Kamisawa T, Yuyang T, Egawa N, Ishiwata J, Okamoto A. A New embryologic hypothesis of annular pancreas. Hepatogastroenterology 2001; 37:277-8.
10. Lecesne R, Stein L, Reinhold C, Bret PM. Clinical image. MR Cholangiopancreatography of annular pancreas. J Comput Assist Tomogr 1998; 22:85-6.
11. McGuinness CL, Choy A, Gajraj H, Chilvers AS. Stapling technique for annular pancreas. Br J Surg 1993;80:758.
12. Redel CA, Zwiener RJ. Anatomy and anomalies of the stomach and duodenum. In: Feldman M, Friedman LS, Sleisenger MH, Scharschmidt BF. Sleisenger & Fordtran's gastrointestinal and liver disease. 6th ed. Philadelphia: W B Saunders; 1998. p.568-9.
13. Terán SA, Estrada CE, Salgado RM, Fábregas AF, Socías JJ. Ictericia mecánica por pâncreas anular. Presentación de un caso. Rev. Cuba. Cir; 1997; 36:202-5.
14. Harthun NL, Morse JH, Shaffer HA Jr, Minasi JS. Duodenal obstruction caused by intraluminal duodenal diverticulum and annular pancreas in an adult. Gastrointest Endosc 2002; 55:940-3.
15. Yogi Y, Kosai S, Higashi S, Iwamura T, Setoguchi T. Annular pancreas associated with pancreatolithiasis: a case report. Hepatogastroenterology 1999; 64: 527-31.

Artigo recebido: 30/12/02
Aceito para publicação: 26/09/03
