

TUMOR DE CÉLULAS GIGANTES DE MANDÍBULA

CRISTIANO SENAGA¹, DEISE SANTIAGO GIRÃO¹, MARCELLE ALVES BORBA¹, GISLAINE CRISTINA LOPES MACHADO¹, RUBENS CHOJNIK²
Trabalho realizado no Hospital A.C. Camargo, S. Paulo, SP

Paciente, sexo feminino, sete anos de idade, proveniente de Campo Grande - MS. Queixa-se de aumento progressivo da região mandibular esquerda há quatro meses. Nega outros sinais, sintomas ou antecedentes traumáticos. Ao exame, observa-se abaulamento mandibular esquerdo, endurecido e indolor à palpação, sem sinais flogísticos locais. Não há evidência de lesões na mucosa oral ou infonodomegalias. Movimento mastigatório preservado. Trata-se de uma criança previamente hígida, com adequado desenvolvimento neuro-psico-motor.

Exame solicitado: TC de face.

Biópsia: Tumor de células gigantes.

O TCG ou osteoclastoma é uma neoplasia óssea benigna em 95% dos casos, porém localmente agressiva, sendo histologicamente caracterizada por células gigantes multinucleadas dispersas no tecido tumoral, cujo núcleo apresenta a mesma característica das células ovóides e fusiformes que formam o seu estroma. Representa de 5% a 8% de todos os tumores ósseos primários, cerca de 60% destas lesões ocorrem na extremidade articular de ossos longos, como tibia proximal, fêmur distal, rádio distal e úmero proximal. A maioria dos pacientes possui entre 20 a 40 anos de idade, com predomínio do sexo feminino (2:1). A incidência relatada em crianças abaixo de 10 anos é de 3% e em locais menos comuns, como a mandíbula, cerca de 7%; sua forma multifocal é rara, sendo observada em 0,5% dos casos.

Clinicamente, a dor local, de intensidade variável, é o sintoma mais frequente, comumente associada a aumento volumétrico da região afetada, às vezes com evolução de poucas semanas.

Os aspectos radiológicos clássicos o definem como uma lesão puramente lítica, insuflativa, excêntrica, que promove afilamento ou erosão cortical. Reação periosteal é descrita em menos de um terço dos casos.

A cintilografia óssea pode ter um importante papel na caracterização da lesão, demonstrando ampla concentração do radioindicador na lesão com fotopenia central, "sinal da rosquinha".

A ressonância magnética pode ser útil para avaliar sua extensão para partes moles.

Entre seus diagnósticos diferenciais, devem ser incluídos o cisto ósseo aneurismático, histiocitoma fibroso benigno, granuloma reparador de células gigantes (pós-traumático), tumor marrom do hiperparatireoidismo, condrossarcoma com extensão articular, mieloma e metástases líticas.

Imagem coronal: Lesão osteolítica, insuflativa, promovendo deformidade óssea e afilamento cortical, sem sinais de rotura, envolvendo o mento e o corpo mandibular esquerdo, com projeção exofítica, medindo ao todo cerca de 45 x 35 x 40 mm (LL x CC x AP).

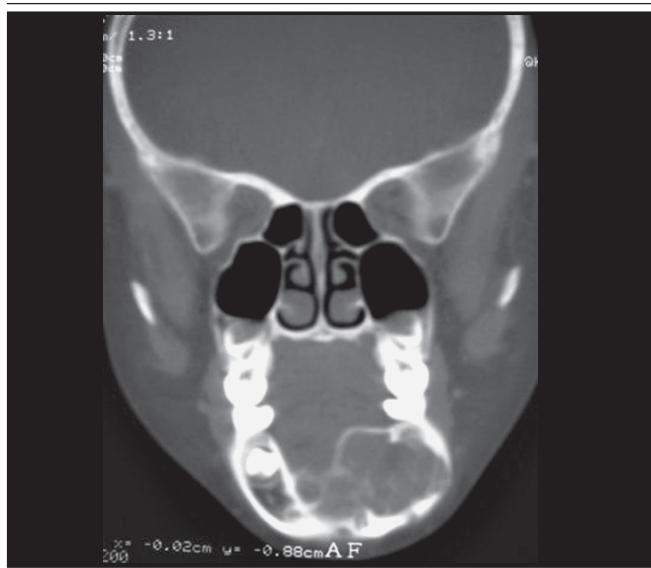
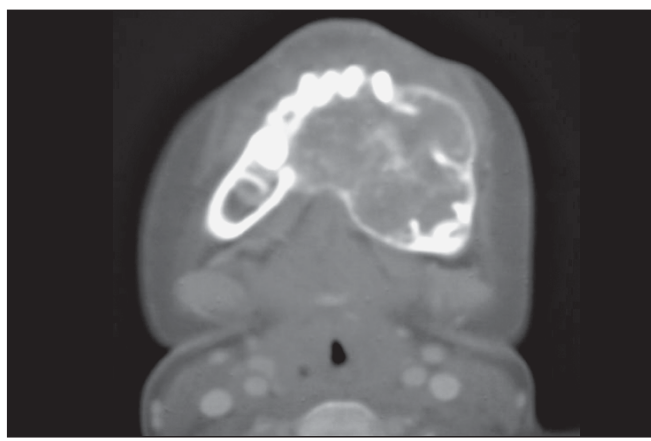


Imagem axial "Sinal da Rosquinha": Exemplo de "sinal da rosquinha" em exame de cintilografia óssea de um TCG no terço proximal da tibia esquerda.



1. Residentes de radiologia da Fundação Antonio Prudente - Hospital AC Camargo, São Paulo, SP

2. Doutorado - Diretor do departamento de imagem da Fundação Antonio Prudente - Hospital AC Camargo, São Paulo, SP

Exemplo de "sinal da rosquinha" em exame de cintilografia óssea de um TCG no terço proximal da tíbia esquerda



Esporadicamente o TCG pode evoluir com metástase à distância, sendo o pulmão o local mais acometido, porém com evolução indolente.

O tratamento baseado na curetagem da lesão, combinado com cauterização das margens e/ou uso de nitrogênio líquido, tem-se mostrado como o método mais eficaz; entretanto, lesões grandes requerem ressecção ampla e reconstrução com prótese ou tecido ósseo autólogo. Recidiva local foi descrita em até 25% dos casos, frequentemente, nos três primeiros anos após o tratamento. O prognóstico é variável, pois está diretamente relacionado com a qualidade do tratamento.

Referências

1. Goldring SR, Roelke MS, Petrisson KK, Bhan AK, Human giant cell tumors of bone identification and characterization of cell types. *J. Clin Invest.* 1987;79:483-91.
2. Murphey MD, Nomikos GC, Fleming DJ, Gannon FH, Temple HT, Kransdorf MJ. Imaging of giant cell tumor and giant cell reparative granuloma of bone: radiologic-pathologic correlation. *Radiographics* 2001;21:1283-309.
3. Unni KK Giant cell tumor. In: Unni KK, editor. *Dahlin's bone tumors: general aspects and data on 11,087 cases.* 5th ed. Philadelphia, Pa: Lippincott Williams & Williams; 1996. p.263-83.
4. Bloodgood JC 1912 apud Mc Carhy E. Giant cell tumor of bone: a historical perspective. *Clin. Orthop.* 1908;153:14-25.